FOR THE PEOPLE
FOR EDVCATION
FOR SCIENCE

LIBRARY
OF
THE AMERICAN MUSEUM
OF
NATURAL HISTORY

Bound at
A. M. N. H.
1923

LIBRARY
OF THE
AMERICAN MUSEUM
OF NATURAL HISTORY

GEGENBAURS MORPHOLOGISCHES JAHRBUCH

59.06(43)N

EINE ZEITSCHRIFT FÜR ANATOMIE UND ENTWICKLUNGSGESCHICHTE

HERAUSGEGEBEN VON

E. GÖPPERT
PROFESSOR IN MARBURG

ZWEIUNDFÜNFZIGSTER BAND

MIT 123 FIGUREN IM TEXT UND
7 TAFELN

LEIPZIG
VERLAG VON WILHELM ENGELMANN
1923

LIBRARY
OF THE
AMERICAN MUSEUM
OF NATURAL HISTORY

23.92218 July 5
S

Inhalt des zweiundfünfzigsten Bandes.

Erstes Heft.

Ausgegeben am 11. August 1922

Ernst Huber, Über das Muskelgebiet des Nervus facialis beim Hund, nebst allgemeinen Betrachtungen über die Facialis-Muskulatur. I. Teil. Mit 37 Figuren im Text 1

Carl Rabl, Entenkeimscheiben (1916). Zu der Arbeit: »Über den Primitivstreifen und Kopffortsatz der Ente«. Mit Tafel I u. II 111

Zweites Heft.

Ausgegeben am 21. November 1922

H. Stieve, Angeborener Zehenmangel beim Menschen. Mit 1 Textfigur und Tafel III 143

Anton Stöckli, Beobachtungen über die Entwicklungsvorgänge am Rumpfskelett des Schweines. Zugleich ein Beitrag zur Wertung und Technik von Aufhellungspräparaten mit Stückfärbung. Mit 9 Figuren im Text 153

Ignaz Gessner, Die Gliederung der Rippen bei den Säugetieren. Mit 4 Figuren im Text und Tafel IV 197

Erich Richter, Über den Bau der Sternalrippen der Säugetiere. Mit Tafel V und VI 221

Drittes Heft.

Ausgegeben am 16. Februar 1923

Friedrich Plattner, Über die ventral-innervierte und die genuine Rückenmuskulatur bei drei Anthropomorphen. (Gorilla gina, Hylobates syndactylus und Troglodytes niger.) Mit 4 Figuren im Text. . . . 241

Philipp Simon, Die Appendices epiploicae am Colon des Menschen und der Säugetiere. Mit 12 Figuren im Text 281

Jar. Wenig, Die Entwicklung des sekundären Gaumens der Säuger. Mit 17 Figuren im Text 303

Viertes Heft.

Ausgegeben am 16. Februar 1923

Jar. Wenig, Über die Rinnen im proximalen Abschnitt des Verdauungstraktus der Wirbeltiere und der Oligochaeten. Mit 18 Figuren im Text und Tafel VII 327

Ernst Huber, Über das Muskelgebiet des Nervus facialis beim Hund, nebst allgemeinen Betrachtungen über die Facialis-Muskulatur. II. Teil. Mit 21 Figuren im Text 353

(Aus dem anatomischen Laboratorium Zürich.)

Über das Muskelgebiet des Nervus facialis beim Hund, nebst allgemeinen Betrachtungen über die Facialis-Muskulatur.

I. Teil.

Von

Dr. **Ernst Huber,**

I. Assistent am anatomischen Institut der Universität Zürich.

Mit 37 Figuren im Text.

Inhaltsverzeichnis.

Seite

Einleitung 1
Oberflächliche Facialismuskulatur (Gesichtsmuskulatur) 4
I. Sphincter colli superficialis 6
II. Platysma und seine Abkömmlinge 7
1. Platysma myoides 7
Einschaltung: Ohrmuschel 10
Schildknorpel 14
2. Retroauriculäre Muskulatur 15
1. Schicht: Cervico-auriculo-occipitalis superfic. 16
Portio cervico-auriculo-scutularis. 16
Portio cervico-interscutularis 17
Portio occipitalis (Occipitalis) 18
M. auriculae superficialis platysmatis 19
2. Schicht 21
Cervico-auricularis med. 22
Cervico-auriculo-scutularis med. 23
Scutulo-auricularis med. 24
3. Schicht 25
Cervico-auricularis posterior prof. 25
Cervico-auricularis anterior prof. 29
Mm. auriculares proprii 29
Mm. transversi et obliqui 29
Abgesprengte Muskelpartien auf dem Muschelrücken.
Pars sulci transversi.
Pars marginalis.

Seite
Distaler Abschnitt des Cervico-auricularis med. 32
M. helicis retroauricularis 32
M. mandibulo-auricularis 34
III. Sphincter colli profundus und seine Abkömmlinge 40
Allgemeines 41
Die Ausdehnung des Sph. colli profundus beim Hunde 43
Die Portionen des Sph. colli profundus und ihre Derivate 48
1. Pars auris 48
2. Pars intermedia und ihre Derivate 49
Allgemeine Beschreibung 49
Pars intermedia + M. auriculo-labialis 54
Orbito-fronto-auriculäre Muskulatur 59
M. frontalis 59
M. auricularis anterior superior 62
M. auricularis anterior inferior 63
Vordere Mm. auriculares proprii 65
M. trago-helicinus 67
M. trago-tubo-helicinus 68
M. concho-helicinus 69
M. interscutularis 69
M. subscutulo-auricularis 71
M. superciliaris 72
M. retractor anguli lateralis (oculi) 73
M. orbicularis oculi 74
M. levator labii et nasi 76
3. Pars palpebralis 77
4. Pars oris und ihre Derivate 78
Pars oris (M. orbicularis oris) 79
M. buccinatorius 81
M. mentalis 87
M. maxillo-naso-labialis 94
Zusammenfassung 99
Literaturverzeichnis 106

Von meinem hochverehrten Lehrer, dem leider allzu früh verstorbenen Herrn Prof. Dr. G. Ruge angeregt, habe ich das Muskelgebiet des Nervus facialis bei Carnivoren in Bearbeitung genommen. Es freute mich ganz besonders, daß es mir vergönnt war, unter der Leitung des hochverdienten Mannes zu arbeiten, der die streng wissenschaftliche Durchforschung der Facialismuskulatur angebahnt und durch eine ganze Reihe grundlegender Untersuchungen weitgehend gefördert hat. Vorliegende Ausführungen seien seinem Andenken gewidmet.

Für meine Arbeit stellte ich mir die Aufgabe, durch eingehende Untersuchung der Facialismuskulatur und ihrer Innervation beim Hunde, eine Reihe für das Gebiet wichtiger Fragen zu lösen und

zugleich eine Grundlage für die Erforschung dieses Muskelgebietes bei den Carnivoren zu gewinnen. In der vorliegenden Untersuchung mußte ich bereits schon hier und da auf Befunde bei der Katze hinweisen. Im »Anatomischen Anzeiger« Bd. 51, S. 1—17 (1918) habe ich die wichtigsten Ergebnisse jener Untersuchungen an 12 Katzen veröffentlicht. Die ausführlichen, durch zahlreiche Abbildungen erläuterten Ergebnisse sollen später in einer besonderen Abhandlung niedergelegt werden.

Neben der oberflächlichen Facialismuskulatur, der eigentlichen Gesichtsmuskulatur, habe ich auch die tiefen Facialismuskeln berücksichtigt. Sie gelangen im zweiten Teil dieser Untersuchung zur Darstellung. Das Hauptgewicht wurde auf die Gesichtsmuskulatur verlegt. Diese ist bekanntlich bei den Säugern sehr kompliziert gebaut. Der Mangel einer deutlichen Fascienumhüllung mochte wohl die weitgehende Differenzierung der Gesichtsmuskulatur begünstigt haben. Es konnten also leichter einzelne Muskelpartien sich abspalten und durch Umbildung und »Wanderung« sich weiter differenzieren. Vielfach finden sich zarte Muskelbündel, welche die Verbindung zwischen den einzelnen, nun selbständigen Muskelindividuen noch gewahrt haben und uns dadurch über deren genetische Beziehungen wichtige Aufschlüsse liefern. Bei der Untersuchung ist es deshalb wichtig, gerade auf solche feine, rudimentäre Faserzüge genau zu achten. Die Präparation der Gesichtsmuskulatur bietet deshalb größere Schwierigkeit als die Präparation der Skelettmuskeln, die durch deutliche Fascien gegeneinander abgegrenzt sind. Dazu kommt, daß die ohnehin recht blassen Gesichtsmuskeln direkt unter dem Integument liegen und stellenweise innig mit ihm verbunden sind. Man muß also bereits bei der Entfernung der Haut sehr sorgfältig vorgehen, um nicht die zarten Gesichtsmuskeln zu verletzen. Dabei ist darauf zu achten, daß die unter der Haut sich befindende Fettschicht nicht gleich mit der Haut entfernt wird, da sich in ihr vielfach noch Muskelfasern vorfinden können. Bei der Präparation gewisser kritischer Regionen ist die Verwendung der Lupe unerläßlich; bei ganz jungen Hunden mußte ich sie ständig benützen.

Natürlich ist für eine genetische Untersuchung ein möglichst großes Untersuchungsmaterial erwünscht. Je größer das Material ist, desto eher ist zu erwarten, daß man auf Varietäten stößt, welche wichtige Aufschlüsse für die Ableitung der Muskeln liefern können. Da aber die schwierige, mühselige Präparation der Gesichtsmuskeln

und des reichverzweigten und verflochtenen N. facialis, ferner die genaue bildliche Darstellung der Befunde sehr viel Zeit in Anspruch nehmen, mußte ich mich auf relativ wenige Untersuchungsobjekte beschränken. Immerhin habe ich 13 Hunde präpariert. Dabei hat mich der Zufall begünstigt. Die untersuchten Exemplare wiesen eine größere Anzahl Varietäten auf, die sich zwanglos zu phylogenetischen Entwicklungsreihen aneinandergliedern lassen. Die verwerteten Tiere habe ich nach der Reihenfolge der Präparation bezeichnet mit Hund A—N und diese Bezeichnung auch den Erklärungen zu den Figuren beigefügt. So kann man also auch bei den Figuren auseinanderhalten, zu welchen Tieren die einzelnen Befunde gehören. Von Hund A und B wurde die gesamte Facialismuskulatur, von Hund C die Innervationsbefunde bildlich dargestellt. Bei den übrigen Tieren habe ich die Muskulatur auspräpariert, dagegen nur neu auftretende wichtigere Varietäten durch Zeichnungen aufgenommen. Die Fig. 5*a*—*c* ist dem Werk von Boas: »Über den Ohrknorpel und das äußere Ohr der Säugetiere« (1912) entnommen. Alle übrigen Zeichnungen habe ich nach den eigenen Präparaten angefertigt.

Die vom N. facialis innervierte Muskulatur zerfällt in:

A. Oberflächliche Facialismuskulatur (Gesichtsmuskulatur).

B. Tiefe Facialismuskulatur: M. stapedius, Venter posterior des M. biventer mandibulae und M. stylo-hyoideus.

I. Teil:

Oberflächliche Facialismuskulatur.

An ihr können wir folgende 3 übereinander gelagerte Schichten unterscheiden:

I. Sphincter colli superficialis.
II. Platysma.
III. Sphincter colli profundus.

(Vgl. Fig. 1 und 2.)

Die oberste Schicht, der Sphincter colli superficialis, liegt als meist rudimentäre Muskellage mit transversaler Faserrichtung auf dem Platysma auf. Er ist nicht von besonderer Bedeutung.

Die mittlere Schicht, das Platysma, bildet eine kräftige geschlossene Muskellage mit longitudinalem Faserverlauf. Es entspringt von einem Sehnenstreifen der dorsalen Medianlinie, zieht von dort

unter dem Ohre vorbei auf die Seiten- und Unterfläche des Kopfes und reicht bis zur Mundspalte, wo es inseriert.

Fig. 1.

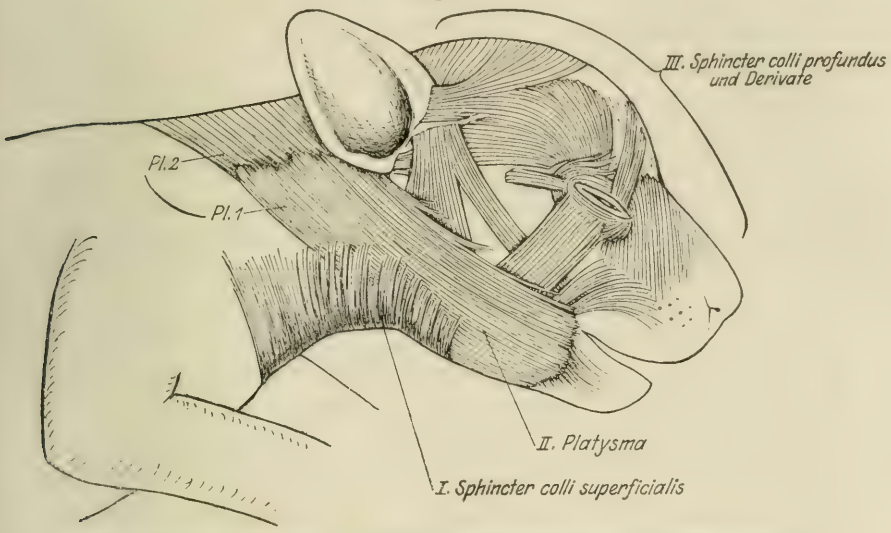

Junger Hund D (4 Tage alt). Oberflächliche Facialismuskulatur (Gesichtsmuskulatur). I. Schicht: Sphincter colli superficialis. II. Schicht: Platysma. III. Schicht: Sphincter colli profundus und seine Derivate. (Bezeichnung der einzelnen Muskeln siehe Fig. 22.)

Fig. 2.

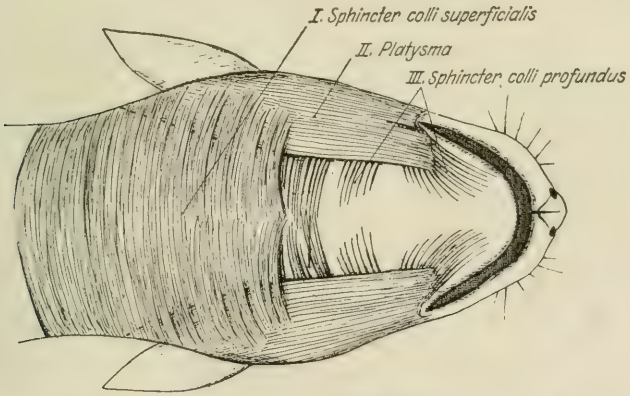

Junger Hund E (4 Tage alt). Gesichtsmuskulatur von unten. I. Schicht: Sphincter colli superficialis. II. Schicht: Platysma. III. Schicht: Sphincter colli profundus.

Vom Platysma leitet sich die gesamte retroauriculäre Muskulatur ab. Der vorderste Abschnitt des Nacken-Platysma mußte frühzeitig Beziehung zur Ohrmuschel gewonnen und sich nach und nach zur

cervico-auriculo-occipitalen Muskulatur differenziert haben. Von den cervico-auriculären Muskeln haben sich einzelne Partien auf die Ohrmuschel abgelagert und bilden nun die selbständigen Mm. auriculares proprii.

Außer der retroauriculären Muskulatur und einem zarten, nicht konstant auftretenden M. auricularis superficialis platysmatis, der auf der cervico-auriculären Muskulatur auflagert, hat das Platysma beim Hund keine Abkömmlinge geliefert.

Die tiefste Lage, der transversal verlaufende Sphincter colli profundus, ist die wichtigte der drei Schichten. Er reicht vom Ohre bis zur Mundspalte. Aus ihm hat sich durch weitgehende Differenzierungen die gesamte übrige Gesichtsmuskulatur entwickelt, also der M. auriculo-labialis (zygomaticus), die gesamte orbito-fronto-auriculäre Muskulatur, der M. orbicularis oculi und Levator labii et nasi, der M. orbicularis oris, M. buccinatorius, M. mentalis und M. maxillo-naso-labialis.

Die 3 Hauptschichten der Gesichtsmuskulatur (Sph. colli superficialis, Platysma, Sph. colli profundus) finden sich beim Hund nicht mehr in primitivem Zusammenhang; die gemeinsame Innervation durch Äste des N. facialis zeigt hingegen, daß sie genetisch zusammengehören. Primitive Muskelbefunde an der Katze bestätigen das. Bei ihr stehen Platysma und Sphincter colli noch in primärem muskulösem Zusammenhang.

I. Der Sphincter colli superficialis.

Hund D und E, Fig. 1 und 2. Hier ist der Sphincter colli superficialis sehr gut entwickelt. Er dehnt sich nach hinten bis zum Manubrium sterni aus und reicht ziemlich weit nach vorn. Seine Fasern sind bedeutend zarter als diejenigen des Platysma. Sie bilden auch nicht eine geschlossene Muskelplatte, sondern sind locker aneinandergereiht. In der ventralen Medianlinie (Fig. 2) durchkreuzen sie sich. Vielfach gehen die Fasern der einen Seite hinüber zur anderen Seite. Dies trifft besonders für den hintern, auf den Hals beschränkten Muskelabschnitt zu. Dort bildet der Sph. colli superficialis einen wirklichen Sphincter.

Hund G, Fig. 24. Der Sphincter colli superficialis bildet noch eine ansehnliche Muskellage, die aber bei weitem nicht die Ausdehnung wie bei Hund D und E erreicht. Auch hier besteht sie aus locker aneinander gereihten Fasern, die an ihrem dorsalen Abschnitt dem Platysma auflagern.

Hund B, Fig. 3*a* und *b*. Der Sphincter colli superficialis ist bedeutend reduziert. Er besteht nur noch aus einer geringen Anzahl von Muskelfasern. Die vordern derselben verlaufen transversal und lagern dorsal auf dem Platysma. Die hintern Fasern der rechten Seite sind auf den vom Platysma freien Zwischenraum beschränkt. Sie haben nicht mehr transversale Verlaufsrichtung, sondern biegen leicht nach hinten um.

Hund A, Fig. 25. Von allen untersuchten Hunden ist bei Hund A die Reduktion des Sph. colli superficialis am weitesten vorgeschritten. Wir finden keine vordere Muskelpartie mehr, die auf dem Platysma auflagert; dagegen schließen sich in der Halsgegend eine Anzahl zarte Muskelfasern an den untern Rand des Platysma an. Die obersten derselben laufen nahezu parallel mit den Fasern des Platysma; die untern bilden mit ihnen einen Winkel von 50—70°. Sie strahlen als blasse Fasern bis zur ventralen Medianlinie aus und verlieren sich dort im Fett.

Allgemein kann man sagen, daß dem Sphincter colli superficialis beim Hund nur eine geringe Bedeutung zukommt.

II. Das Platysma und seine Derivate.

1. Platysma myoides.
2. Retroauriculäre Muskulatur:
   Cervico-auriculäre Muskulatur,
   Mm. auriculares proprii,
   M. mandibulo-auricularis.

Außer der retroauriculären Muskulatur und dem ganz unbedeutenden, nicht konstant auftretenden M. auricularis superficialis platysmatis hat das Platysma beim Hund keine Abkömmlinge geliefert. Der M. auriculo-labialis, die orbito-fronto-auriculäre Muskulatur, der Orbicularis oculi und Levator labii et nasi und der M. mentalis erweisen sich alle als Derivate des Sphincter colli profundus. Sie werden deshalb im Abschnitte über den Sphincter colli profundus behandelt werden.

1. Platysma myoides.

Es entspringt als breite Muskellage mit longitudinalem Faserverlauf an einem Sehnenstreifen der dorsalen Medianlinie, zieht von dort unter dem Ohre vorbei auf die Seitenfläche des Kopfes und erstreckt sich bis zur Mundspalte, wo sich die Muskelbündel befestigen.

Im dorsalen Abschnitt besteht das Platysma aus zwei Lagen. Die 2. Lage, also die tiefere der beiden, entspringt von der dorsalen Medianlinie. Sie bildet nur bei ganz jungen Individuen (Fig. 1)

Fig. 3a und b.

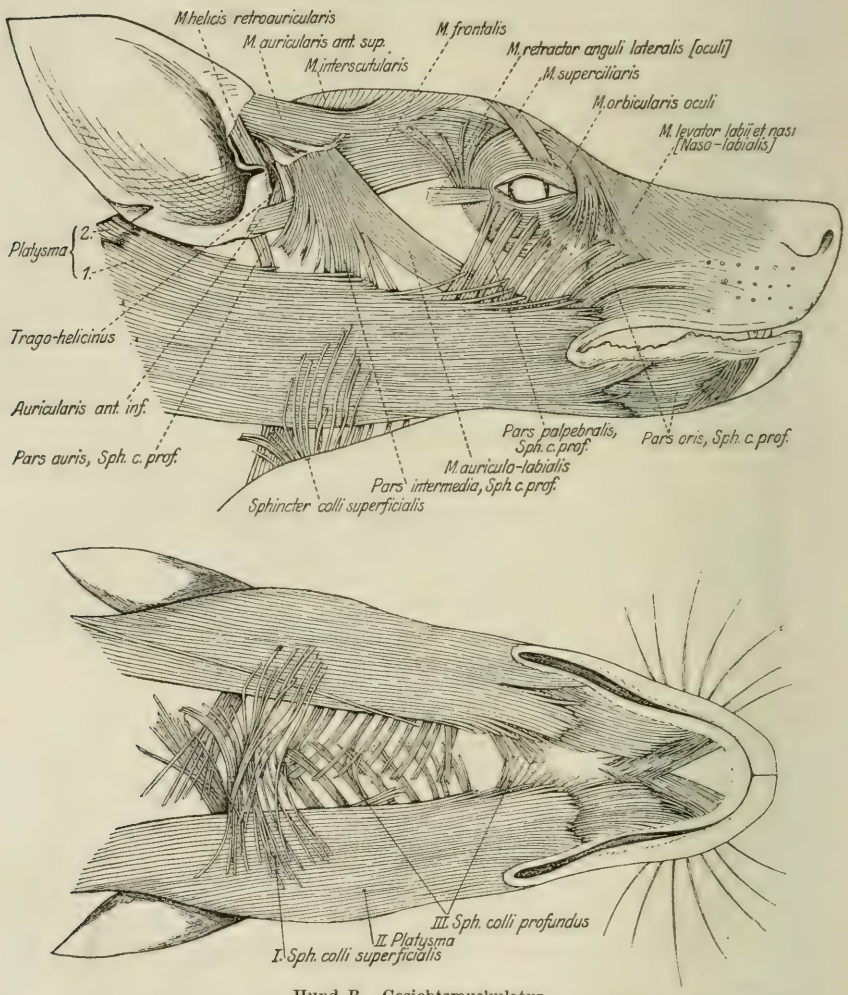

Hund B. Gesichtsmuskulatur.

a) Seitenansicht: Sph. colli superficialis; Platysma; Sph. colli profundus und seine Derivate. — b) Ansicht von unten: I. Sph. colli superficialis; II. Platysma; III. Sph. colli profundus. Die Figur zeigt auch den genetischen Zusammenhang von M. mentalis und M. buccinatorius.

eine geschlossene Muskelplatte; bei älteren Tieren (Fig. 8) ist sie in einzelne dünne Muskelstreifen aufgelöst, die aber in ihrer Gesamtheit eine Muskellage bilden. Sie entspricht der 2. Schicht der cervico-

auriculären Muskulatur und bildet mit ihr eine einheitliche Schicht (Fig. 8 und 9*a*). Im Befund von Fig. 9*a* ist der Anschluß ein so unmittelbarer, daß an der genetischen Zusammengehörigkeit der beiden Abschnitte nicht gezweifelt werden kann.

Die Ausdehnung des Platysma bis in die Nackengegend und sein Ursprung von der dorsalen Medianlinie sind als ursprüngliches Verhalten bei den Säugetieren zu betrachten.

Die 1. Lage des dorsalen Platysma besteht, im Gegensatz zu der 2., aus geschlossenen Muskelbündeln, welche die dorsale Medianlinie nicht mehr erreichen, sondern weiter ventralwärts festen Ursprung an der Haut gewonnen haben (vgl. Fig. 8).

1. und 2. Lage des Nackenplatysma sind, namentlich bei fetten Hunden, dank der Zwischenlagerung von Fett, noch eine kurze Strecke weit als getrennte Schichten wahrnehmbar. Dann vereinigen sie sich zur einheitlichen, kräftigen Muskelplatte, welche die Seitenfläche des Kopfes und einen Teil des Halses bedeckt. Der obere Rand dieser Platte verläuft in einer nahezu geraden Linie vom unteren Rande des Ohres bis zur Schnauze. Dabei lösen sich die Enden einzelner Muskelfasern aus dem Verbande los und biegen leicht nach oben um. Auf der ganzen Strecke liegt der obere Rand des Platysma dem unter ihm liegenden Sph. colli profundus auf und ist meist in der Breite von 1—2 cm mit ihm »verlötet«, so daß es oft schwierig ist, die beiden Muskelschichten an jenen Stellen voneinander zu trennen.

Der ventrale Rand des Platysma ist schärfer begrenzt als der dorsale. Er liegt dem Sphincter colli profundus nur auf, ist aber nicht mit ihm »verlötet«. Bei der Präparation der meist zarten, blassen Bändchen des Sph. colli profundus geht man deshalb vorteilhaft vom ventralen Rand des Platysma vor, indem man, immer in der Richtung der Sph. colli-Fasern präparierend, Stückchen um Stückchen des Platysma entfernt.

Auf der Unterseite (Fig. 2, 3*b* und 4) weichen die beidseitigen Platysmaplatten, namentlich in der Halsgegend sehr weit auseinander. Gegen vorn vermindert sich dieser Zwischenraum. Im vordersten Abschnitt biegen die Enden der innersten Muskelbündel leicht gegen die Mitte zu ab, so daß sie sich in seltenen Fällen beinahe berühren, Hund A, Fig. 4.

Dieser Hund zeigt eine weitere kleine Abweichung von den übrigen Befunden darin, daß das Platysma nicht eine vollkommen geschlossene Platte darstellt. An verschiedenen Stellen weichen

nämlich die Fasern auseinander und bilden dadurch Lücken in der Platte, so namentlich im Insertionsgebiet.

Von Veterinäranatomen werden als besondere Abschnitte des Platysma ein M. triangularis und M. risorius Santorini aufgeführt und den betreffenden Muskeln des Menschen gleichgesetzt. doch ganz mit Unrecht.

Diese beiden Muskeln sind für die höhern Primaten charakteristische Gebilde (vgl. Ruge). Der Triangularis, ein Abschnitt des Orbicularis oris, also ein Derivat des Sph. colli profundus und nicht des Platysma, hat sich bei den höheren Primaten aus der tiefen Lage über das Platysma geschoben und lagert nun diesem als selbständiger Muskel auf. (Den Prosimiern und Hapaliden fehlt er noch.)

Fig. 4.

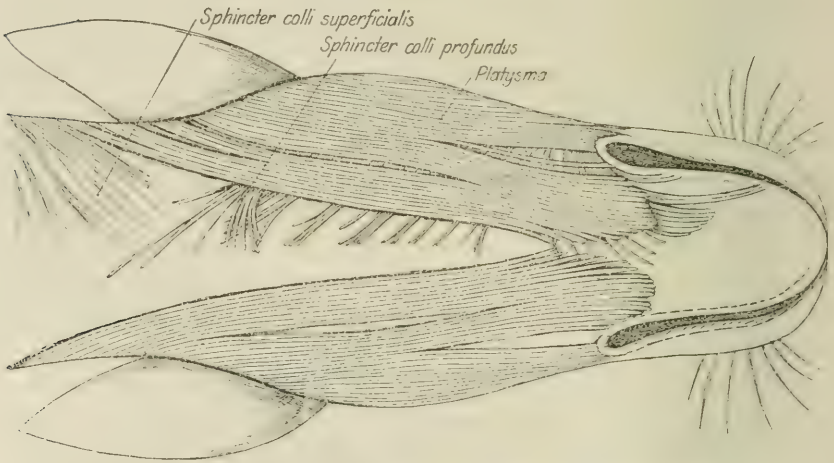

Hund A. Die 3 Schichten der Gesichtsmuskulatur, Ansicht von unten.
Sph. colli superficialis, Platysma, Sph. colli profundus. (Sph. colli superficialis und Sph. colli profundus sind nur auf der rechten Seite eingezeichnet.)

Der Risorius Santorini ist ein selbständig gewordener Abschnitt des Triangularis, der sich innerhalb der Primaten erst beim Menschen vorfindet. Neben dem Risorius Santorini kommt zuweilen beim Menschen ein Platysma-Risorius vor. Dem Hund aber fehlen Triangularis und Risorius vollständig.

Die Ohrmuschel.

(Fig. 5*a—c*; 15*a—c*; 16*a—c*; 18; 29; 31*a*, *b*.)

Zum besseren Verständnis der Beziehungen zwischen Ohrmuskulatur und Ohrmuschel schalte ich einen Abschnitt über das äußere Ohr und den Schildknorpel ein.

Die Ohrmuschel (Auricula) trägt als stützende Skelettmasse in ihrem Innern den elastischen Ohrknorpel (Cartilago auriculae), der im wesentlichen die Form des Ohres bedingt. Man unterscheidet an der Muschel eine konvexe, dem Schädel zugekehrte und eine konkave, nach außen gerichtete Fläche.

Die konkave Fläche (vgl. Fig. 5*b* und *c*) bildet die Muschelhöhle. Sie ist durch eine vorspringende knorpelige Querleiste, die Anthelix (Plica principalis, Boas), in zwei Abschnitte geteilt. Die oberhalb der Plica gelegene löffelförmige Vertiefung heißt Scapha, die untere tiefere Grube ist die Fossa conchae, die Muschelhöhle im engern Sinne. Den zwei Vertiefungen an der konkaven Fläche entsprechen zwei Vorwölbungen an der konvexen Fläche der Ohrmuschel (Fig. 15*b* und 16*b*). Die der Scapha entsprechende Vorwölbung wird Eminentia scaphae (Muschelrücken) genannt, die der Concha entsprechende ist die Eminentia fossae conchae (Muschelgrund, Muschelgesäß). Eminentia scaphae und Eminentia fossae conchae werden durch eine Querrinne (Sulcus transversus) geschieden. Diese Rinne entspricht der Anthelix, also der knorpligen Querleiste auf der konkaven Fläche der Ohrmuschel.

Basalwärts geht die Concha unmittelbar in den Tubus auris (Muschelröhre) über, wobei das basale Muschelende eine spiralige Windung macht. In dem basalen Ende des Tubus steckt eine zweite selbständige Knorpelröhre, die Cartilago annularis (Ringknorpel, Küraß), Fig. 5*a*—*c*. Der Küraß sitzt mit seinem basalen Rande auf dem äußern knöchernen Gehörgang auf und ist mit ihm durch Bindegewebe beweglich verbunden. Tubus auris und Cartilago annularis bilden zusammen den langen knorpligen Gehörgang (Meatus acusticus externus cartilagineus). Der unmittelbar an ihn anschließende knöcherne Gehörgang (Meatus acusticus externus osseus) ist sehr kurz und weit, so daß man durch ihn fast das ganze Cavum tympani (Paukenhöhle) überblicken kann. Durch die beiden ineinander geschalteten Röhren und durch die bindegewebliche Verbindung der Röhre mit dem knöchernen Gehörgang ist die für die Ohrmuschel notwendige große Beweglichkeit gesichert.

Da das äußere Ohr ein kompliziertes Gebilde darstellt und sich bei den verschiedenen Säugerordnungen in ganz verschiedener Ausbildung vorfindet, ist die Homologisierung der einzelnen Ohrmuschelabschnitte sehr schwierig. Boas hat die Cartilago auris sämtlicher Säugerabteilungen einer genauen vergleichend-anatomischen Unter-

suchung unterworfen und die Resultate dieser Untersuchung in seinem wertvollen Werke »Über den Ohrknorpel und das äußere Ohr der Säugetiere, Kopenhagen 1912« niedergelegt. Die Methode, die bei dieser Untersuchung zur Anwendung kam, war folgende: Boas hat das Ohr mazeriert, aufgerollt und so dargestellt (vgl. Fig. 5*a*). Auf diese Weise konnte er die Vergleichung der einzelnen Abschnitte genau durchführen. Es zeigte sich, daß die bestehenden anatomischen Bezeichnungen für eine derartige vergleichend-anatomische Bearbeitung nicht genügten. Boas war deshalb genötigt, eine neue, einheitliche Nomenklatur einzuführen. An der Ohrmuschel unterscheidet er einen Vorderrand und einen Hinterrand. Beide sind durch Einschnitte in verschiedene Vorsprünge gegliedert. Bei den Marsupialiern und Placentaliern finden sich an beiden Rändern je 7 solcher Vorsprünge vor; die Monotremen verhalten sich etwas abweichend.

Boas nennt die Vorsprünge des Vorderrandes (Anteronrand) Antera und bezeichnet sie mit *a1—a7*, die Vorsprünge am Hinterrand (Posteronrand) dementsprechend Postera (*p1—p7*), vgl. Fig. 5*a*. Diese Vorsprünge sind innerhalb der verschiedenen Abteilungen der Säugetiere so ganz verschieden ausgebildet, daß eine genaue Homologisierung am zusammengerollten, in natürlicher Lage sich befindenden Ohrknorpel unmöglich wird, besonders, wenn der Knorpel noch von der Muskulatur und dem Pelze überkleidet ist. Man vergleiche nur einmal die bizarren Formen der Ohrmuschel bei den Chiropteren, die eigentümliche Ohrform bei den Primaten, dann wieder die einfachen Ohren der Ungulaten, die stark reduzierten Ohrmuscheln der Pinnipedier oder gar der Cetaceen. Da muß man sich denn auch nicht wundern, wenn in verschiedenen veterinäranatomischen Lehrbüchern am Ohre des Hundes die Spina helicis mit dem Tragus verwechselt und der Tragus als Antitragus bezeichnet wird. Darnach sind in diesen Werken auch die darauf basierenden Bezeichnungen für gewisse Ohrmuskeln unrichtig (M. antitragicus, M. tragicus lateralis und medialis). Durch die Untersuchungsmethode aber, wie sie Boas im bezeichneten Werke eingeschlagen hat, war es möglich, in der gesamten Säugerreihe die homologen Teile der Ohrmuschel sicher festzustellen.

Betrachten wir nun die Verhältnisse beim Hund (Fig. 5*a—c*): Die 7 Antera und 7 Postera sind alle in deutlicher Ausbildung vorhanden. Auffallend ist die bedeutende Größe des Ant. 7, das für den M. auricularis anterior superior eine gute Insertionsfläche bildet (vgl. Fig. 3*a*). Das Post. 4 (Tragus) ist groß und breit. Im

Fig. 5a, b, c.

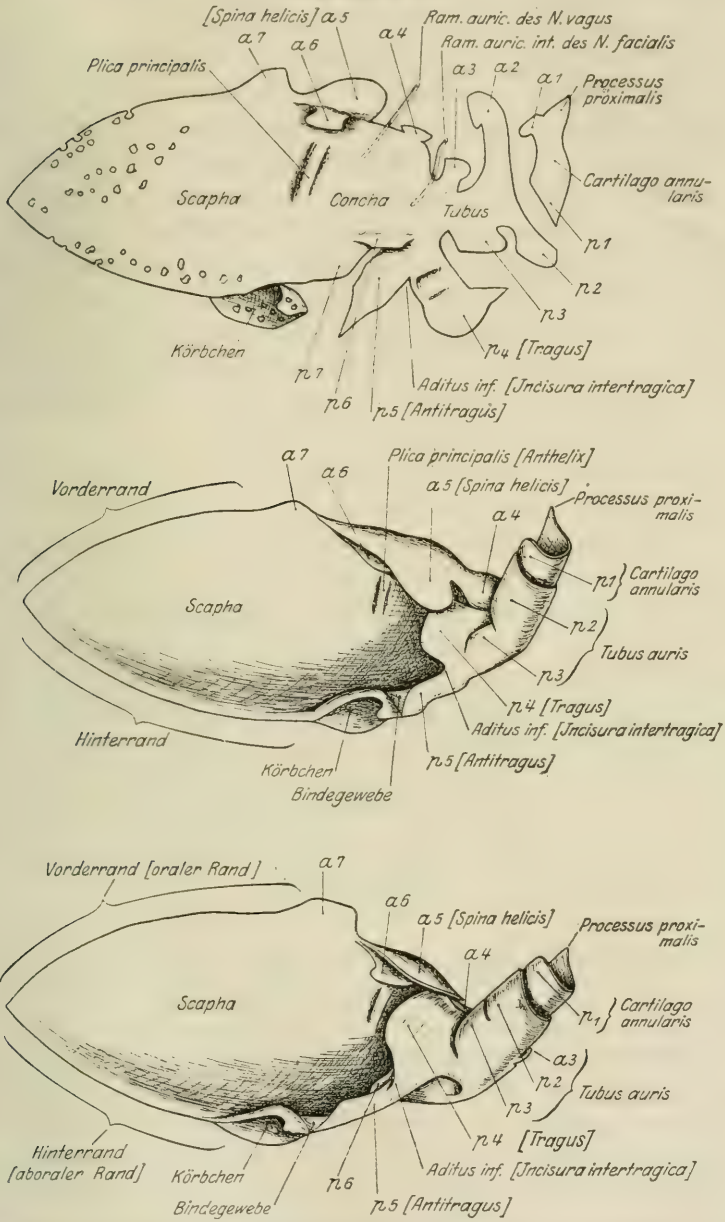

Cartilago auris, nach Boas. »Über den Ohrknorpel und das äußere Ohr der Säugetiere, Kopenhagen 1912.«

a) Mazerierter rechter Ohrknorpel aufgerollt und ausgebreitet, von der konkaven Seite gesehen. *a 1—a 7* (Anteron 1—7) stellen die Vorsprünge des Vorderrandes (Anteronrand) dar; *p 1—p 7* (Posteron 1—7) sind die Vorsprünge des Hinterrandes (Posteronrand). Das Körbchen, ein abgegliedertes Stück des Posteron 7, ist eine spezifische Bildung des Carnivoren-Ohres. — b) und c) Mazerierter rechter Ohrknorpel in natürlicher Lage.

natürlich zusammengerollten Ohr (Fig. 5*b* und *c*) ist es durch Bindegewebe mit dem Ant. 6 verbunden. Dort schließen also Vorderrand und Hinterrand zusammen und bilden aus dem Ohrknorpel eine Tüte. Zugleich schließen die basalwärts folgenden Antera und Postera sich zusammen und werden durch Bindegewebe zum knorpligen Gehörgang verbunden. Dieser weist in seinem Verlauf eine Knickung auf.

Von den Antera ist das Ant. 5 (Spina helicis) besonders zu erwähnen. Es bildet eine große schildförmige Platte, die teilweise über dem Tragus lagert (Fig. 5*b* und *c*). An ihrem freien, vorderen Rande setzen die Mm. trago-helicinus und trago-tubo-helicinus an (Fig. 30*a*—*c*), an ihrer innern, konkaven Fläche der M. concho-helicinus (Fig. 31*a* und *b*). Diese kleinen Mm. auriculares proprii können den Tragus und die Spina helicis einander nähern und so den Eingang in den Meatus acusticus verengern.

Am Hinterrande der Cartilago auris (Fig. 5*a*—*c*) ist eine speziell für die Carnivoren charakteristische Bildung, das Körbchen (Täschchen) zu erwähnen. Dieses stellt eine durchlöcherte konkave Knorpelplatte dar (Fig. 5*a*), deren proximales Ende umgeklappt ist. Beim Hund ist das Körbchen ganz unabhängig vom Ohrknorpel und wird nur durch Bindegewebe mit ihm verbunden. Boas faßt diese eigentümliche Bildung als ein abgegliedertes Stück des Post. 7 auf.

In meiner Arbeit habe ich, wo immer möglich, die gebräuchlichen anatomischen Bezeichnungen für die einzelnen Abschnitte des Ohres beibehalten. In vielen Fällen mußte ich jedoch, der genaueren Beschreibung halber, mich der von Boas eingeführten Nomenklatur bedienen. Bei der Benennung der Mm. auriculares proprii sind die alten anatomischen Namen zugrunde gelegt.

Der Schildknorpel.

(Fig. 3*a*, 6, 7*a*, 18, 28.)

In Verbindung mit der Ohrmuschel steht der für eine Reihe von Säugetierordnungen charakteristische Schildknorpel (Cartilago scutularis, Scutulum, Scutellum). Während der Entwicklung soll sich dieser spät, sogar erst nach der Geburt von der Spina helicis der Ohrmuschel abtrennen, nach Futamura beim Schwein sogar erst längere Zeit nach der Geburt. Bei neugeborenen Hündchen habe ich das Scutulum schon völlig selbständig angetroffen. Es stand, wie bei den erwachsenen Tieren, durch Muskulatur mit der Ohrmuschel in Verbindung.

Für die Differenzierung der Ohrmuskulatur, speziell der praeauriculären Muskulatur, war die Ablagerung des Scutellum von großer Bedeutung. Ich werde im Abschnitte über die Derivate der Pars intermedia des Sph. colli profundus näher darauf eintreten.

Die Fig. 18, 28, 7*a* zeigen das Schildchen in seiner normalen Lagebeziehung zum Schädel und zur Ohrmuschel. In Fig. 6 ist das Schildchen isoliert abgebildet. Es stellt ein sehr dünnes und biegsames Knorpelplättchen von annähernd rhombischer Gestalt dar. Die obere (dorsale) Kante zeigt eine tiefe Einbuchtung; die untere (ventrale) Kante ist nahezu gerade. An der vorderen Kante können wir einen obern kürzeren und einen untern längeren Abschnitt unterscheiden, die ich beide auseinanderhalten will, weil sie für Gesichtsmuskeln gesonderte Anheftungsstrecken bieten.

Fig. 6.



Cartilago scutularis (Scutellum).
Das Scutellum ist ein dem Ohre vorgelagertes und durch Muskulatur mit ihm in Verbindung stehendes Knorpelplättchen. Es ist für eine Reihe von Säugerordnungen charakteristisch. (Fig. 18 zeigt das Schildchen in seiner normalen Lagebeziehung zum Schädel und zur Ohrmuschel.)

2. Retroauriculäre Muskulatur.

Cervico-auriculäre Muskulatur,
Mm. auriculares proprii,
M. mandibulo-auricularis.

Die cervico-auriculäre Muskulatur schließt unmittelbar an das Nackenplatysma an. Sie ist eigentlich nur ein Abschnitt desselben, der frühzeitig Beziehung zur Ohrmuschel gewonnen hatte und durch Schichtenbildung und weitere Differenzierung innerhalb dieser Schichten nach und nach den komplizierten Bau erreichte.

Man kann an ihr mehr oder weniger deutlich drei übereinanderliegende Schichten erkennen. Die 1. Schicht ist immer deutlich von den zwei tieferen geschieden. Sie bildet eine in ihrer ganzen Ausdehnung kontinuierliche Muskellage und zeigt hierin ein recht primitives Verhalten. Die 2. und 3. Schicht hängen meist im vorderen Teile miteinander zusammen. Die Schichtenbildung ist also hier noch nicht völlig durchgeführt. Nur bei einem der untersuchten

Exemplare, bei Hund A, waren auch im vordern Teile 2. und 3. Schicht in zwei deutliche Lagen geschieden. Innerhalb der 2. und 3. Schicht haben sich selbständige Muskelindividuen gebildet.

Von der cervico-auriculären Muskulatur haben sich einzelne Teile auf die Ohrmuschel abgelagert und bilden dort abgetrennte, selbständige Muskelpartien. Es sind dies die Mm. auriculares proprii. Trotzdem sie in vielen Fällen stark reduziert sind und von der ursprünglichen Verlaufsrichtung abweichen, lassen sie sich mit Sicherheit von der cervico-auriculären Muskulatur ableiten.

In engem Anschluß an die Mm. auriculares proprii, speziell an den M. helicis retroauricularis steht der M. mandibulo-auricularis. Ich kann ihn aber nicht direkt unter den Mm. auriculares proprii aufführen, da er nicht, wie diese, auf die Ohrmuschel beschränkt ist, sondern von der Ohrmuschel zur Mandibula hinunterzieht.

Bei der speziellen Behandlung der retroauriculären Muskulatur werde ich die drei Schichten nacheinander behandeln. Um die Muskelindividuen nach diesen Schichten auseinander zu halten, füge ich für die 1. Schicht die Bezeichnung superficialis bei, für die 2. medius, für die 3. profundus. In der Bezeichnung Cervico-auricularis posterior medius z. B. soll das medius also andeuten, daß dieser Muskel der 2., also mittlern Schicht zugehört.

Cervico-auriculäre Muskulatur.

1. Schicht:

Cervico-auriculo-occipitalis (superficialis).

(Fig. 7*a*, *b* und 8.)

Er entspricht dem M. levator longus + M. occipitalis der Veterinäranatomen. Wie angedeutet, ist die 1. Schicht in ihrer ganzen Ausdehnung zusammenhängend. Sie bildet eine einheitliche Platte, an der man nach der Insertion an der Ohrmuschel und der Cartilago scutularis, am M. interscutularis, und nach der Lage auf dem Schädeldach folgende Abschnitte unterscheiden kann:

Portio cervico-auriculo-scutularis,
Portio cervico-interscutularis,
Portio occipitalis.

Die Portio cervico-auriculo-scutularis entspringt in der dorsalen Medianlinie vom Ligamentum nuchae, unmittelbar hinter der

Crista sagittalis externa, zieht von dort zum Ohre und inseriert zum größten Teil an der konvexen Fläche der Ohrmuschel, ferner an der hintern Kante der Cartilago scutularis. Gegen die Insertion hin ist sie in zwei Schenkel gespalten, zwischen denen einzelne Partien der auf die Ohrmuschel abgelagerten Mm. auriculares proprii liegen. Letztere sind wahrscheinlich Abkömmlinge der 3. Schicht.

Fig. 7 a, b.

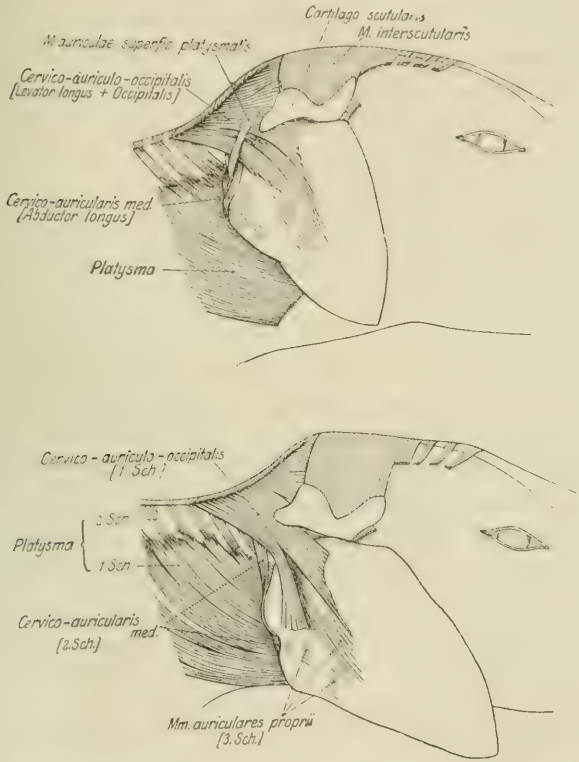

Retroauriculäre Muskulatur: 1. Schicht: Cervico-auriculo-occipitalis. Das Ohr ist nach unten gezogen. Dadurch gelangen die vom Nacken zur Ohrmuschel und zum Scutellum ziehende Portio cervico-auriculo-scutularis und die unter den M. interscutularis geschobene P. cervico-interscutularis und P. occipitalis zur Darstellung.

a) Hund B. Hier lagert der M. auriculae superficialis platysmatis der 1. Schicht der cervico-auriculären Muskulatur auf. — b) Hund A. Hier fehlt ein M. auriculae superficialis platysmatis.

An die Portio cervico-auriculo-scutularis schließt nach vorn die Portio cervico-interscutularis an.

Wie betont, kann man innerhalb der 1. Schicht der cervico-auriculären Muskulatur nur auf Grund der verschiedenen Insertion die Einteilung in drei Portionen vornehmen; an ihrem Ursprung hin-

gegen bildet sie eine kontinuierliche Muskelplatte. Die Portio cervico-interscutularis entspringt an der Crista sagittalis externa, zieht von dort nach vorn und schiebt sich nur eine kurze Strecke weit unter den hintern Rand des M. interscutularis, wo sie mit dessen Fasern fest verlötet ist (vgl. Fig. 15*a*). Ursprünglich muß sie aber unter dem Interscutularis viel weiter nach vorn gereicht haben, so weit wie die Portio occipitalis (vgl. Fig. 28). In der Folge hat sie sich an der Unterseite des M. interscutularis festgeheftet und wurde dann in ihrem oralen Abschnitt vollständig reduziert, so daß sie nun nur noch eine kurze Strecke weit unter den Interscutularis reicht. Als Varietät findet man gelegentlich einzelne Fasern der Pars cervico-interscutularis über den M. interscutularis geschoben (Fig. 8). Dies ist eine sekundäre Überschiebung.

Die Portio occipitalis (Fig. 7*a*, 10*b*, 28) schließt an die Portio cervico-interscutularis an. Sie entspringt am vordern Teil der Spina sagittalis externa, schiebt sich unter den M. interscutularis und reicht unter ihm nach vorn bis in die Gegend des Os frontale, wo sie in die Galea aponeurotica übergeht (Fig. 28). Die beidseitigen Muskelportionen schließen in der dorsalen Medianlinie so eng aneinander, daß daraus ein unpaares Muskelgebilde von ovaler Form resultiert, das von den Veterinäranatomen als M. occipitalis bezeichnet worden ist. Es entspricht auch wirklich dem M. occipitalis anderer Säuger. Die Portio occipitalis beim Hund verdient aber nicht als eigener Muskel aufgeführt zu werden, da sie von den übrigen Partien der 1. Schicht nicht scharf abgetrennt ist. Dies kommt besonders deutlich in Fig. 28 zum Ausdruck. Hier sieht man, wie der Cervico-auriculo-occipitalis an seinem Ursprung eine zusammenhängende Muskelplatte bildet. Die Fasern des hintern Abschnittes ziehen schräg nach unten und setzen sich am Ohr und an der hintern Kante des Scutellum an. Die anschließenden Fasern biegen mehr und mehr nach vorn um und schieben sich unter den M. interscutularis, die innersten ziehen in parallelem Verlauf direkt nach vorn. Einzelne Fasern, die nach ihrem Ursprung noch der Portio interscutularis angehören, wenden sich im weitern Verlauf medianwärts und schließen sich der Portio occipitalis an. Eine scharfe Grenze zwischen beiden Portionen besteht also bei diesem Befunde auch im Insertionsabschnitt nicht. Ich führe deshalb den Occipitalis nicht als besonderes Muskelindividuum auf, sondern nur als einen Abschnitt der 1. Schicht.

M. auriculae superficialis platysmatis.

Rotator superficialis der Veterinäranatomen.

(Fig. 7*a*, 8.)

Zuweilen findet man als Varietät ein zartes, blasses Muskelbändchen, das der 1. Schicht der cervico-auriculären Muskulatur aufliegt und deren Fasern kreuzt. Es entspringt am Muschelgesäß auf dem M. cervico-auricularis medius (M. abductor longus), zieht von dort schräg hinauf und schiebt sich über die 1. Schicht, bis in die Nähe der hintern Kante des Schildchens, wo es in ein zartes Sehnenplättchen ausstrahlt. Dieses Muskelchen ist von den Veterinäranatomen M. rotator superficialis genannt worden. Als stark

Fig. 8.

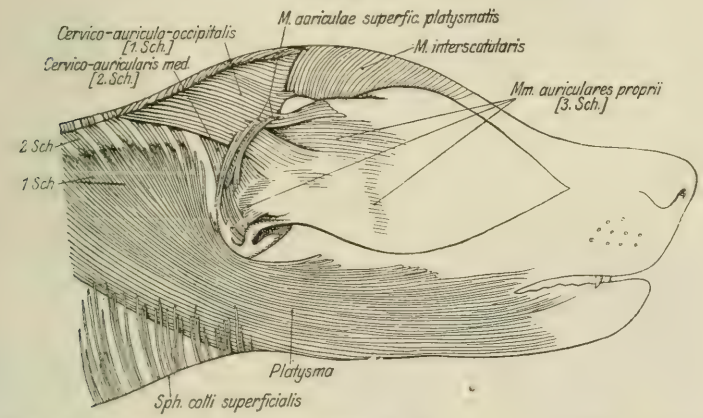

Hund H. M. auriculae superficialis platysmatis. Das Ohr ist nach vorn gezogen. Dadurch gelangt der M. auriculae superficialis platysmatis in seiner Beziehung zur 1. Schicht des Nacken-Platysma zur Anschauung.

rudimentäres Gebilde kann es jedoch funktionell kaum mehr in Betracht kommen.

Anfänglich machte mir die Ableitung dieses Muskelchens Schwierigkeiten. Zur 1. Schicht der cervico-auriculären Muskulatur kann es nicht gehören. Es liegt dieser Schicht nur auf, hat aber genetisch mit ihr durchaus nichts zu tun. Eine Abspaltung vom Cervico-auricularis medius kann es auch nicht sein, wennschon seine Fasern in gewissen Befunden nahezu parallel mit ihm verlaufen. Leider gelang es mir nicht, ein innervierendes Nervenzweiglein zu finden, das mir für die Ableitung dieses rätselhaften Muskelgebildes eine Wegleitung hätte bieten können. Der Muskelbefund von Hund H, Fig. 8 brachte mir jedoch Aufklärung. Bei diesem Hund sind anstelle des

einen Muskelbändchens zwei kleine, zarte Bändchen vorhanden. Das hintere der beiden entspringt mit zarter Sehne ganz in der Nähe der hinter dem Ohre gelegenen Platysmafasern, zum Teil auf dem Ohrmuschelgrund, zum Teil noch auf dem Fettpolster, das den Raum zwischen dem Muschelgrund und dem Schädel ausfüllt. Von dort zieht es als blasses Bändchen schräg über den Cervico-auricularis medius, schiebt sich hierauf über die 1. Schicht, deren Fasern kreuzend, und endigt als zartes Sehnenplättchen in der Nähe des hintern Randes des Scutellum. Das zweite, ebenfalls recht zarte Muskelbändchen, entspringt neben dem beschriebenen am Muschelgesäß, auf dem Cervico-auricularis medius, zieht parallel zum andern Bändchen schräg hinauf und endigt kaudal von der hintern Kante des Scutellum.

Fig. 9a, b.

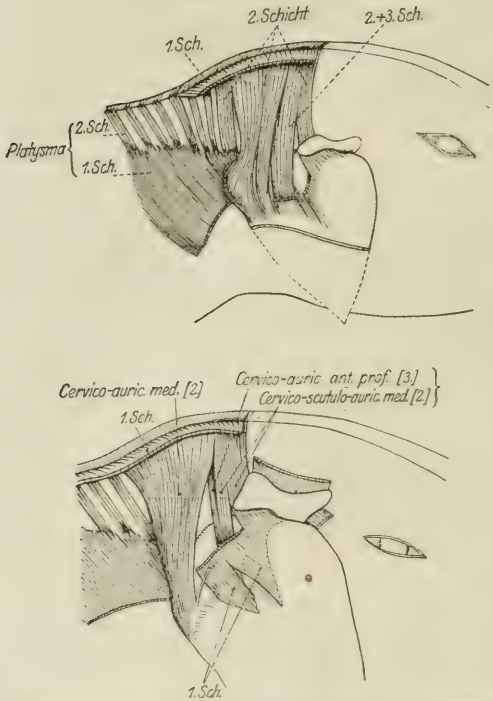

Retroauriculäre Muskulatur: 2. Schicht. Die 1. Schicht der cervico-auriculären Muskulatur ist abgeschnitten und nur in Stümpfen dargestellt.

a) Hund F. Die 2. Schicht des Nackenplatysma und die 2. Schicht der cervico-auriculären Muskulatur bilden eine einheitliche Muskellage. Der Zusammenhang ist ein genetischer (vgl. S. 21). — b) Hund C. Cervico-auricularis med. und Cervico-scutulo-auricularis med. hängen dorsal zusammen. Der Cervico-scutulo-auric. med. ist mit dem Cervico-auric. ant. prof. der 3. Schicht verschmolzen.

Der Ursprung des hintern Bändchens ganz in der Nähe vom Nackenplatysma, seine Lagebeziehung zu jenen hinter dem Ohre ausstrahlenden Platysmafasern, der weitere Verlauf der beiden Bändchen über die retro-auriculäre Muskulatur berechtigen wohl zu der Annahme, daß dieses rudimentäre Muskelgebilde ein Derivat der ersten Schicht des Nackenplatysma darstellt, das sich über die retroauriculäre Muskulatur ausgebreitet hat und nachher von seinem Mutterboden vollständig abgetrennt worden ist. Ich halte es nicht für ausgeschlossen, daß man bei einem größeren Varietätenmaterial diese rudimentären Muskelbündel noch

in Zusammenhang mit den hinter dem Ohre gelegenen Fasern des Platysma antreffen könnte.

2. Schicht.

Die 2. Schicht der cervico-auriculären Muskulatur bildet in primitiven Befunden (vgl. Fig. 9*a*), ebenso wie die 1. Schicht, an ihrem Ursprung eine einheitliche, geschlossene Muskelplatte. Diese schließt unmittelbar an die 2. Schicht des Nackenplatysma an. Beide bilden zusammen eine einheitliche Lage. Erst im weitern Verlauf werden sie geschieden, indem das Platysma unter dem Ohre vorbei zur Seitenfläche des Kopfes zieht, während sich die 2. Schicht der cervico-auriculären Muskulatur zur Ohrmuschel begibt. Solche primitive Befunde geben der Ansicht recht, daß die cervico-auriculäre Muskulatur dem vordersten Abschnitt des Nackenplatysma entspreche, der sich in den Dienst der Ohrmuschel gestellt und sich schließlich durch weitgehende Differenzierung zu der komplizierten Ohrmuskulatur umgewandelt hat. Auch die Innervationsbefunde unterstützen diese Auffassung. Der gleiche Nervenast nämlich, der die 2. Schicht des Nackenplatysma versorgt, gibt auch Äste ab an die retroauriculäre Muskulatur, und zwar an Partien der 2. und 3. Schicht.

Fig. 10a, b.

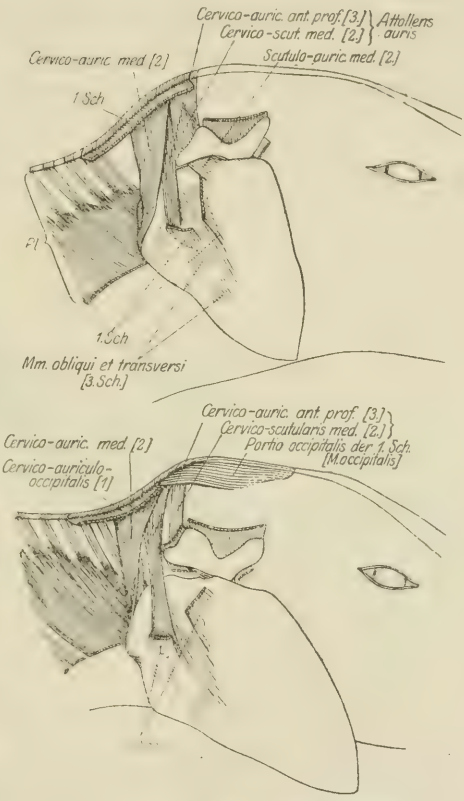

Retroauriculäre Muskulatur: 2. Schicht.
a) Hund B. Cervico-auricularis med. und Cervico-scutularis med. sind dorsal voneinander getrennt. Der Cervico-scutularis med. hängt mit dem Cervico-auric. ant. prof. zusammen. — b) Hund A. Die 2. Schicht ist von der 3. Schicht vollkommen geschieden. Cervico-auricularis ant. prof. und Cervico-scutularis med. stellen zwei selbständige Muskelindividuen dar. (Von der 1. Schicht sind die Portio cervico-auriculo-scutularis und die P. cervico-interscutularis nur in Stümpfen gezeichnet; dagegen ist die Portio occipitalis [M. occipitalis] in der ganzen Ausdehnung dargestellt.)

Von der 2. Schicht der cervico-auriculären Muskulatur hat sich die 3. Schicht abgeschieden. Wie erwähnt, ist diese Schichtung im kaudalen Abschnitt vollständig durchgeführt. Dort finden wir also 3 übereinander gelagerte Schichten (1., 2. und 3. Schicht). Im oralen Abschnitte hingegen stehen 2. und 3. Schicht noch miteinander im Zusammenhang. Nur bei einem progressiven Befund (Hund A) waren auch dort die Schichten deutlich geschieden.

An der 2. Schicht können wir folgende Muskelindividuen unterscheiden:

Cervico-auricularis medius.

Cervico-auriculo-scutularis medius resp. Cervico-scutularis medius.

Scutulo-auricularis medius.

Fig. 11.

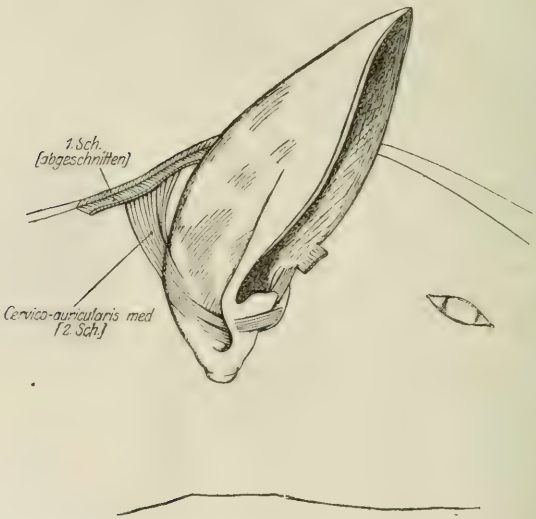

Hund A. Cervico-auricularis medius (Abductor longus). Er verläuft von der dorsalen Medianlinie gegen das Ohr, umfaßt den Muschelgrund und zieht bis zum Hinterrand des Ohres. Der distale Abschnitt ist zum Teil abgegliedert. (In progressiven Befunden, vgl. Fig. 16c ist er zu einem selbständigen M. auricularis proprius geworden.)

Cervico-auricularis medius.

Abductor longus.

(Fig. 10*b*, 11, 16*a*—*c*).

Er entspringt als kräftiges, breites Muskelband an der Crista sagittalis externa, zieht von dort zum Muschelgrund und verläuft auf ihm bis zum lateralen Rande (Hinterrand) der Ohrmuschel. Der End-

abschnitt des Muskels zeigt sich bei den untersuchten Hunden in verschiedener Ausbildung. Im primitivsten Fall, Fig. 16*a*, bildet der Cervico-auricularis medius vom Ursprung bis zur Insertion ein intaktes Muskelband. Es sind noch keinerlei Andeutungen einer Durchtrennung der distalen Partie vorhanden.

In Fig. 16*b* treten an der distalen Muskelpartie zwei Schenkel auf, von denen der untere vom proximalen Teil des Muskels fast ganz abgetrennt ist.

In Fig. 16*c* finden wir im distalen Abschnitt des Muskels wieder zwei Schenkel, von denen der untere ganz abgetrennt ist. Er stellt also einen M. auricularis proprius dar, d. h. einen auf die Ohrmuschel abgelagerten, selbständigen Muskel. Der obere Schenkel bildet noch die direkte Fortsetzung des Cervico-auricularis medius.

Ich erachte diesen distalen Muskelabschnitt, der also beim Hund noch in primitivem Zusammenhang mit der cervico-auriculären Muskulatur steht, dem M. antitragicus des Menschen homolog.

Cervico-auriculo-scutularis medius.

M. attollens, M. levator medius, M. auricularis superior.

(Vgl. Fig 9*b*).

Er entspringt, im unmittelbaren Anschluß an den Cervico-auricularis med. von der Crista sagittalis externa, teilt sich im distalen Abschnitt in 2 Schenkel, von denen der hintere zur konvexen Fläche der Ohrmuschel, der vordere zur hinteren Kante des Schildchens zieht und auf ihrer untern Fläche inseriert. Der hintere Schenkel ist mit dem Cervico- auricularis anterior prof. der 3. Schicht fest verbunden, so daß wir eine Scheidung in beide Muskeln nicht vornehmen können. Hier ist eben die Schichtung noch nicht durchgeführt. Nur bei einem der untersuchten Exemplare, bei Hund A (Fig. 10*b*) ist die völlige Trennung in die 2. und 3. Schicht auch im vorderen Abschnitte vorhanden. Bei diesem Hund fehlt der hintere Schenkel des Cervico-auriculo-scutularis med. Der entsprechende Muskelabschnitt gehört nur der 3. Schicht an.

Der Cervico-auriculo-scutularis medius ist somit bei Hund A zu einem

Cervico-scutularis medius geworden, der von der Crista sagittalis externa zur hintern Kante des Schildchens zieht. Zu diesem progressiven Befund leitet der in Fig. 10*a* abgebildete Befund über. Auch hier haben wir einen Cervico-scutularis med., der also keine

Fasern mehr zur Ohrmuschel sendet, sondern in seiner ganzen Ausdehnung zum Scutellum zieht. Er steht hingegen hinten noch in Zusammenhang mit dem Cervico-auricularis anterior prof. der 3. Schicht.

Scutulo-auricularis medius.

Levator brevis.

(Fig. 10*a*).

Er zieht vom ventralen Rande des Scutellum zur Eminentia conchae und zur konvexen Fläche der Spina helicis (Ant. 5).

Fig. 12.

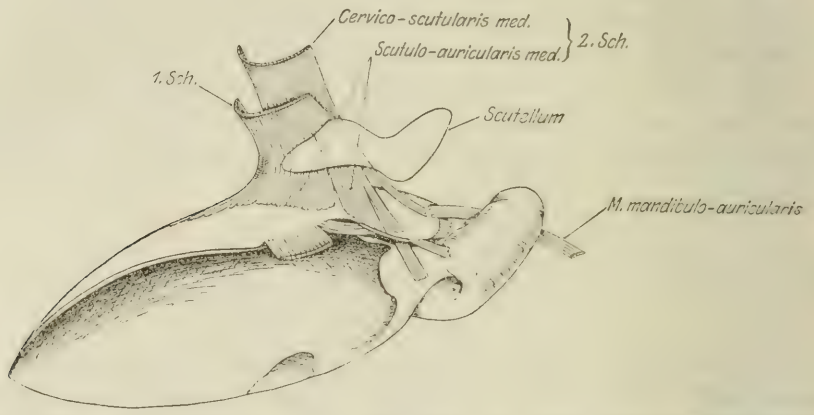

Hund B. Das Ohr ist abgeschnitten. 1. und 2. Schicht der cervico-auriculären Muskulatur sind vom Schädel abgetrennt. Darstellung des Cervico-scutularis med. und des Scutulo-auricularis med., die unter dem Scutellum noch miteinander in muskulösem Zusammenhang stehen, wie die punktierten Linien andeuten. Die 1. Schicht inseriert an der hinteren Kante des Schildchens, setzt sich aber nicht auf dessen untere Fläche fort.

An seiner Bildung hat die 1. Schicht der cervico-auriculären Muskulatur keinen Anteil. Sie inseriert nur an der hintern Kante der Cartilago scutularis, setzt sich hingegegen nicht auf deren untere Fläche fort, was aus Fig. 15*b* ersichtlich ist. Man kann sich auch davon überzeugen, wenn man sorgfältig Stückchen um Stückchen der Cartilago scutularis entfernt. Dabei findet man den Scutulo-auricularis med. in unmittelbarem Übergang in den Cervico-scutularis med. Diesen Zusammenhang erkennt man ebenfalls, wenn man das Ohr mitsamt dem Scutellum wegschneidet und auf der Unterseite die Muskulatur auspräpariert. (Fig. 15*a—c*).

Ursprünglich reicht der Cervico-auriculo-scutularis med. (Attollens auris) mit seinen beiden Schenkeln bis zur Ohrmuschel. Durch die Einlagerung des Schildchens wurde er in zwei Muskel-

individuen geteilt, in den Cervico-auriculo-scutularis med. resp. Cervico-scutularis med. und den Scutulo-auricularis med., die beide von besonderen Nervenzweigen versorgt werden. Meist stehen sie, wie erwähnt, noch miteinander in muskulösem Zusammenhang (Fig. 15*a—c*); Fig. 21 hingegen zeigt einen Fall, wo sie vollständig voneinander geschieden sind. Es ist also wohl begründet, daß ich den Scutulo-auricularis med. als selbständiges Muskelindividuum aufführe.

Am Scutulo-auricularis med. (vgl. Fig. 12) kann man nach der Insertion an der Eminentia conchae und an der konvexen Fläche der Spina helicis zwei Portionen unterscheiden:

Der an der Eminentia conchae inserierende Abschnitt wird von den Veterinäranatomen zuweilen als Levator brevis aufgeführt. Gurlt bezeichnet den Cervico-scutularis med. und Scutulo-auricularis med. als Levator brevis.

Der an der konvexen Fläche der Spina helicis inserierende Abschnitt, der meist in eine Anzahl kleinere Schenkel aufgelöst ist, wird von den Veterinäranatomen und auch von Boas und Paulli unter dem Namen M. auricularis anterior medius resp. Adductor auris medius aufgeführt und ganz mit Unrecht der vorderen Ohrmuskulatur zugerechnet. Wenn sich die Ohrmuschel in der normalen Lage befindet (siehe Fig. 25) kommt dieser kleine Muskel zwar auf die Vorderseite des Ohres zu liegen und ist dort zum Teil vom Auricularis anterior superior bedeckt. Bei oberflächlicher Betrachtung könnte man deshalb glauben, er sei ein Auricularis anterior; die genaue Untersuchung zeigt hingegen mit Sicherheit, daß er ein Glied der retroauriculären Muskulatur darstellt.

3. Schicht.

Sie umfaßt den

Cervico-auricularis posterior profundus und den

Cervico-auricularis anterior profundus.

Der Cervico-auricularis posterior profundus (Abductor brevis) ist sehr variabel. Er besteht aus 2—3, mehr oder weniger deutlich getrennten Muskelbändchen, von denen meist nur das hinterste die Nackenlinie noch erreicht, während die andern dorsal stark reduziert sind. Diese Reduktion des Muskels im Ursprungsabschnitt bildet die Ursache für die große Variabilität. Einmal von der Ursprungsstelle abgetrennt, ist der Muskel der einzelnen untersuchten Tiere in ganz verschiedenem Maße von der ursprünglichen Verlaufsrichtung abge-

wichen. Meist strahlt er sehnig aus. Aber auch am hintern, noch von der Nackenlinie entspringenden Schenkel tritt gelegentlich Reduktion auf. Er ist im Ursprung zuweilen zur Aponeurose umgewandelt. Diese sehnige Reduktion ist durch den Rand des M. temporalis (vgl. Fig. 14*b*), oder in andern Fällen durch Nackenmuskulatur (vgl. Fig. 13*b*) verursacht worden.

Fig. 13a, b.

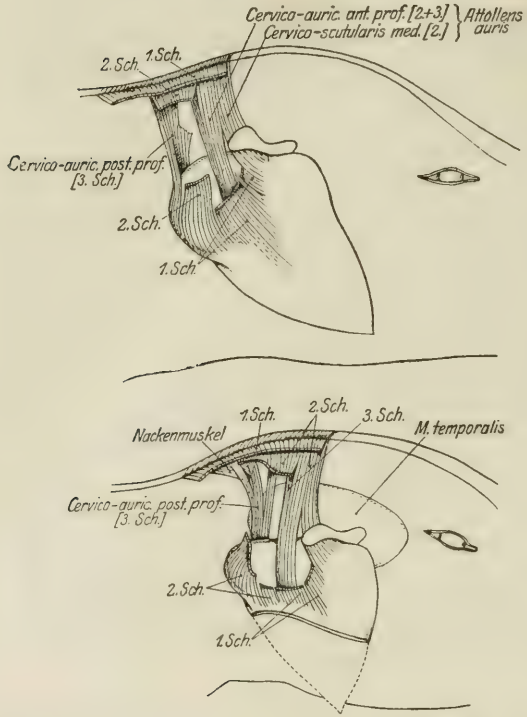

Retroauriculäre Muskulatur: 3. Schicht. Die 1. Schicht und der Cervico-auric. med. der 2. Schicht sind nur in Stümpfen dargestellt.

a) Hund G. Der Cervico-auricularis post. prof. ist sehr kräftig entwickelt. An der Insertion schließt er an den Cervico-auric. med. der 2. Schicht an. Der Cervico-auricularis ant. prof. ist mit dem Cervico-scutulo-auric. med. verschmolzen. — b) Hund F. Der Cervico-auric. post. prof. entspringt mit drei Bändern. Die beiden hinteren liegen auf einem spino-occipitalen Muskel hart auf und sind dadurch im Ursprungsabschnitt zu Sehnenplättchen reduziert worden.

Der andere Muskel der 3. Schicht, der Cervico auricularis anterior profundus (ein Teil des M. attollens auris der Veterinäranatomen) ist, wie vorher schon erwähnt, meist mit dem hintern Schenkel des Cervico-auriculo-scutularis med. der 2. Schicht verbunden. Die Schichtenbildung ist hier nicht völlig durchgeführt. Nur bei Hund A, Fig. 14*c* ist der Cervico-auricularis anterior prof. von der 2. Schicht losgelöst. Hund A zeigt hierin ein progressives Verhalten.

Hund G, Fig. 13*a*. Der Cervico-auricularis posterior prof. ist sehr kräftig entwickelt. Er entspringt, vollständig bedeckt von der 2. Schicht, am hintern Teil der Crista sagittalis externa und zieht zur Ohrmuschel. Dort schließt er unmittelbar an den Cervico-auricularis med. der 2. Schicht an, umfaßt wie dieser den Muschelgrund, reicht aber bis zur Grenze zwischen Eminentia fossae conchae

und Muschelröhre hinab und inseriert dort (Fig. 15*b*). In diesem primitiven Befund haben wir an der Insertion also unmittelbaren Anschluß der 3. Schicht an die 2.; bei allen übrigen untersuchten Hunden hatte der Cervico-auricularis prof. nicht diese große Ausdehnung. Zwischen ihm und dem Cervico-auricularis med. der 2. Schicht war stets eine größere Lücke vorhanden. (Fig. 15*a* und 15*c*.)

Der Cervico-auricularis anterior prof. ist bei Hund G mit dem hintern Schenkel des Cervico-auriculo-scutularis med. der 2. Schicht fest verbunden. Eine Trennung der beiden ist nicht möglich. Nur im Ursprungsteil sieht

Fig. 14a—c.

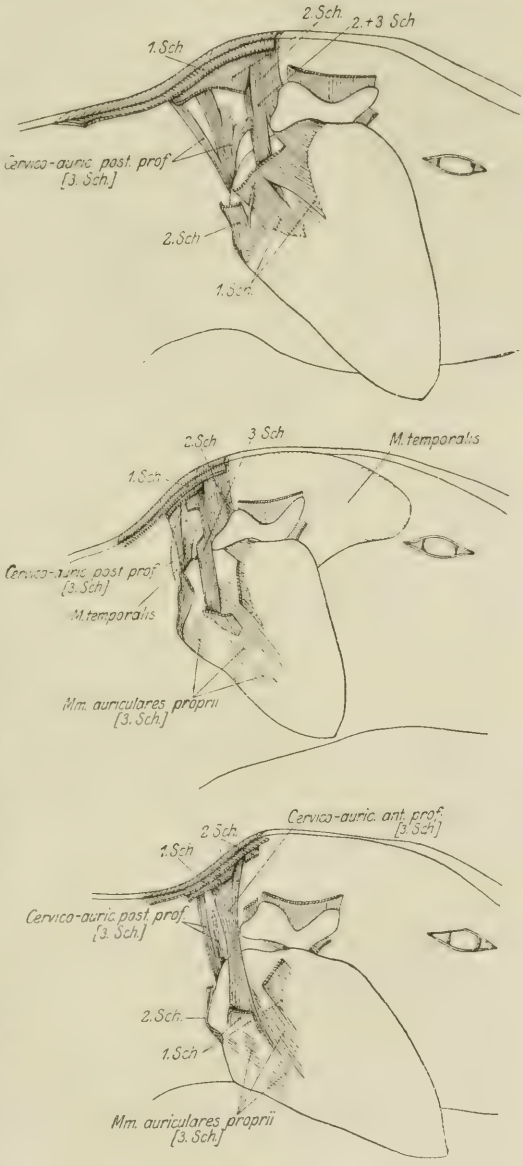

Retroauriculäre Muskulatur: 3. Schicht.

a) Hund C. Der Cervico-auric. post. prof. entspringt mit zwei Schenkeln von der Spina sagittalis externa; seine zwei vorderen Schenkel sind stark reduziert und strahlen sehnig aus. — b) Hund B. Der Cervico-auric. post. prof. hat zwei Schenkel. Der hintere derselben entspringt von der Spina sagittalis externa. Er liegt dem M. temporalis hart auf und ist dadurch im Ursprungsabschnitt zum Sehnenplättchen reduziert worden. Der vordere Schenkel strahlt sehnig unter dem Cervico-auric. ant. prof. aus. Der Cervico-auric. ant. prof. hängt mit dem Cervico scut. med. der 2. Schicht zusammen. — c) Hund A. Progressiver Befund, wo 1., 2. und 3. Schicht der retroauriculären Muskulatur in ihrer ganzen Ausdehnung voneinander geschieden sind. Der Cervico-auric. post. prof. besteht aus zwei bis zur Insertion getrennten Bändchen, von denen nur das hintere von der Crista sagittalis externa entspringt. Der Cervico-auric. ant. prof. ist hier ein selbständiges Muskelindividuum.

man, daß auch die 3. Schicht an der Bildung dieses Muskelabschnittes Anteil nimmt.

Hund F, Fig. 13*b*. Der Cervico-auricularis post. prof. entspringt mit drei Schenkeln. Diese vereinigen sich zu einem geschlossenen Muskelband, das an der Muschelröhre inseriert. Der vorderste Schenkel ist in seiner ganzen Ausdehnung muskulös; die beiden hintern entspringen sehnig. Unmittelbar an der vordern Grenze eines spino-occipitalen Muskels gehen die Sehnenplättchen des Cervico-auricularis post. prof. in die Muskelbändchen über. Zweifellos war in diesem Fall die Ursache für die sehnige Reduktion einerseits das Aufliegen des Cervico-auricularis post. prof. auf dem spino-occipitalen Muskel und anderseits der Druck der über ihm liegenden 2. und 1. Schicht der cervico-auriculären Muskulatur.

Der Cervico-auricularis ant. prof. verhält sich wie beim Hund G.

Hund C, Fig. 14*a*. Der Cervico-auricularis post. prof. besteht im proximalen Abschnitt aus vier Schenkeln, die sich im weitern Verlauf zu einem Muskelband vereinigen. Die zwei hintern Schenkel entspringen muskulös von der Spina sagittalis externa: die beiden vorderen hingegen sind stark reduziert. Weit entfernt von ihrer früheren Ursprungsstelle strahlen sie in feine Sehnenplättchen aus. Das vordere weicht von seiner ursprünglichen Verlaufsrichtung ab und bedeckt abnormerweise sogar den Cervico-auric. ant. prof., mit dem es ja in gleicher Schicht liegen sollte.

Der Cervico-auricularis ant. prof. verhält sich wie bei Hund G und F.

Hund B, Fig. 14*b*. Der Cervico-auricularis post prof. besteht im proximalen Abschnitt aus zwei Schenkeln. Der hintere der beiden entspringt sehnig an der Crista sagittalis externa, geht dann aber in ein Muskelband über. Die Grenze zwischen dem sehnigen und dem muskulösem Abschnitt ist scharf markiert und fällt mit dem hintern Rand des M. temporalis genau zusammen. Es ist deshalb nicht zu zweifeln, daß in diesem Befund das Aufliegen des Muskels auf dem Temporalis und der Druck der über ihm liegenden 2. und 1. Schicht der retroauriculären Muskulatur die sehnige Reduktion verursacht hat. Der vordere der beiden Schenkel ist stark reduziert. Er erreicht die Spina sagittalis externa nicht mehr, sondern strahlt vorher als feine Sehnenplatte aus. Nach erfolgter Abtrennung und Reduktion ist dieser Schenkel von der ursprünglichen Verlaufsrichtung abgewichen und hat sich sogar unter den Cervico-auricu-

laris ant. prof. geschoben, mit dem er ja in gleicher Schicht liegen sollte.

Der Cervico-auricularis ant. prof. gehört bei Hund B vollständig der 3. Schicht an, hängt aber mit seinem vorderen Rande noch mit dem Cervico-scutularis med. der 2. Schicht zusammen. Dieser Befund bildet einen Übergang von den beschriebenen Befunden zum progressiven Verhalten von Hund A, wo 2. und 3. Schicht auch im vordern Abschnitt vollständig getrennt sind.

Hund A, Fig. 14*c*. Der Cervico-auricularis post. prof. besteht aus zwei, bis zur Insertionsstelle an der Muschelröhre getrennten, zarten Schenkeln. Der hintere derselben entspringt muskulös an der Crista sagittalis externa; der vordere ist stark reduziert. Er lagert mit seinem sehnigen Endabschnitt dem M. temporalis auf.

Der Cervico-auricularis ant. prof. ist vollständig von der 2. Schicht losgelöst. Er entspringt an der Crista sagittalis externa und zieht zur Eminentia conchae, wo er unter dem hintern Schenkel der Portio cervico-auriculo-scutularis der 1. Schicht inseriert. Wir haben hier also den progressiven Befund, wo 1., 2. und 3. Schicht der retroauriculären Muskulatur in ihrer ganzen Ausdehnung voneinander geschieden sind.

Mm. auriculares proprii.

Es sind Muskeln, die vollständig auf die Ohrmuschel abgelagert sind, die also von ihr entspringen und auf ihr inserieren. Sie haben den direkten Zusammenhang mit der cervico-auriculären Muskulatur verloren und sind selbständig geworden. Es kommen hier folgende in Betracht:

Mm. transversi et obliqui:

Abgesprengte Muskelpartien auf dem Muschelrücken.

Pars sulci transversi.

Pars marginalis.

M. helicis retroauricularis. (»M. helicis«)

Distaler Abschnitt des Cervico-auricularis med. (Abductor longus) (siehe Cervico-auricularis med. Seite 22 und 23).

Mm. transversi et obliqui.

(Fig. 15*a—c*, 16*a—c*, 8, 14*b* und *c*).

Es sind kurze Muskelzüge, die meist unregelmäßig auf der konvexen Fläche der Ohrmuschel verteilt sind. Sie liegen der Cartilago auris direkt auf. Im allgemeinen ist ihre Verlaufsrichtung parallel

Fig. 15a—c.

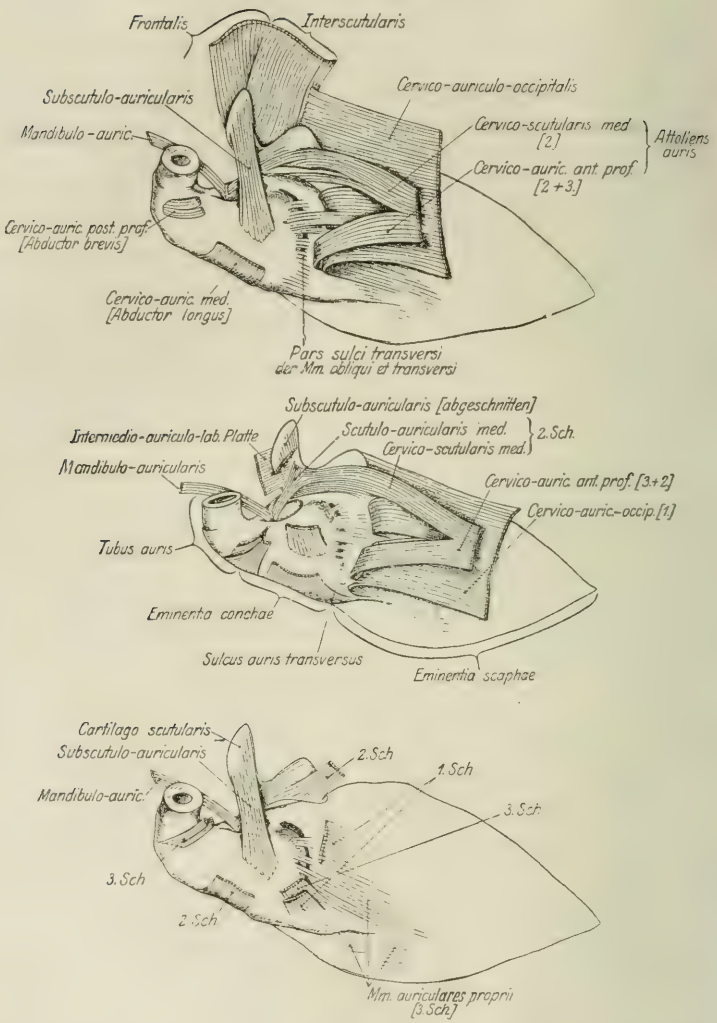

Das rechte Ohr ist abgeschnitten und samt der Cartilago scutularis umgeklappt. Dadurch gelangt e Rückenfläche des Ohres und die Unterseite des Schildchens mit den dort inserierenden Muskeln zur Ansicht.

a) Hund B. Retroauriculäre Muskulatur: Die vom Schädel abgeschnittenen cervico-auriculären Muskeln sind nach vorn umgeschlagen. Man erkennt ihre Insertion an der Ohrmuschel. Beziehung des Cervico-auriculo-occipitalis zum M. interscutularis. Von den Mm. obliqui et transversi ist besonders die Pars sulci transversi sichtbar. Insertionsabschnitt des M. mandibulo-auricularis. M. subscutulo-auricularis und seine Beziehung zum M. frontalis. — b) Hund G. Retroauriculäre Muskulatur. Aus dem M. subscutulo-auricularis ist in der Mitte ein Stück herausgeschnitten, um den Zusammenhang zwischen Scutulo-auricularis med. und Cervico-scutularis med. zu zeigen. Die »Intermedio-auriculo-labialis-Platte«, die im Stumpfe angegeben ist, entspringt hier noch von der unteren Fläche des Schildchens, was auf den ursprünglichen Zusammenhang mit dem M. interscutularis (vgl. Fig. 15a) hindeutet. — c) Hund A. Insertion der cervico-auriculären Muskeln. Mm. obliqui et transversi. M. mandibulo-auricularis. M. subscutulo-auricularis.

zur Längsachse der Ohrmuschel gerichtet, zuweilen weichen aber kleinere zerstreute Muskelpartien von der ursprünglichen Verlaufsrichtung ab, so daß ihre genetische Ableitung Schwierigkeiten verursacht. Bei der Beurteilung dieser Muskelpartien weisen uns primitivere Befunde den Weg.

Obwohl die Mm. obliqui et transversi als abgesprengte Faserzüge unregelmäßig über die ganze Eminentia scaphae zerstreut sind, läßt sich erkennen, daß sie alle einer einstmals geschlossenen Muskellage angehören. Tatsächlich finden sie sich bei der Katze noch in ausgedehnterem Umfange vor. Nach ihrer Ausdehnung, ihrer Faserrichtung und der Innervation besteht kein Zweifel, daß sie sich von der cervico-auriculären Muskulatur herleiten. Und ich glaube, man kann nicht fehlgehen, wenn man sie der 3. Schicht der cervico-auriculären Muskulatur zurechnet. Die 3. Schicht mußte, ähnlich wie die 1. und 2. einstmals eine größere Ausdehnung gehab haben. Von ihr blieben die beiden vom Schädel zum Ohre ziehenden Muskeln, der Cervico-auricularis post. prof. und der meist mit der 2. Schicht noch zusammenhängende Cervico-auricularis anterior prof. erhalten, während sich die übrigen, auf die Ohrmuschel abgelagerten Muskelpartien nur noch in diesen unregelmäßig über die Ohrmuschel zerstreuten Relikten erhielten.

Unter den im allgemeinen recht variabeln Mm. obliqui et transversi stechen einzelne Partien besonders hervor. So findet sich immer eine Portion, die ich mit Pars sulci transversi bezeichnet habe (Fig. 15*a—c*). Ihre kurzen Muskelfasern entspringen am distalen Teil der Eminentia fossae conchae (Muschelgesäß) und ziehen hinüber zum proximalen Teil der Eminentia scaphae (Muschelrücken). Dabei überbrücken sie den Sulcus transversus, also die Furche, welche die Eminentia fossae conchae von der Eminentia scaphae trennt. Die Fasern verlaufen, wie die meisten übrigen Fasern der Mm. obliqui et transversi, ungefähr parallel zur Längsachse der Ohrmuschel.

Die Pars sulci transversi setzt sich mit der gleichen Faserrichtung als schmaler, quer über die Ohrmuschel verlaufender Muskelgürtel bis zum lateralen Rande (Hinterrand) der Ohrmuschel fort und geht dort direkt in den Abschnitt über, den ich mit Pars marginalis bezeichnet habe. (Fig. 16*a—c*.) Diese entspringt von der Eminentia fossae conchae und vom Rand des Antitragus, und inseriert am proximalen Rande des Posteron 7. An ihrem Ursprung an der konvexen Fläche der Ohrmuschel wird sie teilweise vom Cervico-auricularis med. (Abductor longus) bedeckt. Im Befund von Fig. 16*c* hat sich

Fig. 16a—c.

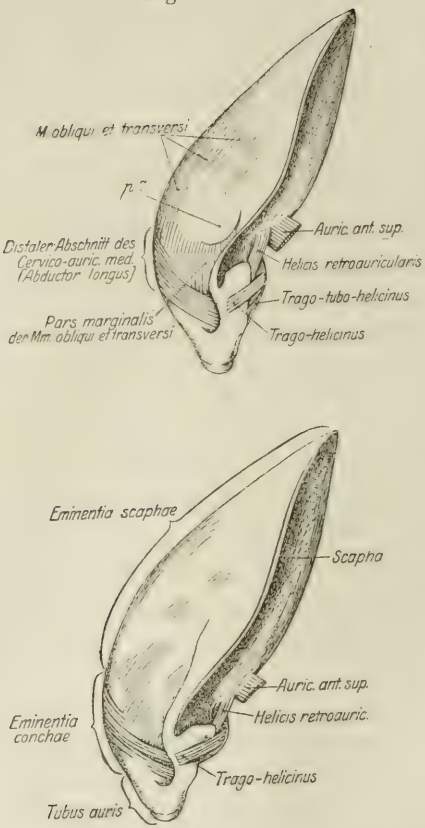

Darstellung der hinteren Mm. auriculares proprii: Mm. obliqui et transversi, Pars marginalis, distaler Abschnitt des Cervico-auricularis med. (Abductor longus), M. helicis retroauricularis.
a) Hund B. — b) Hund A. — c) Hund G.

ein Teil der Pars marginalis über den obern Schenkel des distalen Abschnittes des Cervico-auricularis med. geschoben. Der Übergang in die neue Faserrichtung geschieht allmählich. Wir haben in diesem Befunde eine progressive Bildung vor uns. Die Pars marginalis beginnt hier, sich zu einem selbständigen Muskel umzugestalten, wie er bei verschiedenen andern Säugetieren besteht. Boas und Paulli haben ihn M. posteri septimi genannt. Sie hielten ihn für das Homologon des M. antitragicus, was mir nicht zutreffend zu sein scheint. Ich glaube vielmehr, daß der distale Abschnitt des Cervico-auricularis med. (Abductor longus) dem M. antitragicus gleichwertig ist.

Ein weiterer M. auricularis proprius, der sich von der retroauriculären Muskulatur ableitet, ist der auf die Vorderseite der Ohrmuschel abgelagerte M. helicis retroauricularis, der beim Hunde zu einem sehr selbständigen Muskel geworden ist. (Fig. 3*a*, 16*a*—*c*, 17, 24, 25, 30*a*—*c*, 31*a*, *b*). Er entspringt, zum Teil bedeckt vom M. concho-helicinus, an der Innenfläche der Spina helicis (Ant. 5), zieht von dort fast vertikal hinauf zum Ant. 7, wo er unterhalb des M. auricularis

ant. superior inseriert. An seiner Insertion bedeckt er die untersten Fasern des Auricularis ant. superior (vgl. Fig. 31*b*).

Ich fand den M. helicis retroauricularis bei keinem der untersuchten Hunde in primitivem Zusammenhang mit irgend einem Muskelabschnitt. Anfangs hielt ich ihn für einen Abkömmling der praeaurikulären Muskulatur und glaubte, er stünde in näherer Beziehung zum M. auricularis ant. superior. Doch dagegen spricht der Innervationsbefund: Ein Ast des Ramus auricularis posterior des N. facialis zieht von hinten her um die Ohrmuschel herum bis auf die

Fig. 17.

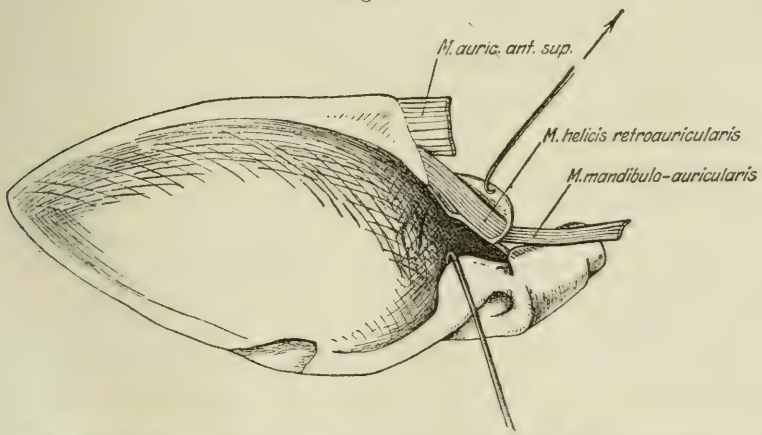

Hund N. M. helicis retroauricularis und M. mandibulo-auricularis. Mittels eines Hakens ist die Spina helicis (Ant. 5) aufgeklappt, so daß sie von ihrer konkaven Fläche sichtbar wird. An dieser ist der M. concho-helicinus (vgl. Fig. 31a und b) entfernt. Dadurch gelangt der M. helicis retroauricularis in seiner ganzen Ausdehnung zur Ansicht. An der Außenfläche der Spina helicis inseriert der M. mandibulo-auricularis. Dieser bildete ursprünglich die Fortsetzung des Helicis retroauricularis. Sekundär hat er sich von ihm vollständig losgelöst und hat auf der konvexen Fläche der Spina helicis feste Anheftung gewonnen.

Vorderseite des Ohres. Auf seinem Wege gibt er ein Zweiglein ab an die Pars sulci transversi der Mm. obliqui et transversi, etwas weiter vorn ein zweites an den hintern Abschnitt des Scutulo-auricularis med. Das bis auf die Vorderseite der Ohrmuschel gelangende Endästchen teilt sich in zwei Zweiglein, von denen das eine den vordern Abschnitt des Scutulo-auricularis med. versieht, während das andere in den M. helicis retroauricularis eintritt. Würde dieser Muskel, wie ich anfangs vermutete, zu der vor dem Ohre gelagerten Muskulatur gehören, so müßte er durch einen praeauriculären Facialiast innerviert werden; die Versorgung durch einen Ramus auricularis posterior, auf diesem großen Umwege, zeigt uns aber

mit aller Deutlichkeit, daß er ein distal abgelagerter Muskel des retroaurikulären Muskelgebietes darstellt. Er ist ein Abkömmling der gleichen Muskellage, welcher die Mm. obliqui et transversi angehören. Beim Hund habe ich zwar nirgends eine Fortsetzung jener Muskelzüge in den M. helicis retroauricularis wahrnehmen können; dagegen besteht eine solche bei der Katze. In gleicher Weise, wie die Pars sulci transversi der Mm. obliqui et transversi sich als querer, schmaler Muskelgürtel bis zum lateralen Rand (Hinterrand) der Ohrmuschel erstreckt und dort in die Pars marginalis übergeht (vgl. Hund, Fig. 15*a*—*c*, Fig. 16*a*—*c*), zieht sie bei der Katze auch bis zum medialen Rand (Vorderrand) und geht dort direkt in den M. helicis retroauricularis über. Dies bestätigt meine auf Grund der Nervenuntersuchung beim Hund ausgesprochene Ansicht, daß der Muskel einen Abkömmling der retroaurikulären Muskulatur darstellt. Er ist somit dem M. helicis maior et minor des Menschen nicht homolog; denn die letzteren beiden Muskeln leiten sich bei den Primaten vom Depressor helicis ab (vgl. Ruge). Sie gehören also zur praeaurikulären Muskulatur. Um einer Verwechslung des Muskels mit dem M. helicis der Primaten vorzubeugen, habe ich ihn mit M. helicis retroauricularis bezeichnet.

M. mandibulo-auricularis.

M. tragicus lateralis sive maior, M. temporo-auricularis der Veterinäranatomen.

(Fig. 18, 15*a*—*c*, 30*a*—*c*.)

Der M. mandibulo-auricularis ist ein langes, schmales Muskelband, das sehnig an der Mandibula, in der Vertiefung zwischen Processus angularis und Processus condyloides entspringt (Fig. 18), von dort aus quer über den hintern Teil des Jochbogens und den M. temporalis längs dem knorpligen Gehörgang zur Concha auris zieht, um am hintern Teil der Spina helicis (Ant. 5) in der Nähe der Incisur zwischen Ant. 5 und Ant. 4 zu inserieren (Fig. 15*a*—*c*, 30*a*—*c*). In seinem proximalen Abschnittt liegt der M. mandibulo-auricularis in der Tiefe und ist bedeckt vom M. masseter und von der Glandula parotis (vgl. Fig. 35).

Hund H, Fig. 19. Der Mandibulo-auricularis ist zu einem drehrunden Sehnenstrang reduziert. Er entspringt wie bei den übrigen Hunden normal an der Mandibula und zieht von dort hinauf gegen die Ohrmuschel, erreicht diese aber nicht, sondern endet vorher auf der Fascie des M. temporalis.

Vom distalen, an der Ohrmuschel inserierenden Abschnitt waren nur noch geringe sehnige Reste vorhanden.

Hund M, Fig. 20. Vom Mandibulo-auricularis sind sehnige Reste vorhanden, die von der normalen Ursprungsstelle an der Mandibula,

Fig. 18.

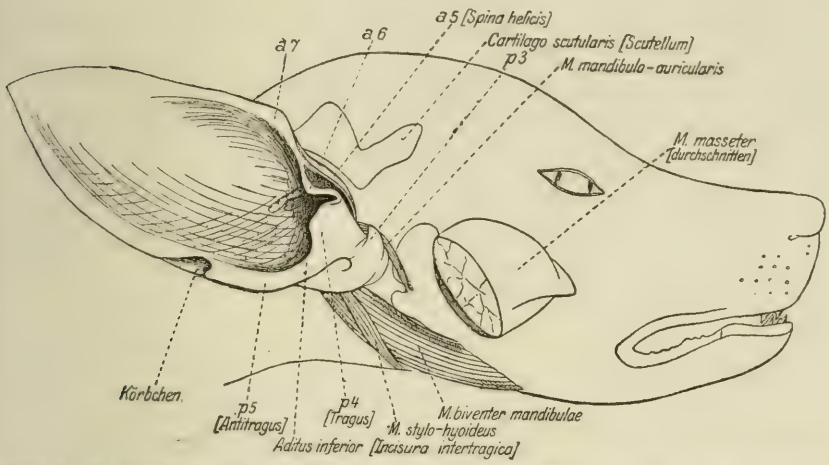

Hund A. M. mandibulo-auricularis. Sämtliche übrige oberfl. Facialismuskeln sind abgetragen. Es sind nur die tiefen Facialismuskeln, der M. mandibulo-auricularis und der Stumpf des M. masseter dargestellt. Außerdem sieht man die einzelnen Teile der Ohrmuschel und die ihr vorgelagerte Cartilago scutularis. (Insertionsabschnitt des M. mandibulo-auricularis, siehe Fig. 15a–c und 30a–c.)

Fig. 19.

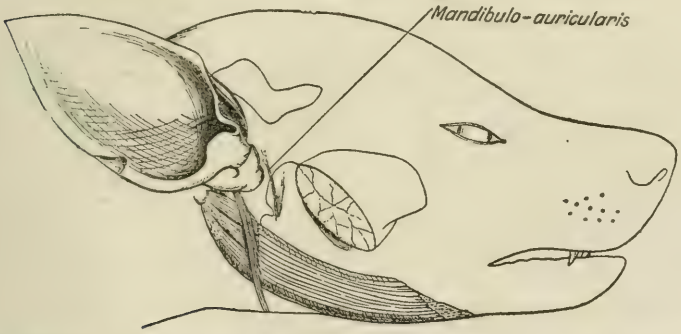

Hund H. Abnormer M. mandibulo-auricularis (»Ligamentum mandibulo-auriculare«). Der Muskel ist zu einem sehnigen Strang reduziert, der auf der Fascie des M. temporalis inseriert. (Vom Insertionsabschnitt des Muskels an der Ohrmuschel waren bei diesem Hund nur noch geringe sehnige Reste vorhanden.)

in der Vertiefung zwischen Processus angularis und Processus condyloides entspringen und zum Teil noch zum Schädel ziehen, zum Teil auf dem Processus condyloides endigen.

Der distale Abschnitt des Muskels (Fig. 21) ist zu einem Sehnenstrang reduziert, der sich auf den Schädel abgelagert hat. An der Insertionsstelle am Ohre steht er in direktem Zusammenhang mit dem Scutulo-auricularis medius. Der Zusammenhang ist ein sekundärer. In allen andern Fällen war eine scharfe Grenze zwischen der Insertion des Scutulo-auricularis medius und des Mandibulo-auricularis vorhanden (vgl. Fig. 15*a*—*c*).

Genetisch gehört der M. mandibulo-auricularis zu den Mm. auriculares proprii der retroauriculären Muskulatur. Er steht in naher Beziehung zum M. helicis retroauricularis. Dies zeigen namentlich

Fig. 20.

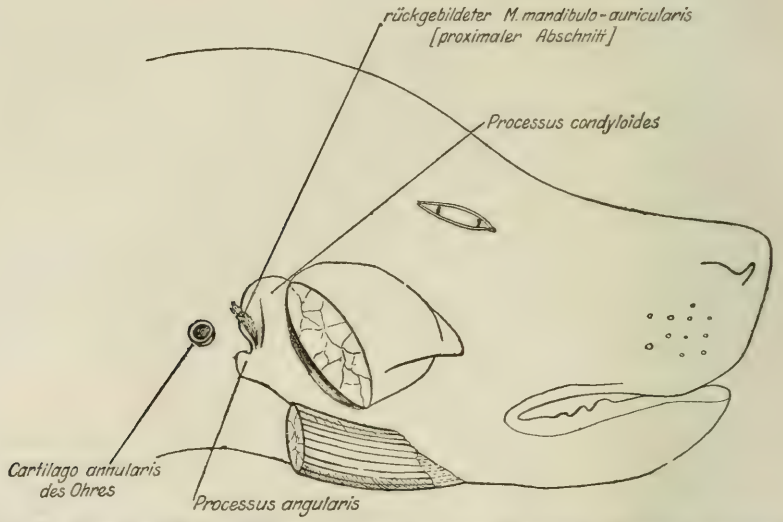

Hund M. Reste des M. mandibulo-auricularis: proximaler Abschnitt. (Distaler Abschnitt des Muskels siehe Fig. 21.)

die Befunde bei der Katze deutlich. Der M. helicis retroauricularis schiebt sich bei ihr, wie übrigens auch beim Hund (vgl. Fig. 31*a*, *b*) auf der Innenfläche der Spina helicis unter den M. concho-helicinus, dringt bis zur Incisur zwischen Spina helicis (Ant. 5) und Ant. 4 (vgl. Fig. 5*a*—*c*) vor und inseriert ganz nahe der untern Kante der Spina helicis (vgl. Fig. 17). Bei der Katze entspringt unmittelbar von dieser Kante und zum Teil noch von der Innenfläche der Spina helicis der M. mandibulo-auricularis. Einige Fasern des Helicis retro-auricularis gehen direkt in den Mandibulo-auricularis über. Der Zusammenhang ist ein genetischer, was auch durch die Innervation bestätigt wird.

Diese Befunde geben uns Aufklärung darüber, wie der Mandibulo-auricularis entstanden sein muß: Die Muskelmasse des Helicis retroauricularis, die sich unter die Spina helicis ausgedehnt hatte, drang dort bis zur Incisur zwischen dem Ant. 5 und dem Ant. 4 vor. Von dieser Incisur gelangte sie zur Außenfläche der Ohrmuschel und schob sich längs dem knorpligen Gehörgang bis zum Schädel und schließlich bis zum obern Teil der Mandibula vor, wo sie zwischen Processus angularis und Processus condyloides feste Anheftung gewann. In der Folge wurde der Muskelzug an der untern Kante der Spina helicis durchtrennt. Es entstand so ein selbständiger M. helicis retroauricularis, der von der Innenfläche der Spina helicis zum Ant. 7 zieht, und ein selbständiger M. mandibulo-auricularis, der zum Teil von der Innenfläche, zum Teil von der

Fig. 21.

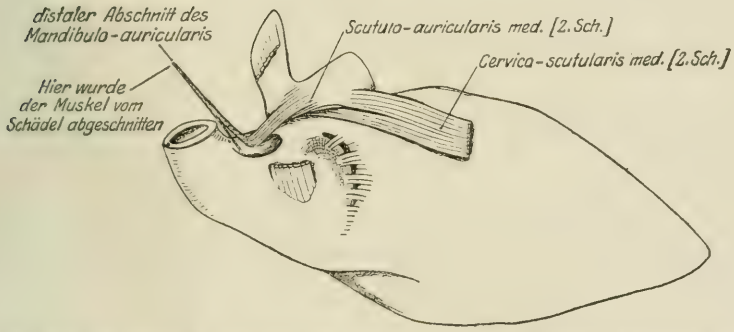

Hund M. Zum Sehnenstrang reduzierter M. mandibulo-auricularis (distaler Abschnitt), der auf den Schädel abgelagert war. An der Insertion steht er in sekundärem Zusammenhang mit dem M. scutulo-auricularis medius. Ferner sind in dieser Figur der Cervico-scutularis med. und der von ihm vollständig abgetrennte, also selbständig gewordene Scutulo-auricularis med. dargestellt.

untern Kante der Spina helicis zur Mandibula verläuft. Bei der Katze besitzt der Mandibulo-auricularis noch diese Ausdehnung; beim Hunde dagegen ist die Insertion des Muskels von der untern Fläche und der untern Kante der Spina helicis auf die Außenfläche der Spina helicis verlegt worden (vgl. Fig. 17 und 30*a*—*c*). Dadurch hat der Muskel seinen ursprünglichen Zusammenhang mit dem Helicis retroauricularis vollständig verloren; dagegen zeigt er noch durch die Innervation seine enge genetische Beziehung zu ihm. Von dem retroauriculären Facialisast, der, wie oben beschrieben, von hinten her auf großem Umwege auf die Vorderseite der Ohrmuschel gelangt und dort den M. helicis retroauricularis innerviert, geht ein kleines Ästchen ab, das im M. helicis bis zur untern Kante

der Spina helicis vordringt und schließlich in den M. mandibulo-auricularis übergeht, um ihn zu innervieren.

Da ich bei der Präparation von der Möglichkeit ausging, daß der Mandibulo-auricularis durch Vereinigung einer tiefen Portion des M. masseter mit einem Abschnitt der retroauriculären Muskulatur entstanden sein könnte, schenkte ich dem proximalen Abschnitt des Muskels besondere Aufmerksamkeit. Trotz eifriger Bemühungen konnte ich aber in keinem Fall einen in den Muskel eintretenden Trigeminus-Ast auffinden, ebenso nie irgendwelche Spuren einer Zwischensehne. Dies zeigt also, daß der Mandibulo-auricularis von Hund und Katze durchaus ein einheitlicher Muskel des retroauriculären Facialgebietes ist.

Bijvoet und Chaine fanden einen M. mandibulo-auricularis bei Marsupialiern, Edentaten, Carnivoren usw. Beide Autoren erwähnen die Innervation durch den N. facialis. Bijvoet (1908] bildet den Befund von Tatusia ab. Nach jener Abbildung scheint mir der Muskel, beurteilt nach seiner Lage und dem Verlauf des Facialis-Astes, nicht dem Mandibulo-auricularis von Hund und Katze zu entsprechen. Da jedoch die Figur ungenau ist, läßt sich darüber nicht sicher urteilen.

G. Ruge (1885) konnte beim Mandibulo-auricularis der Prosimier keinen Facialis-Ast nachweisen. Da der Muskel am Ursprunge enge Lagebeziehung zum M. masseter aufwies, betrachtete Ruge ihn als eine Abspaltung desselben und folgerte daraus, daß der Masseter einst zur Ohrmuschel Beziehung besessen habe.

Erneute Untersuchungen am Mandibulo-auricularis bei den Marsupialiern, Edentaten und Prosimiern werden zu ermitteln haben, ob der Muskel dieser Säugerabteilungen dem Mandibulo-auricularis der Carnivoren entspreche.

J. Chaine hat dem Mandibulo-auricularis eine hohe vergleichend-anatomische Bedeutung zugemessen. Durch Untersuchungen der Muskulatur der Regio subhyoidea ist er zu Anschauungen über den Biventer mandibulae und den Mandibulo-auricularis gelangt, die von den Anschauungen anderer Autoren stark abweichen. In einer Reihe von Publikationen hat er seine neuen Ansichten verfochten. Nach seiner Auffassung entstand der Biventer mandibulae durch Längsspaltung einer primitiven Muskelmasse, die sich vom Brustbein bis zum Unterkieferrand ausdehnte. Aus der innern Schicht dieser Muskelmasse soll neben andern Muskeln der M. geniohyoideus entstanden sein, die äußere Schicht soll sich zum M. biventer mandibulae

entwickelt haben. Die Abspaltung und Differenzierung des Biventer könne man bei den niedern Vertebraten verfolgen, besonders deutlich bei den Reptilien, wo alle Übergänge anzutreffen seien. Der Muskel, den CHAINE als Homologon des Biventer auffaßt, soll nach und nach seinen Ursprung vom Sternum auf den Schädel verlegt haben und damit die für den Biventer mandibulae der Säuger typische Ausdehnung erlangt haben. Die Zwischensehne des Biventer führt CHAINE auf eine jener sehnigen Inscriptiones zurück, wie sie in der »primitiven Muskelmasse« bestehen.

CHAINE wirft dann die Frage auf, was denn aus dem Depressor mandibulae der niedern Vertebraten geworden sei. Nach seiner Ansicht kann dieser wichtige Muskel bei den Säugern unmöglich spurlos verschwunden sein. Er glaubt nun, ihn in stark rudimentärem Zustande im M. mandibulo-auricularis resp. Ligamentum mandibulo-auriculare der Säuger wiedergefunden zu haben. Die Argumente, auf die er sich bei dieser Ableitung stützt, sind hauptsächlich zwei, nämlich die charakteristische Anheftung des Muskels an der Mandibula und die Innervation durch einen Ast des N. facialis.

Ich kann der Anschauung von CHAINE durchaus nicht beistimmen. CHAINE berücksichtigt die Innervationsbefunde nicht. Es ist doch gewiß undenkbar, daß aus einer einheitlichen Muskelmasse einerseits der diploneure, vom N. facialis und N. trigeminus innervierte M. biventer mandibulae und anderseits der vom Arcus hypoglossi aus versorgte M. geniohyoideus ihre Entstehung genommen haben könnten. Vielmehr gehört der Geniohyoideus mit dem Omo-hyoideus und Sterno-hyoideus, mit dem Hyo-glossus, Genioglossus, Thyreo-hyoideus und Sterno-thyreoideus in eine genetische Gruppe. Alle diese Muskeln werden vom N. hypoglossus [XII] + C.I bis C.III innerviert. G. RUGE (1908) beschrieb einen Fall, wo der M. geniohyoideus noch in primitivem Zusammenhang mit dem Omo-hyoideus stand. Beide bildeten einen einheitlichen Muskel, der beim Verlauf über das Hyoid nur eine sehnige Anheftung am Skelette besaß. Später wurden im Züricher Präpariersaal weitere einschlägige Befunde beobachtet. Zum Biventer mandibulae kann also der Geniohyoideus absolut keine genetische Beziehung haben. Ich werde im II. Teil dieser Arbeit näher auf die Bildung des M. biventer eingehen[1].

[1] In einer letzten, zusammenfassenden Arbeit (CHAINE, J., Le Digastrique, Journal de l'Anat. et de la Physiol., T. 50, 1914—1919) legt der Autor mehr Gewicht auf die Innervationsbefunde, hält aber doch an seiner früheren Ableitung des Digastricus fest.

Was den M. mandibulo-auricularis betrifft, so kann ihm nicht die Bedeutung zukommen, die ihm CHAINE beimißt. Wäre er wirklich dem Depressor mandibulae der niedern Vertebraten homolog, so müßte er hinter der Ohröffnung am Schädel entspringen und von dort aus zur Mandibula ziehen; er verläuft aber vor dem Ohre. Ebenso müßte der einstmals so wichtige Muskel durch einen selbständigen Ast des N. facialis innerviert werden, der ähnlichen Verlauf hätte wie der Ramus digastricus. Er wird aber durch einen kleinen, unbedeutenden Endzweig eines Ramus auricularis posterior versorgt. Dieser Innervationsbefund zeigt, ebenso wie der primitive Muskelbefund bei der Katze, daß der Mandibulo-auricularis ein Derivat der retroaurikulären Muskulatur darstellt. Die Ergebnisse meiner Untersuchungen widerlegen also die Auffassung von CHAINE, wonach der Mandibulo-auricularis der Säuger den letzten Rest des Depressor mandibulae der niedern Vertebraten darstellen soll.

III. Der Sphincter colli profundus und seine Abkömmlinge.

1. Pars auris.
2. Pars intermedia und ihre Derivate:
   - Pars intermedia + M. auriculo-labialis.
   - Orbito-fronto-auriculäre Muskulatur:
     - M. frontalis,
     - M. auricularis anterior superior,
     - M. auricularis anterior inferior,
     - Vordere Mm. auriculares proprii:
       - M. trago-helicinus,
       - M. trago-tubo-helicinus,
       - M. concho-helicinus.
     - M. interscutularis,
     - M. subscutulo-auricularis,
     - M. superciliaris,
     - M. retractor anguli lateralis (oculi).
   - M. orbicularis oculi,
   - M. levator labii et nasi sive Naso-labialis.
3. Pars palpebralis.
4. Pars oris und ihre Derivate.
   - Pars oris (M. orbicularis oris),

M. buccinatorius,
M. mentalis,
M. maxillo-naso-labialis.

Ich führe unter den Derivaten des Sphincter colli profundus, speziell dessen Pars intermedia, eine Anzahl Muskeln auf, die bisher als Abkömmlinge des Platysma betrachtet wurden. Primitive Befunde an Hund und Katze zwingen mich zu dieser abweichenden Ableitung der betreffenden Muskeln.

Mein hochverehrter Lehrer, Herr Prof. Dr. G. Ruge, war auf Grund seiner umfangreichen und grundlegenden Untersuchungen über die Gesichtsmuskulatur der Prosimier und Primaten zu dem Schlusse gelangt, daß der M. auriculo-labialis (Zygomaticus), der M. depressor helicis, die orbito-aurikuläre Muskulatur, der M. orbicularis oculi und M. levator labii et nasi sich aus dem Platysma entwickelt haben müssen.

1. fand er bei den Prosimiern den Auriculo-labialis superior in unmittelbarem Anschluß an den Orbicularis oculi. Beide bilden eine einheitliche Muskellage. Der Zusammenhang ist zweifellos ein ursprünglicher. Auch bei den Primaten bis hinauf zum Menschen finden sich zwischen Zygomaticus und Orbicularis oculi vermittelnde Muskelbündel. Ferner weist die Innervation auf ihre genetische Zusammengehörigkeit hin. Beide Muskeln werden nämlich durch Zweige des gleichen Fazialisastes versorgt.

2. fand Ruge bei den Prosimiern den Auriculo-labialis vor dem Ohre in genetischem Zusammenhang mit dem Depressor helicis und diesen mit der orbito-aurikulären Muskulatur.

Aus 1. und 2. ging hervor, daß der Auriculo-labialis sup., der Depressor helicis, der Orbicularis oculi mit seinen Abkömmlingen und die orbito-aurikuläre Muskulatur eine natürliche Muskelgruppe bilden. (Damit stimmen auch die Befunde bei Hund und Katze überein.)

3. fand Ruge bei einigen Prosimiern den Auriculo-labialis sup. in der Nähe der Mundspalte in engem Zusammenhang mit dem Platysma. Die Bündel der beiden Muskeln liegen dort nahezu parallel und schließen unmittelbar aneinander an, so daß sie eine einheitliche Platte bilden. Diese Verbindung hat durchaus den Anschein eines genetischen Zusammenhanges. Darauf gründend, hat Ruge den Auriculo-labialis sup. und somit die gesamte, unter 2. aufgeführte Muskelgruppe vom Platysma abgeleitet.

Durch meine Untersuchungen an Hund und Katze gelangte ich zu einer andern Ableitung. Bei diesen beiden Carnivoren steht

der Auriculo-labialis in primitivem Zusammenhang mit der Pars intermedia des Sphincter colli profundus. Beide bilden zusammen eine einheitliche Muskelplatte, die ich mit »Intermedio-auriculo-labialis-Platte« bezeichnet habe. Die genetische Zusammengehörigkeit von Auriculo-labialis und Pars intermedia zeigt sich auch in der Innervation. Bei der Katze, wo die Muskelbefunde noch primitiver sind als beim Hund, steht die Intermedio-auriculo-labialis-Platte vor dem Ohre in genetischem Zusammenhang mit der orbito-aurikulären Muskulatur. Diese findet sich ihrerseits wieder in primitivem Zusammenhang mit andern Gesichtsmuskeln, so mit drei vordern Mm. auriculares proprii, mit dem Subscutulo-auricularis, mit dem Interscutularis, mit dem Orbicularis oculi und Levator labii et nasi. Diese Befunde zeigen daher unzweideutig, daß der gesamte Muskelkomplex dem Sphincter colli profundus angehört und nicht dem Platysma. Der Sphincter colli profundus hat also in weit umfangreicherem Maße Material für die Differenzierung der Gesichtsmuskeln geliefert, als bisher angenommen wurde.

Wie ich aus den Abbildungen des Werkes von Boas und Paulli »The Elephant's Head, Jena 1908« entnehmen kann, finden sich bei den Marsupialiern ganz ähnliche Zustände, wie ich sie bei den Carnivoren angetroffen habe. Der Sphincter colli profundus bildet bei *Halmaturus* an der Seitenfläche des Halses und Kopfes eine einheitliche Muskellage, die sich von der Ohrgegend bis zur Mundspalte ausdehnt. Die hinterste Portion dieser Schicht heftet sich am Ohre an. Weiter oralwärts zieht eine andere Portion zum untern Augenlid. Die vorderste Portion umgibt sphinkterartig die Mundspalte. Die für die Ableitung in Betracht kommende wichtige Pars intermedia, die zwischen Pars auris und Pars palpebralis vermittelt, reicht zwar dorsalwärts nicht mehr bis zum Ohre hinauf. Ich halte es aber für sehr wahrscheinlich, daß sie zu dem Muskelabschnitt gehört, den Boas und Paulli mit Postorbicularis bezeichnet haben. Die beiden, nach meiner Vermutung ursprünglich zusammenhängenden Teile sind wohl durch den Druck des aufliegenden oberen Platysmarandes durchtrennt worden. Auf diese Weise entstanden aus der ursprünglich ununterbrochenen, von der ventralen Medianlinie bis zum Ohre hinaufreichenden Pars intermedia zwei selbständige Muskelteile[1].

[1] Bei *Didelphys marsupialis* fand ich (1922) tatsächlich diesen vermuteten primitiven Zusammenhang vor, und zwar in noch ausgedehnterem Maße als bei Katze und Hund.

Der »Postorbicularis« von *Halmaturus* befindet sich ebenfalls in Zusammenhang mit dem Orbicularis oculi und, wie mir scheint, auch mit der frontalen Muskulatur. Ein eigentlicher Auriculo-labialis (Zygomaticus) ist nicht vorhanden. Sein Material liegt aber, wie ich glaube, im »Postorbicularis«.

Auch bei den von G. Ruge untersuchten Prosimiern *Varecia* und *Avahis* zeigt der Sphincter colli prof. die primitive Ausdehnung vom Ohre bis zur Mundspalte. Auch da muß die Muskelpartie, welche der Pars intermedia entspricht, in der Höhe des obern Platysmarandes durchtrennt worden sein. Daraus entstanden ein unterer, der Sphincter colli-Schicht verbleibender Abschnitt und ein oberer Abschnitt, der Depressor helicis. Der letztere steht, wie oben erwähnt, in genetischem Zusammenhange einerseits mit dem Auriculo-labialis sup., anderseits mit der orbito-fronto-aurikulären Muskulatur. Danach leitet sich also auch bei den Prosimiern und Primaten jener ganze Muskelkomplex vom Sphincter colli ab. Der enge Zusammenhang von Auriculo-labialis sup. und Platysma in der Nähe des Mundwinkels ist somit eine sekundäre Verbindung, die einen primären Zusammenhang vortäuschte.

Auch bei andern Säugetieren sprechen die Befunde durchaus dafür, daß der betreffende Muskelkomplex dem Sphincter colli profundus entstammt. Es ist daraus zu schließen, daß diese Ableitung der Fazialismuskulatur allgemeine Gültigkeit für die Säuger habe.

Die Ausdehnung des Sphincter colli profundus beim Hunde.

(Fig. 22, 23, 24, 25 u. 26.)

Der Sphincter colli profundus bildet beim Hunde im allgemeinen eine einheitliche Muskellage, welche die Seitenfläche des vorderen Halsabschnittes und des Kopfes bedeckt. Sie reicht in primitiver Ausdehnung vom Ohre bis zur Mundspalte, bildet aber nicht, wie das Platysma, eine geschlossene Platte, sondern setzt sich aus locker aneinander gefügten Muskelbändchen zusammen. Ventralwärts reichen diese Bändchen bis zur Medianlinie und größtenteils noch darüber hinaus, so daß sich einzelne Abschnitte der beiderseitigen Muskeln durchkreuzen. Vielfach gehen sogar einzelne Fasern vom Sphincter colli der einen Seite in bogenförmigem Verlauf in den entsprechenden Muskel der andern Selte über (vgl. Fig. 3 *b*). Dies ist natürlich eine sekundäre Verbindung.

Während einzelne Partien des Sphincter colli prof. aus sehr zarten, lockeren Muskelbündeln bestehen, stechen andere Teile kräf-

tiger hervor. Nach der Beziehung einzelner Abschnitte zu bestimmten Kopfteilen kann man verschiedene Portionen unterscheiden. Gegen hinten ist der Sphincter colli prof. immer scharf abgegrenzt durch die Pars auris. Diese steht zum Ohre in Beziehung und wirkt als Depressor auris. An sie unmittelbar angrenzend folgt die Pars intermedia, welche zwischen der Pars auris und der folgenden, der Pars palpebralis vermittelt. Diese letztere reicht bis in die Nähe der Lidspalte und liegt dort dem Orbicularis oculi auf. Sie

Fig. 22.

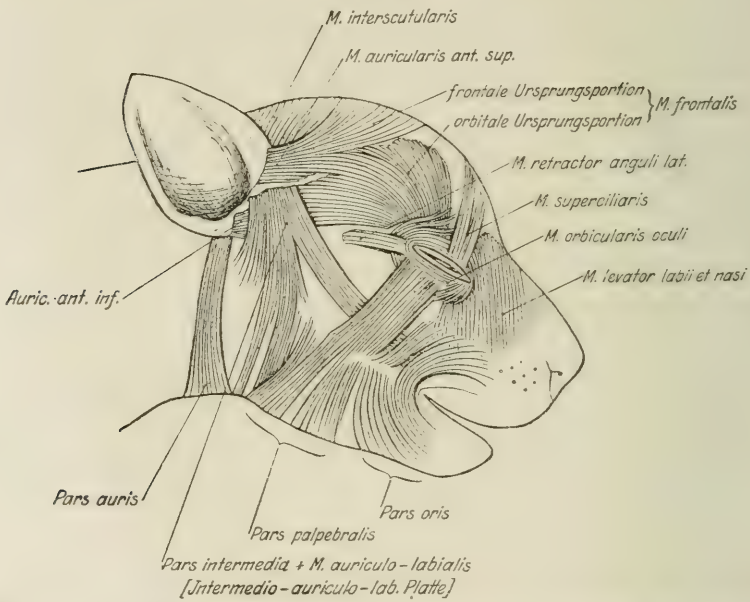

Junger Hund D (4 Tage alt). Sphincter colli profundus und seine Derivate. (Sph. colli superficialis und Platysma sind entfernt.) Die Pars intermedia des Sph. colli prof. zieht ununterbrochen bis hinauf vor das Ohr; dagegen sind im Gebiete der P. palpebralis und P. oris durch den oberen Rand des aufliegenden Platysma einzelne Fasern durchtrennt worden.

wirkt als Depressor palpebrae inferioris. Nach vorn schließt die Pars oris an, welche sphinkterartig die Mundspalte umgibt. Der Übergang der Faserrichtung findet ganz allmählich statt. Von der Pars palpebralis verlaufen die Fasern im allgemeinen transversal zur Längsachse des Kopfes. Dann biegen sie oben und unten nach vorn um, bis sie schließlich den orbikulären Verlauf der Pars oris erlangt haben.

Im speziellen verhält sich der Sphincter colli prof. bei den untersuchten Hunden etwas verschieden:

Bei Hund D, Fig. 22, ist im hintern Teile der Pars oris und im vordern Teile der Pars palpebralis in der Mitte der Wange eine Durchtrennung der Muskelfasern angebahnt. Ferner überlagert eine ventrale Partie der Pars palpebralis einen Teil der Pars intermedia. Im übrigen bildet der Sphincter colli prof. eine einheitliche Muskelschicht mit primitiver Ausdehnung vom Ohre bis zur Mundspalte.

Bei Hund B, Fig. 23, ist der hintere Abschnitt des Sphincter colli prof., d. h. die Pars auris und die Pars intermedia, primitiv

Fig. 23.

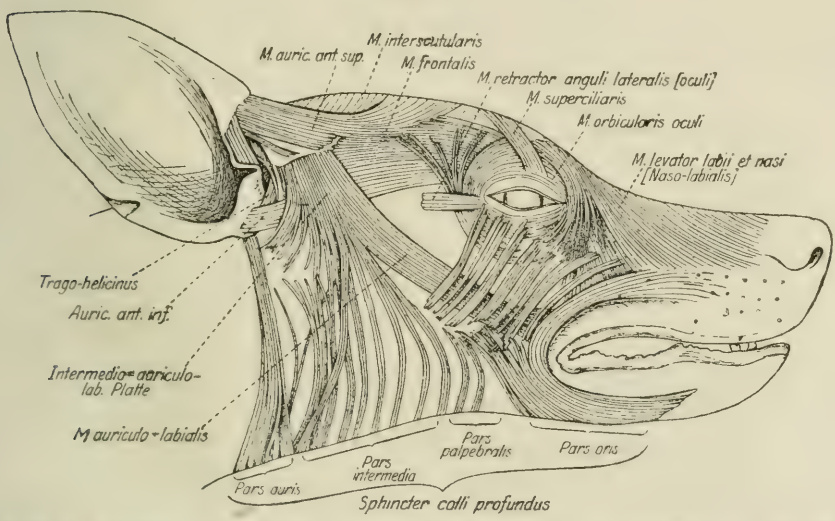

Hund B. Sphincter colli profundus und seine Derivate. (Sph. colli superficialis und Platysma sind entfernt.) Die Pars intermedia zieht bis hinauf zum Ohr und inseriert am unteren Rande der Cartilago scutularis. Mit dem M. auriculo-labialis (Zygomaticus) zusammen bildet sie eine einheitliche Muskelplatte (»Intermedio-auriculo-labialis-Platte«). Im Gebiet der Pars intermedia, P. palpebralis und P. oris hat der obere Rand des aufliegenden Platysma Durchtrennungen von ursprünglich durchgehenden Muskelfasern bewirkt. Nach stattgehabter Durchtrennung wichen die Fasern von der ursprünglichen, transversalen Verlaufsrichtung ab, indem sie in der Mitte der Wange leicht kaudalwärts umbogen. In einer Partie der P. oris treten leichte Durchflechtungen der Muskelbündel auf.

geblieben. Die meisten Muskelbündel der Pars intermedia sind durchgängig; nur wenige sind etwas oberhalb der Mitte unterbrochen. Dagegen ist die Pars palpebralis etwa in der Mitte vollständig durchtrennt. Ihre Fasern weichen etwas von der transversalen Richtung ab, indem die Enden an der Durchtrennungsstelle kaudalwärts umbiegen. Dasselbe zeigt sich an den Fasern der Pars oris, wo es sogar zu geringen Durchflechtungen gekommen ist. Nachdem einmal Kontinuitätstrennung der Muskelschicht eingetreten war, war für die Muskelbündel der nun selbständig gewordenen Partien auch

die Möglichkeit vorhanden, zu aberrieren und sich zu durchkreuzen. Solche Befunde werden an der Gesichtsmuskulatur nicht selten angetroffen. Oft kommt es sogar zu vollständiger Überlagerung von einzelnen Teilen, die früher eine Lage gebildet hatten.

Bei Hund G, Fig. 24, sind im Gebiete der Pars intermedia und der Pars palpebralis einzelne Partien durchtrennt. Die dadurch selbständig gewordenen Muskelfasern haben sich über den obern Rand des Platysma hinweggeschoben und lagern ihm auf. Das ist aber

Fig. 24.

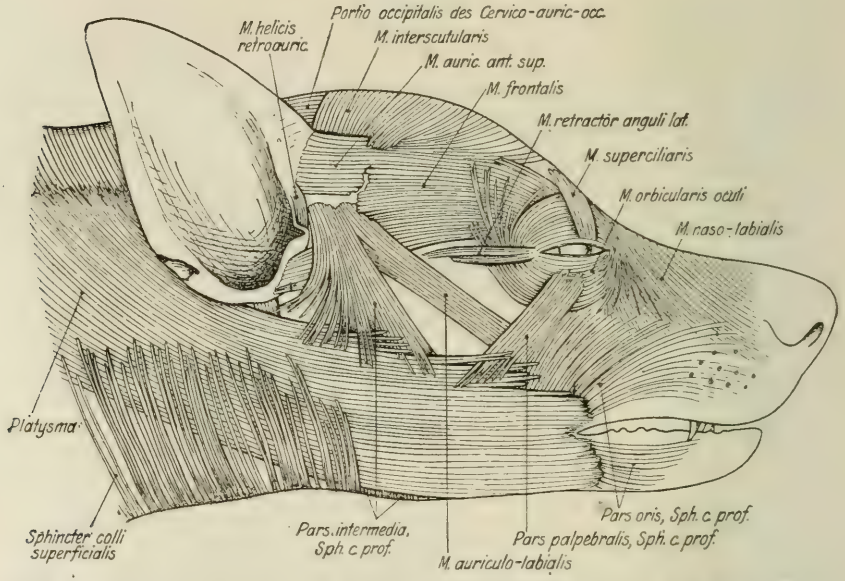

Hund G. Sphincter colli superficialis, Platysma, Sphincter colli profundus und seine Derivate: Von der Pars intermedia und der P. palpebralis haben sich einzelne durchtrennte Muskelfasern über den oberen Rand des Platysma geschoben; die in der Tiefe, also unter dem Platysma gelegenen Muskelbündel der beiden Portionen hingegen sind durchgängig. Die genetisch bedeutsame Pars intermedia zieht also auch in diesem Befunde mit der Hauptmasse ihrer Muskelfasern ununterbrochen von der Ventralseite des Kopfes bis hinauf vor das Ohr.

durchaus nur eine sekundäre, lokale Überschiebung. Die in der Tiefe, also unter dem Platysma, gelegenen Muskelbündel der Pars palpebralis und Pars intermedia hingegen waren sämtliche durchgängig. Die wichtige Pars intermedia zog also auch bei diesem Befunde als ununterbrochene Muskelpartie von der Ventralseite des Kopfes unter dem Platysma durch, dorsalwärts bis vor das Ohr, wo sie an der Cartilago scutularis inserierte.

Bei Hund A, Fig. 25 und 26, haben wir den wichtigen Tatbestand, daß die Pars intermedia in der Höhe des obern Platysma-

Fig. 25.

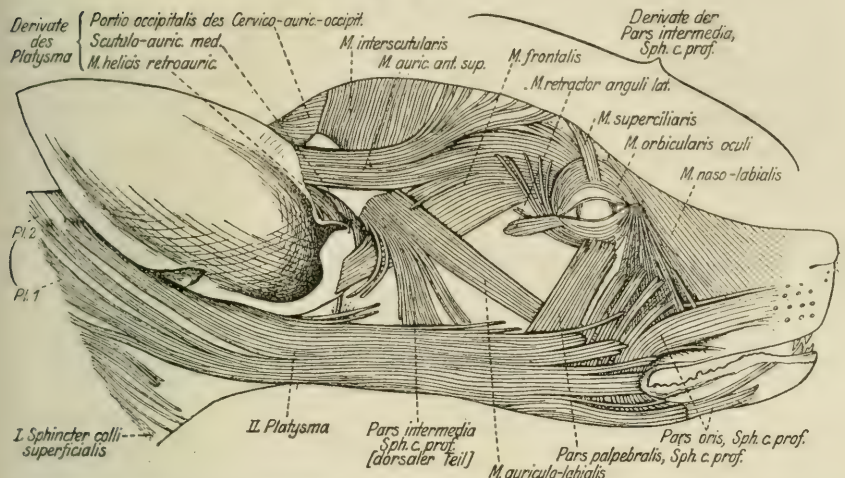

Hund A. Sphincter colli superficialis, Platysma, Sphincter colli profundus und seine Derivate. Der dorsale Teil der Pars intermedia des Sph. colli prof. kommt zur Ansicht. Er bildet mit dem M. auriculo-labialis zusammen die »Intermedio-auriculo-labialis-Platte«. (Der ventrale Teil der Pars intermedia ist aus Fig. 26 ersichtlich.)

Fig. 26.

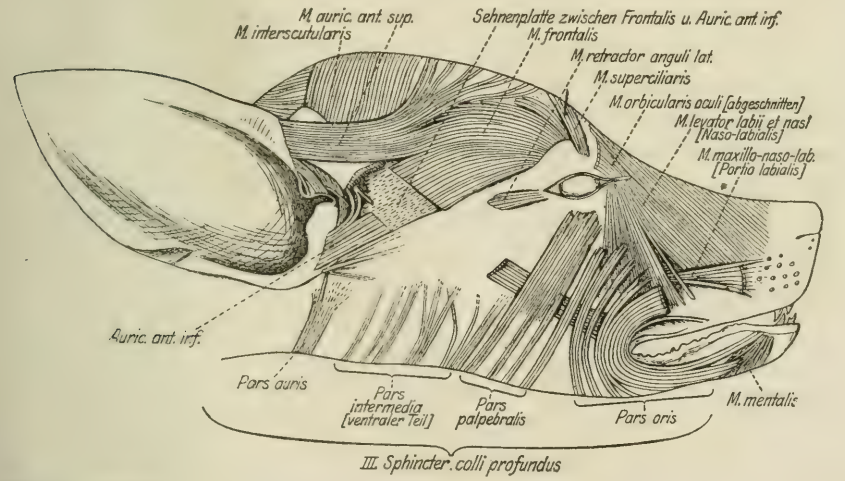

Hund A. Sphincter colli profundus und seine Derivate. (Sph. colli superficialis und Platysma sind entfernt, ebenso die Intermedio-auriculo-labialis-Platte.) Es ist deutlich sichtbar, wie in der Gegend des oberen Platysmarandes die Sph. colli profundus-Portionen eine Reduktion erlitten haben. Die Pars intermedia ist in der Mitte vollständig durchtrennt worden, während sie in primitiveren Befunden (Fig. 22, 23 und 24) ununterbrochen bis zum Scutellum hinaufzieht. In dieser Figur kommt also nur der ventrale Teil der P. intermedia zur Ansicht. Er ist ein Abschnitt der einheitlichen Schicht des Sph. colli prof. geblieben. — Im Orbicularis oris ist ein Stück herausgeschnitten. Dadurch wird die darunter liegende Portio labialis des M. maxillo-naso-labialis sichtbar. Der Orbicularis oculi ist nicht berücksichtigt.

randes vollständig durchtrennt ist. Dadurch ist es zur Differenzierung von zwei selbständigen Muskelpartien gekommen. Die ventrale, sehr zarte und blasse Partie verbleibt der einheitlichen Sphincter colli profundus-Schicht (Fig. 26), während der dorsale, kräftiger entwickelte Teil, wie bei den andern Individuen, mit dem Auriculolabialis eine einheitliche Muskelplatte, die »Intermedio-auriculo-labialis-Platte«, bildet (Fig. 25).

Die Portionen des Sphincter colli profundus und ihre Derivate.

1. Pars auris.

(Synonyme sind M. auricularis inferior,
M. depressor conchae, M. depressor auris,
M. parotideus, M. parotideo-auricularis.)

Bei allen untersuchten Hunden bildete die Pars auris die nach hinten scharf abgegrenzte letzte Portion des Sphincter colli profundus. In keinem Falle habe ich kaudalwärts von ihr auch nur die geringsten Reste von weitern Sphincter colli-Fasern angetroffen.

Hund B, Fig. 23. Die Pars auris bildet ein wohlbegrenztes, ziemlich kräftiges Muskelband, das von der ventralen Medianlinie bis zum Antitragus des Ohres zieht und dort inseriert. In der Medianlinie des Halses stößt sie mit dem entsprechenden Muskel der andern Seite zusammen und überlagert ihn sogar. Sie weicht im ventralen Teil von der transversalen Verlaufsrichtung etwas ab, indem sie kaudalwärts abbiegt, so daß die Muskeln der beiden Seiten in der ventralen Medianlinie sich unter stumpfem Winkel treffen (Fig. 3*b*). Im ventralen Teil ist die Pars auris in ihre einzelnen Fasern aufgelockert. Sie nimmt also gegen unten an Breite bedeutend zu (Fig. 23).

Bei Hund A, Fig. 26, ist die Pars auris auf der Höhe des obern Platysmarandes unterbrochen. Das obere Ende des Muskelbandes ist zur Aponeurose reduziert. Fächerförmig strahlen ihre Sehnenfasern aus und überziehen die Glandula parotis. Nur ein drehrunder, zäher Sehnenstrang zieht noch zur ursprünglichen Insertionsstelle des Muskels, also zum Antitragus des Ohres. Dies ist ein abgeleiteter Zustand. Der Platysmarand hat bei Hund A durch seinen Druck auf die unter ihm liegende Sphincter colli-Schicht nicht nur die völlige Durchtrennung der an dieser Stelle ohnehin sehr zarten Pars intermedia bewirkt, sondern hat auch das sonst kräftige Muskelband der Pars auris zu durchtrennen vermocht.

2. Pars intermedia und ihre Derivate.

Pars intermedia + M. auriculo-labialis,
Orbito-fronto-aurikuläre Muskulatur,
M. orbicularis oculi,
M. levator labii et nasi.

Allgemeines:

Ich habe weiter vorn schon auf die große Bedeutung der Pars intermedia hingewiesen. In diesem Abschnitt will ich kurz dartun, wie die einzelnen Abkömmlinge der Pars intermedia noch miteinander und mit ihrem Muttergebiet in genetischer Beziehung stehen und auf welche Weise sie sich aus ursprünglich indifferenten Zuständen entwickelt haben mögen. Zur Veranschaulichung sollen namentlich die Fig. 23, 27 u. 28 dienen.

Die Pars intermedia, die von der Unterseite des Kopfes ununterbrochen bis hinauf vor das Ohr reicht, steht, wie erwähnt, dort in genetischem Zusammenhange mit dem M. auriculo-labialis (Fig. 23). Sie bildet mit ihm zusammen die einheitliche »Intermedio-auriculo-labialis-Platte«, die am Scutellum inseriert. Sie steht beim Hunde also nur indirekt mit dem Ohre in Verbindung. Es ist aber anzunehmen, daß die Pars intermedia in ausgedehnterem Umfange mit dem vorderen Teile des Ohres in Beziehung gestanden hat. Von hier aus mußte diejenige Muskulatur den Ausgang genommen haben, die sich in der Folge zu den orbito-fronto-aurikulären Muskeln, zum obern Teil des M. orbicularis oculi und zum M. levator labii et nasi differenziert hat. Es bildete sich ein einheitlicher Muskelzug aus, der vom Ohre zur Orbita und über diese hinweg bis zur Schnauze reichte. Solch primitive Zustände treffen wir zuweilen noch bei der Katze.

Innerhalb des orbito-fronto-auriculären Muskelkomplexes kam es bei den Carnivoren zu weitgehenden Differenzierungen. Die Komplikation in diesem Gebiete wurde dadurch noch stark erhöht, daß sich unmittelbar vor dem Ohre die Cartilago scutularis (Scutellum, Schildknorpel, Schildchen) in die Muskelmasse einlagerte. Die Fig. 18 zeigt die normale Lagerung des Schildchens (vgl. auch den Abschnitt über den Schildknorpel S. 14). Das Scutellum wirkte in weitgehendem Maße auf die Umgestaltung der präaurikulären Muskulatur ein. Muskelabschnitte, die vorher direkt zum Ohre verliefen, hefteten sich nun am Scutellum an, während andere Muskel-

partien das Scutellum mit dem Ohre verbanden. Da nun aber die durchtrennten Muskelabschnitte eine gewisse Selbständigkeit erlangt hatten, konnten sie sich weiter umbilden. So wurde die ursprünglich einfach gebaute, vor dem Ohre lagernde Muskulatur in eine größere Zahl von Muskelindividuen differenziert, von denen beim Hunde nur noch wenige miteinander in direktem Zusammenhange stehen. Bei der Katze dagegen verhalten sich die Befunde bedeutend primitiver[1]. Zwar ist es auch bei ihr infolge der Einlagerung des Schildchens in die präaurikuläre Muskulatur zu weitgehenden Differenzierungen dieses Gebietes gekommen. Doch stehen gewisse Muskeln, die sich beim Hunde vollständig aus dem ursprünglichen Verbande gelöst haben und selbständige Individuen geworden sind, noch in primitivem Zusammenhang mit benachbarten Muskeln des präaurikulären Gebietes. Von jenen Muskeln kann man die genetische Beziehung zu andern ermitteln, und diese andern findet man wieder in primitivem Zusammenhang mit weitern Muskeln. So gelingt es, bei der Katze an Hand des Varietätenmaterials schrittweise den stattgehabten Verlauf der Differenzierung zu rekonstruieren. Ich mache hier nur mit wenigen Andeutungen auf die Befunde bei der Katze aufmerksam. In einer spätern Arbeit werde ich diese wichtigen, primitiven Zusammenhänge an genau aufgenommenen Zeichnungen dartun.

Ich habe betont, daß einzelne Muskelpartien, die einst mit dem Ohre direkt in Beziehung standen, nach der Einlagerung des Schildchens sich an diesem festhefteten. So hat die Intermedio-auriculo-labialis-Platte an der vordern Kante des Schildchens festen Ansatz gewonnen. Der M. auricularis ant. superior, welcher vorher mit der Intermedio-auriculo-labialis-Platte in direkter Verbindung gestanden hatte und der diese Beziehungen in primitiven Befunden bei der Katze noch bewahrt hat, ist dadurch selbständig geworden. Er stellt beim Hund ein wohlbegrenztes, breites Muskelband dar, das vom Ohre zur Stirngegend reicht. In primitiven Befunden steht er in seiner ganzen Breite in direktem muskulösem Zusammenhang mit dem M. frontalis und bildet mit ihm zusammen einen M. orbito-auricularis (Fig. 25). Mit Recht kann man ihn aber als selbständigen M. auricularis ant. superior aufführen, da bei progressiven Befunden ein Teil seiner Fasern sich auf die Fläche des Schildchens

[1] Vgl. Huber, E., Über das Muskelgebiet des N. facialis bei Katze und Hund, nebst allgemeinen Bemerkungen über die Fazialismuskulatur der Säuger. Anat. Anz. 1918, Bd. 51, S. 1—17.

abgelagert hat, wobei eine teilweise Durchtrennung der orbito-aurikulären Fasern eingetreten ist (Fig. 22, 23, 24).

In gleicher Weise steht der M. auricularis ant. inferior noch im Zusammenhang mit dem Frontalis. Da aber in dieser Gegend die Intermedio-auriculo-labialis-Platte lagert und als kräftiges Gebilde einen starken Druck auf ihre Unterlage ausübte, sind hier die durchgängigen orbito-aurikulären Muskelbündel zur Aponeurose reduziert worden (vgl. Fig. 27). So entstand der nun selbständige M. auricularis ant. inferior. In der Sehnenplatte, die ihn mit dem Frontalis verbindet, deutet der Verlauf der Sehnenfasern noch auf die frühere direkte Fortsetzung der Muskelfasern des Auricularis ant. inferior in diejenigen des Frontalis hin.

Der Auricularis ant. inferior mußte früher engere Beziehungen zu drei auf der Vorderseite des Ohres liegenden Mm. auriculares proprii besessen haben, nämlich zum M. trago-helicinus, M. tragotubo-helicinus und M. concho-helicinus. Diese drei Muskeln stehen bei Hund C, Fig. 30*a*, untereinander in primitivem Zusammenhang. Sie bilden ein einheitliches Muskelplättchen, das die Spalte zwischen Vorderrand und Hinterrand der Ohrmuschel (vgl. Fig. 5*b* und *c*) überbrückt. Aus diesem einheitlichen Muskelplättchen haben sich drei selbständige Muskelchen gebildet (vgl. Fig. 30*b*). In einem progressiven Befunde waren sie durch völligen Schwund des mittleren auf zwei reduziert (Fig. 30*c*). Bei allen von mir untersuchten Hunden waren diese Ohrmuskelchen vollständig vom Mutterboden abgetrennt. Die Innervation zeigte mir aber, daß sie zu der vor dem Ohre gelegenen Muskulatur gehören müssen. In einem bedeutsamen primitiven Befunde bei der Katze standen sie in genetischem Zusammenhange mit dem Auricularis ant. inferior. Damit ist ihre spezielle Ableitung von der orbito-fronto-aurikulären Muskulatur erwiesen.

Eine weitere interessante Abspaltung der Pars intermedia stellt der M. interscutularis dar. Die Bildung dieses Muskels muß auf folgende Weise vor sich gegangen sein: Die Pars intermedia spaltete sich unmittelbar vor der unteren Kante des Schildchens in zwei Schichten. Die oberflächliche Schicht zog über die Außenfläche des Scutellum hinauf zum Ohre, wo sie mit dem Auricularis ant. superior im Zusammenhang stand. Wie bereits erwähnt, hat sich in primitiven Befunden bei der Katze dieser Zusammenhang noch erhalten. Die tiefe Schicht hingegen schob sich unter das Scutellum und gelangte von dort hinauf bis zur dorsalen Medianlinie, wo sie mit der entsprechenden

Muskelpartie der andern Seite zusammentraf. Es erfolgte vollständige Verlötung der Muskelfasern, wodurch ein einheitliches, unpaares Muskelgebilde zustande kam. Nachher gingen beim Hunde die unter dem Schildchen gelegenen Muskelbündel, die zwischen der Pars intermedia und dem neugebildeten Muskel vermittelten, vollständig zugrunde. Auf diese Weise entstand der selbständige M. interscutularis, der von der oberen Kante des einen Schildchens zur oberen Kante des anderen Schildchens hinüberzieht (vgl. Fig. 28). Spuren des ursprünglichen Zusammenhanges zwischen dem M. interscutularis und seinem Muttergebiet, der Pars intermedia, haben sich bei der Katze erhalten.

In der Fig. 28 ist ferner ersichtlich, wie nach vorn an den Interscutularis ein ebenfalls von der einen Seite zur andern Seite hinüberziehender Abschnitt des M. frontalis anschließt. Dieser muß auf ähnliche Art entstanden sein, wie der Interscutularis. Vom orbito-aurikulären Muskelzug mußten Bündel gegen die Stirne aberriert sein und sich dort mit den entsprechenden Bündeln der andern Seite zum unpaaren Muskel zusammengeschlossen haben (vgl. Fig. 22). Die Hauptportion des Frontalis behielt den ursprünglichen Verlauf gegen die Orbita bei. Sie hat dort am Processus zygomaticus des Os frontale und am Ligamentum orbitale festen Ansatz gewonnen (vgl. Fig. 26). Auf diese Weise wurde beim Hund der Frontalis vollständig vom Superciliaris und Levator labii et nasi abgetrennt. Bei der Katze hingegen haben nicht alle Fasern des Muskels Anheftung in der Tiefe gewonnen; ein Teil zieht noch oberflächlich über die Orbita hinweg und geht unmittelbar in die Muskelbündel des Superciliaris und Levator labii et nasi über. So finden wir bei der Katze in primitiven Befunden noch den einheitlichen Muskelzug, der ununterbrochen vom Ohre über die Orbita bis zur Schnauze reicht.

In naher Beziehung zum Frontalis stehen M. superciliaris und M. retractor anguli lateralis (oculi). Bei der Katze findet man beide noch in primitivem Zusammenhang mit dem Frontalis; beim Hunde haben sie sich vom Mutterboden vollständig losgelöst und hernach in hohem Grade weiter differenziert (vgl. Fig. 25).

Der Einlagerung des Schildchens und der hernach eintretenden Schichtenbildung in der orbito-fronto-aurikulären Muskulatur verdankt auch der M. subscutulo-auricularis seine Entstehung. Unmittelbar vor dem obern Abschnitt der vordern Kante der Cartilago scutularis (vgl. Fig. 6) spaltete die orbito-aurikuläre Muskelplatte eine tiefere Schicht ab, die sich unter der Pars intermedia—Inter-

scutularis-Schicht von der inneren Fläche des Schildchens bis zum Grunde der Ohrmuschel ausdehnte. Aus dieser Schicht hat sich schließlich der M. subscutulo-auricularis gebildet, der sich beim Hunde von seinem Mutterboden, dem M. frontalis, vollständig losgelöst hat und nun als beidseitig scharf begrenztes Muskelplättchen von der Unterfläche des Schildchens zum Grunde der Ohrmuschel zieht (vgl. Fig. 15*a*—*c*). Nur die Richtung der Muskelfasern deutet noch auf den ursprünglichen Zusammenhang mit dem Frontalis hin (vgl. Fig. 15*a*). Bei der Katze hingegen ist der Subscutulo-auricularis nicht so scharf abgegrenzt; vorn und unten gehen seine Fasern zum Teil noch direkt in die Fasern des Frontalis über.

Bei Hund und Katze bildet der M. orbicularis oculi ein einheitliches Gebilde. Er umgibt kreisförmig die Lidspalte. Es ist bemerkenswert, daß die innern, also unmittelbar um die Lidspalte lagernden Muskelfasern in ununterbrochenem Verlauf vom Ligamentum palpebrale mediale um das Auge herumziehen und sich mit ihrem andern Ende wieder am Ligamentum palpebrale mediale anheften. Ich bin der Ansicht, daß der Muskel, obwohl er als einheitliche orbikuläre Bildung erscheint, seine Entstehung der Verschmelzung von zwei Bestandteilen verdankt. Der ventrale Teil des Orbicularis oculi, also der Muskelabschnitt, welcher den integrierenden Bestandteil der Palpebra inferior bildet, muß in engerer genetischer Beziehung zum Auriculo-labialis stehen. Bei Hund und Katze sind zwar die intermediären Muskelpartien zwischen Auriculo-labialis und Orbicularis oculi vollständig verloren gegangen; dagegen sind bei andern Säugerabteilungen die beiden Muskeln durch vermittelnde Muskelzüge verbunden und stellen oft eine kontinuierliche Muskellage dar (vgl. z. B. Prosimier und Primaten). Der dorsale Teil des Orbicularis oculi, also der Abschnitt des obern Augenlides, findet sich bei der Katze noch in genetischem Zusammenhang mit dem M. superciliaris, der seinerseits wieder in primitivem Zusammenhang mit dem M. frontalis steht und vorn mit dem Levator labii et nasi zusammenhängt. Daraus geht mit Sicherheit hervor, daß der obere Teil des Orbicularis oculi eine Abspaltung des auriculo-orbito-nasalen Muskelzuges darstellt. Während beim Hund der Orbicularis oculi sich vom Frontalis und Superciliaris vollständig abgetrennt hat, blieb er vorn mit dem M. levator labii et nasi in Zusammenhang (vgl. Fig. 23 und 24). So erscheint letzterer als eine Differenzierung des Orbicularis oculi. Ich werde auch diese beiden Muskeln zusammen behandeln. Genau genommen sind aber der

obere Teil des Orbicularis oculi und der Levator labii et nasi, also beide zusammen, Abkömmlinge der Muskulatur, die vom Ohre aus über die Orbita hinweg zur Schnauze zog. Das wird auch durch die Innervationsbefunde bestätigt.

Durch diese Andeutungen glaube ich gezeigt zu haben, wie aus ursprünglich indifferenten Zuständen der komplizierte Bau, namentlich der vor dem Ohre gelegenen Gesichtsmuskulatur, zustande gekommen ist und wie das in diese Muskelmasse eingelagerte Scutellum in weitgehendem Maße auf die Differenzierung eingewirkt hatte. Ferner soll dieser kurze Abschnitt die wichtige Tatsache vor Augen führen, daß alle hier erwähnten Muskeln nicht, wie bis dahin angenommen wurde, Derivate des Platysma sind, sondern sich vom Sphincter colli profundus, speziell von dessen Pars intermedia, ableiten. Es war durchaus keine leichte Aufgabe, in diese komplizierten Zustände Klarheit zu bringen.

Spezielle Besprechung der Pars intermedia und ihrer Derivate:

Pars intermedia + M. auriculo-labialis.

Hund B, Fig. 23. Die Pars intermedia schließt sich an die Pars auris an. Sie vermittelt den Übergang von dieser zur Pars palpebralis, daher auch die Bezeichnung »intermedia«. Von der ventralen Medianlinie ziehen die aufgelockerten Muskelbändchen der Pars intermedia aufwärts über die Seitenfläche des Kopfes bis vor das Ohr, wo sie gemeinsam mit dem M. auriculo-labialis die einheitliche »Intermedio-auriculo-labialis-Platte« bilden. Diese heftet sich am untern Abschnitt der vordern Kante der Cartilago scutularis (Fig. 6) an.

Die Pars intermedia ist im hintern Abschnitt auf der Höhe, wo ihr der obere Rand des Platysma aufliegt, durchtrennt. Die durchtrennten Fasern weichen von der ursprünglichen transversalen Verlaufsrichtung ab, indem ihre Enden kaudalwärts leicht umbiegen und sich dann fächerartig ausbreiten. Das ist eine sekundäre Aberration, wie sie nach Kontinuitätstrennung von Muskelpartien oft auftritt. Die nicht durchtrennten Bündel der Pars intermedia sind durch den Druck des Platysma an dieser Stelle immerhin stark reduziert worden, so daß es bis zu einer völligen Durchtrennung der Fasern nur einen kleinen Schritt der Fortentwicklung erfordert hätte. Bei der Darstellung dieser Fasern mußte ich deshalb mit größter Sorgfalt vorgehen. Da ferner der obere Rand des Platysma meist in

einer Breite von 1—2 cm mit dem Sphincter colli prof. »verlötet« ist, war es schwierig, die beiden Schichten zu trennen, ohne den Sphincter colli zu verletzen. Ich habe an dieser Stelle in der Richtung der Sphincter colli-Fasern präpariert und vom aufliegenden Platysma Stückchen um Stückchen entfernt, bis schließlich die Pars intermedia in der ganzen Ausdehnung freigelegt war. Bei der Präparation solcher kritischer Stellen habe ich mich jeweils der Lupe bedient.

Der andere Teil der Intermedio-auriculo-labialis-Platte, der M. auriculo-labialis (M. zygomaticus der Veterinäranatomen), zieht als kräftiges, rechts und links scharf begrenztes Muskelband oralwärts und gelangt unter der Pars palpebralis und Pars oris bis zur Mundspalte, wo er inseriert. In der Nähe des Mundwinkels liegt er also zwischen Orbicularis oris und Buccinator (Fig. 27). Seine Muskelbündel breiten sich dort fächerartig aus. Der distale Abschnitt des Auriculo-labialis ist bei Hund B in zwei Lagen gespalten. Die oberflächliche Lage, die bis dicht an den Mundwinkel reicht, ist in Fig. 35 abgeschnitten und nur noch als Stumpf dargestellt. Dadurch gelangt die tiefe Lage zur Ansicht. Von ihr dringen ganz wenige Fasern sogar in den Buccinator ein.

In allen Fällen liegt also beim Hund der distale Teil des Auriculo-labialis in der Tiefe unter der Pars palpebralis und Pars oris. Somit kann er niemals mit dem über diesen beiden Portionen hinwegziehenden Platysma verschmolzen sein oder in enger Beziehung zu ihm stehen, wie dies z. B. von Ellenberger und Baum[1] beschrieben und abgebildet worden ist.

Wegen der tiefen Lage des Muskels hatte ich anfangs Bedenken, ob er wirklich dem M. auriculo-labialis bzw. M. zygomaticus anderer Säuger homolog sei. Für eine Vergleichung schien mir seine Lagebeziehung zur Pars palpebralis und Pars oris wichtig, wenn nicht ausschlaggebend. Bei den meisten Säugern zieht er nun aber über der Pars palpebralis und Pars oris hinweg, so auch bei den Prosimiern (vgl. Ruge). Innerhalb der Primaten[2] kommt es hingegen zur Bildung eines tiefen Zygomaticus. Bei *Hapale* (op. cit. Fig. 2) und *Mycetes* ist er noch oberflächlich. Diese Befunde schließen unmittelbar an die Befunde bei den Prosimiern an. Bei *Ateles* (op.

[1] Ellenberger und Baum, Anatomie des Hundes. Berlin 1891, Fig. 44 und 69.

[2] G. Ruge, Untersuchungen über die Gesichtsmuskulatur der Primaten. Leipzig 1887.

cit. Fig. 3 und 4) hat sich von dem kräftig entwickelten oberflächlichen Zygomaticus ein kleines Bündel losgelöst und unter den Orbicularis oris geschoben. Bei *Cebus* (op. cit. Fig. 8 und 9) besteht der Insertionsabschnitt des Zygomaticus aus einer oberflächlichen und einer tiefen Lage. Die oberflächliche Lage liegt über der Pars oris (die Pars palpebralis ist bei den Primaten vollständig verlorengegangen); die tiefe Lage schiebt sich unter den Orbicularis oris. Bei manchen Katarrhinen hat sich die Trennung des Zygomaticus bis auf den Ursprung hin ausgedehnt. Dadurch entsteht ein scharfer Gegensatz zwischen einem oberflächlichen, mit dem Orbicularis oculi eng zusammenhängenden und einem tiefen, mehr selbständigen, zur Lippe ziehenden Teil des Zygomaticus. Beide Teile stehen nur noch durch wenige Muskelbündel miteinander in genetischem Zusammenhang, siehe *Cynocephalus niger* (op. cit. Fig. 13 und 14). Der tiefe Zygomaticus ist also eine sekundäre Bildung.

Ähnlich wird die tiefe Lage des Auriculo-labialis beim Hunde zu beurteilen sein. Bei der Katze verhält sich der Muskel wie bei den Prosimiern. Er verläuft in allen Fällen über der Pars palpebralis und der Pars oris. Sicherlich werden bei Untersuchung anderer Carnivoren Zustände anzutreffen sein, die zwischen den abweichenden Befunden des Auriculo-labialis beim Hund und bei der Katze vermitteln.

Hund G, Fig. 24. Die Pars intermedia ist in der Mitte teilweise durchtrennt. Die dadurch selbständig gewordenen Muskelfasern haben sich sekundär über den obern Rand des Platysma geschoben, während der Hauptteil unter dem Platysma zur ventralen Medianlinie zieht und somit das normale, primitive Verhalten der Pars intermedia zeigt.

Bei Hund G findet sich eine weitere Varietät an der Intermedio-auriculo-labialis-Platte vor. Ein Teil des M. auriculo-labialis liegt unter dem vordern Rand der Pars intermedia. Dadurch kommt es auf kleiner Strecke zur Zweischichtung. Die übrigen Fasern des Auriculo-labialis lehnen sich unmittelbar an die Fasern der Pars intermedia an, so daß die Intermedio-auriculo-labialis-Platte an ihrer Insertion wieder eine einheitliche Schicht darstellt. Dieses Verhalten des Auriculo-labialis ist ein sekundäres. Von der ursprünglich einheitlichen Muskelplatte hat sich der Muskel teilweise abgegrenzt; zu einer völligen Abtrennung ist es aber nicht gekommen. Auf den ersten Blick könnte man bei diesem Befunde zwar glauben, Pars intermedia und Auriculo-labialis seien zwei distincte Muskeln, die

sich sekundär zu einer Platte zusammengeschlossen hätten. Ellenberger und Baum[1] vertreten denn auch diese Ansicht. Doch nach den Befunden bei den übrigen von mir untersuchten Hunden und namentlich bei den Katzen kann ich mit Bestimmtheit sagen, daß die Intermedio-auriculo-labialis-Platte einen genetisch einheitlichen Sphincter colli-Abschnitt darstellt. Von der Pars intermedia mußte frühzeitig der vorderste Abschnitt durch Aberration allmählich Längsrichtung angenommen und sich schließlich zum M. auriculo-labialis ausgebildet haben. Bei den meisten Befunden vermitteln noch Muskelbündel zwischen ihm und der transversal verlaufenden Pars intermedia (vgl. Fig. 23). In seinem dorsalen Abschnitt hat der Auriculo-labialis den Zusammenhang mit der Pars intermedia beibehalten. So ist die Intermedio-auriculo-labialis-Platte zu beurteilen. Wenn aber zuweilen der M. auriculo-labialis in seinem proximalen Abschnitt etwas schärfer gegen die Pars intermedia abgegrenzt ist, wie bei Hund G, so ist das nur eine sekundäre Bildung.

Hund A, Fig. 25 und 26. Hier ist die Differenzierung der Pars intermedia am weitesten vorgeschritten. Bei diesem Hund erfolgte durch den Druck des obern Platysmarandes vollständige Durchtrennung der ursprünglich einheitlichen, bei den andern Hunden an dieser Stelle zwar stark reduzierten, aber immer noch durchgehenden Pars intermedia. Dies ist für die Carnivoren ein progressiver Befund. Die genetische Beziehung des Auriculo-labialis zum Sphincter colli profundus ist hier verwischt. Hund A verhält sich somit diesbezüglich ganz wie die Prosimier und wie *Halmaturus* (vgl. S. 42 und 43).

Die durchtrennte Pars intermedia zerfällt also in eine dorsale und eine ventrale Muskelpartie. Beide sind vollkommen selbständig geworden. Würden nicht die primitiven Befunde der übrigen untersuchten Hunde vorliegen, so könnte man wohl kaum glauben, daß bei Hund A diese beiden Teile wirklich zusammengehören.

Die dorsale Partie (Hund A, Fig. 25) bildet, wie bei allen andern Befunden, mit dem M. auriculo-labialis die einheitliche Intermedio-auriculo-labialis-Platte, die an der vordern Kante des Schildchens inseriert. Im hintern Teil der Muskelplatte lösen sich einzelne Fasern vom Zusammenhange los und ziehen in bogenförmigem Verlauf kaudalwärts. An sie schließt der Hauptabschnitt des Muskels

[1] Ellenberger und Baum, Anatomie des Hundes. Berlin 1891, Fig. 44 und 69.

an. Er stellt ein zusammenhängendes Muskelplättchen dar, das ventralwärts gegen den obern Rand des Platysma zieht, sich eine kleine Strecke weit unter ihn schiebt und dort frei endigt. An dieses Plättchen schließen sich oralwärts wenige locker verbundene Fasern an, die den Übergang zum Auriculo-labialis vermitteln. Unter den erwähnten, in bogenförmigem Verlauf kaudalwärts ziehenden Fasern erfordern zwei in Fig. 26 besonders dargestellte Fasern ein eigenes Interesse. Die eine, die auch in Fig. 25 in ihrer ganzen Ausdehnung sichtbar ist, zieht von der Intermedio-auriculo-labialis-Platte zum Auricularis ant. inferior; die andere entspringt zusammen mit einer

Fig. 27.

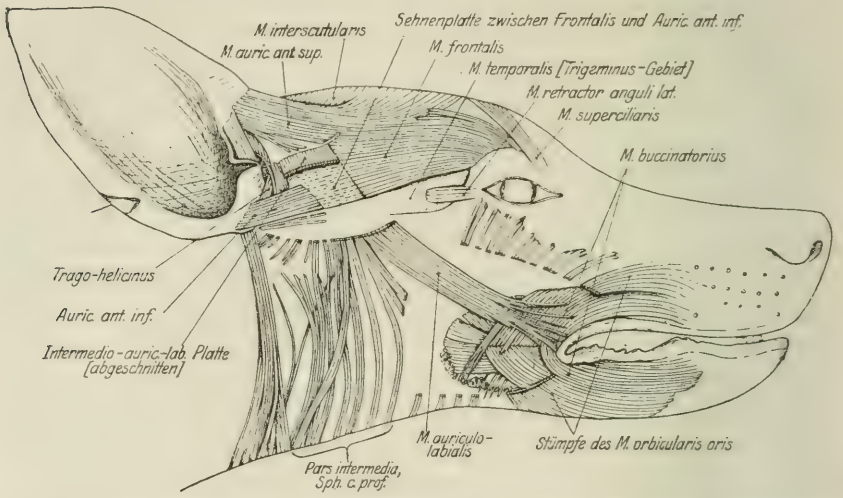

Hund B. Darstellung von Derivaten des Sphincter colli profundus (vgl. Fig. 23). Orbito-fronto-auriculäre Muskulatur. Aus der Intermedio-auriculo-labialis-Platte ist ein Stück herausgeschnitten, so daß die Sehnenplatte zwischen M. frontalis und M. auricularis ant. inferior zur Ansicht gelangt. Ursprung des Retractor anguli lateralis (oculi) auf dem M. temporalis. Lagebeziehung des M. auriculo-labialis zum Orbicularis oris und Buccinator.

tiefen Faser der Intermedio-auriculo-labialis-Platte auf der unter dieser liegenden Sehnenplatte. Sie zieht von dort zum Auricularis ant. inferior und schließt sich ihm an.

Die ventrale Partie der Pars intermedia (Fig. 26) bleibt ein Bestandteil der einheitlichen, vom Ohre bis zur Mundspalte ausgedehnten Sphincter colli profundus-Schicht. Sie besteht aus nur wenigen lockern, zarten und blassen Muskelbändchen, die den Raum zwischen der Pars auris und der Pars palpebralis einnehmen. Von der ventralen Medianlinie ziehen sie in transversalem Verlauf hinauf bis zur Wangengegend. Hier werden sie zarter und zarter und

gehen schließlich in blasse Sehnenfasern über, die sich im Fette verlieren.

Orbito-fronto-aurikuläre Muskulatur.

Zu ihr gehören:

M. frontalis,
M. auricularis ant. superior,
M. auricularis ant. inferior,
Vordere Mm. auriculares proprii:
M. trago-helicinus,
M. trago-tubo-helicinus,
M. concho-helicinus.
M. interscutularis,
M. subscutulo-auricularis,
M. superciliaris,
M. retractor anguli lateralis (oculi).

M. frontalis.

Ein Bestandteil des Fronto-scutularis der Veterinäranatomen.

(Fig. 23, 27, 28.)

Der Frontalis bildet den wichtigsten Bestandteil der orbito-fronto-aurikulären Muskulatur. Er hat zwei Ursprungsportionen. Die kräftigere orbitale Portion entspringt, bedeckt vom M. orbicularis oculi, am Processus zygomaticus des Os frontale und am Ligamentum orbitale. Diese Festheftung am Skelett ist erworben.

Fig. 27 zeigt einen Fall, wo im vordersten Teil des Frontalis zwei Fasern diese Festheftung in der Tiefe nicht erlangt haben. Sie vermitteln zwischen dem am Os frontale entspringenden Frontalisabschnitt und dem in der Haut der Palpebra superior inserierenden M. superciliaris. Sie deuten auf einen genetischen Zusammenhang der beiden Muskeln hin. Diese zwei Fasern und eine nach unten an sie anschließende weitere Faser ziehen nicht bis zum Ohre, sondern endigen nach kürzerem Verlauf dort, wo sich die beiden Portionen des Frontalis vereinigen.

Der ventrale Rand der orbitalen Ursprungsportion ist meist scharf begrenzt.

Die frontale Ursprungsportion des M. frontalis liegt dorsal von der orbitalen. Sie ist die kleinere Portion und besteht aus lockern, zarten Fasern, die mit den entsprechenden der andern Seite zu einem

Fig. 28.

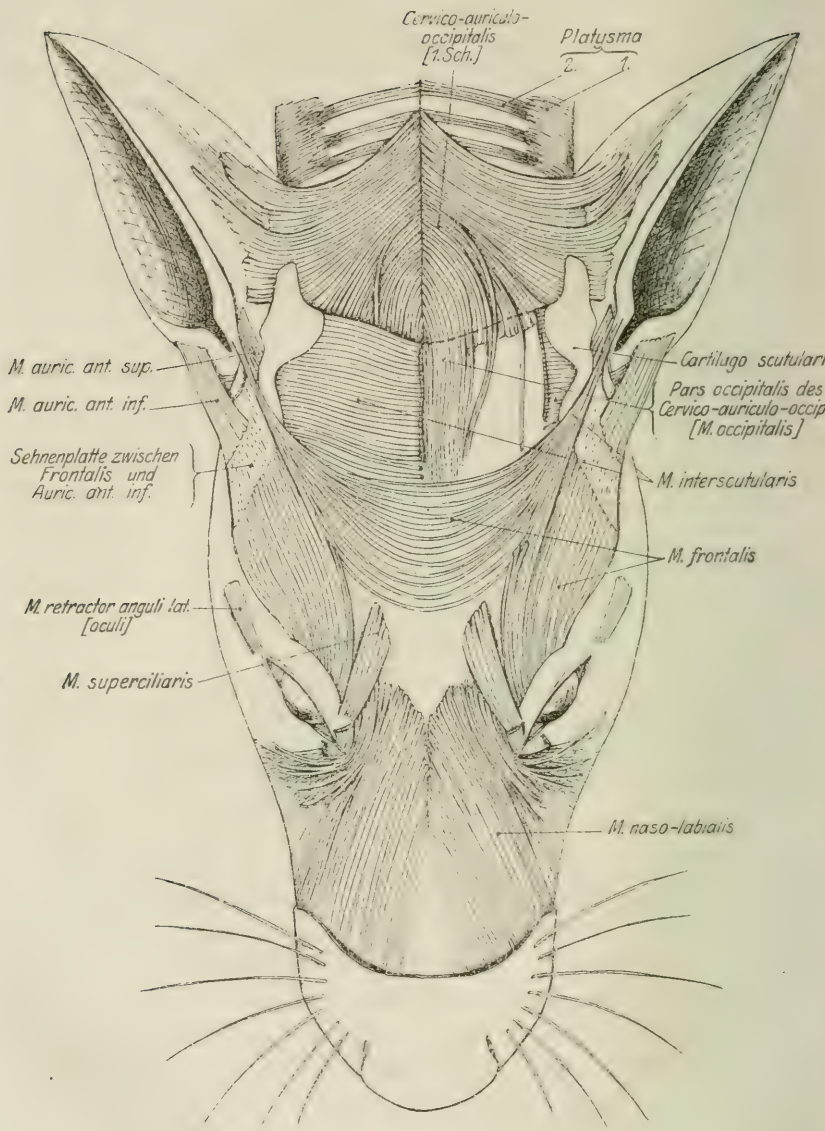

Hund B. Gesichtsmuskulatur von oben dargestellt. Ursprung des Platysma von der dorsalen Medianlinie. Retroauriculäre Muskulatur: Beziehung zur Ohrmuschel, zur Cartilago scutularis und zum M. interscutularis. Auf der linken Seite ist im unpaaren M. interscutularis ein Fenster herausgeschnitten, um die darunter liegende Pars occipitalis (M. occipitalis) zur Darstellung zu bringen. Abkömmlinge des Sph. colli profundus: Orbito-fronto-auriculäre Muskulatur. (Die Intermedio-auriculo-labialis-Platte ist entfernt.) Die frontale und orbitale Ursprungsportion des M. frontalis sind sichtbar. M. naso-labialis usw.

einheitlichen, unpaaren Muskelgebilde verschmolzen sind (Fig. 28). Die Muskelfasern ziehen von der einen Seite bogenförmig über die Stirne zur andern Seite hinüber. In der Medianlinie ist keine Spur der stattgehabten Verschmelzung zu finden. Gegen hinten schließt der Muskel unmittelbar an den ebenfalls quer über das Schädeldach verlaufenden M. interscutularis an. Die beiden Muskeln bilden zusammen eine einheitliche Platte. Eine Trennung in die beiden Bestandteile kann man nur auf Grund ihrer verschiedenen Insertion vornehmen. Die Bündel des Frontalis ziehen nämlich zum Ohre, während der Interscutularis am dorsalen Rande des Schildchens inseriert.

Orbitale und frontale Ursprungsportion vereinigen sich auf der Stirn zu einer geschlossenen, kräftigen Muskelplatte, dem M. frontalis, der gegen das Ohr hinzieht. Im obern Teil geht er direkt in den M. auricularis ant. superior über, so daß dieser in primitiven Befunden als ein bloßer Abschnitt des Frontalis erscheint. Der ventrale Teil des Frontalis geht in eine Sehnenplatte über (siehe Fig. 27). Diese ist durch Muskelreduktion entstanden. Man sieht in ihr noch deutlich die Richtung der Sehnenfasern, die unmittelbar an die Muskelfasern des Frontalis anschließen und gegen das Ohr zu direkt in den M. auricularis ant. inferior übergehen. Dieses Verhalten zeigt, daß auch der ventrale Abschnitt des Frontalis einstmals als ununterbrochene Muskelplatte von der Orbita bis zum Ohre reichte. Sekundär ist sie durch den Druck der auflagernden Intermedio-auriculo-labialis-Platte durchtrennt worden. Es entstanden dadurch zwei Muskeln, der Frontalis und der Auricularis ant. inferior.

Hund A, Fig. 25 und 26. Im dorsalen Teil der orbitalen Ursprungsportion ziehen eine ganze Anzahl Fasern nur eine kurze Strecke weit gegen das Ohr. Sie lagern mit ihren Enden zum Teil auf der frontalen Ursprungsportion auf.

Primitiv verhält sich bei Hund A der obere Teil des Frontalis. Er geht ohne Andeutung einer Unterbrechung in den Auricularis ant. superior über, so daß dieser Muskel nur als eine Portion des Frontalis erscheint.

Hund G, Fig. 24 verhält sich im allgemeinen wie Hund B. Wir haben hier nur die kleine Abweichung, daß einige Fasern des Frontalis sich eine kleine Strecke weit über den vordern Rand der Intermedio-auriculo-labialis-Platte schieben. Ebenso haben sich einige Fasern des M. interscutularis über den obern Rand des Auricularis ant. superior geschoben. Das sind nur unbedeutende sekundäre Über-

lagerungen von durchtrennten Muskelpartien, wie sie sich bei diesem Hunde ja auch im Gebiete der Pars intermedia und Pars palpebralis vorfinden.

Hund D, Fig. 22. Die Hälfte der orbitalen Ursprungsportion des M. frontalis ist nicht durchgängig, sondern breitet sich als geschlossene Platte gegen die Stirne aus. Dieser Befund kann uns vor Augen führen, auf welche Weise die Bildung der frontalen Portion des M. frontalis vor sich gegangen sein mag. Der ursprünglich einheitliche orbito-auriculäre Muskel mußte in seinem obern Teil in der Mitte durchtrennt worden sein. Die gegen das Ohr zu gelegene, dadurch selbständig gewordene Hälfte wich in der Folge mit ihren Fasern mehr und mehr nach oben ab und strahlte stirnwärts aus. In der dorsalen Medianlinie trafen die Bündel mit den entsprechenden Bündeln der andern Seite zusammen und verschmolzen, ohne auch nur eine Spur einer Naht zurückzulassen.

M. auricularis anterior superior.

M. adductor auris superior.

Hund A, Fig. 25. Er entspringt aus dem obern Teil des Frontalis und zieht als breites, kräftiges Muskelband über das Scutellum hinweg zur Ohrmuschel, wo er sich am Anteron 7 (Spina helicis superior der Veterinäranatomen) anheftet. Er ist dadurch in Stand gesetzt, als kräftiger Vorwärtszieher der großen Ohrmuschel zu wirken. Wahrscheinlich steht die starke Ausbildung des Anteron 7 mit der kräftigen Entwicklung des Auricularis ant. superior in direktem Zusammenhang.

Bei Hund A ist keine Durchtrennung des Auricularis ant. sup. angebahnt. Er verhält sich also in dieser Beziehung primitiv.

Hund B, Fig. 23. Auf der Außenfläche des Schildchens hat sich der orbito-auriculäre Muskel festgesetzt. Hier erfolgte eine teilweise Durchtrennung. Die durchtrennten Fasern des Frontalis inserieren am obern Abschnitt der vordern Kante des Schildchens (Fig. 6), während die nun selbständig gewordene Partie des Auricularis ant. superior auf der Außenfläche des Schildchens entspringt.

Vom untern Rand des Auricularis ant. superior lösen sich einige Muskelfasern los und nehmen mehr Richtung gegen die Intermedio-auriculo-labialis-Platte an. Wie ich im allgemeinen Abschnitt über die Pars intermedia erwähnt habe, stehen in primitiven Befunden bei der Katze die Intermedio-auriculo-labialis-Platte und der Auricularis ant. superior noch in enger Beziehung zueinander. Beim Hund ist

dieser Zusammenhang vollständig verloren gegangen; möglicherweise deuten aber diese wenigen nach unten abweichenden Fasern des Auricularis ant. superior noch auf den einstigen Zusammenhang hin. Nach diesem einzigen Befunde ist aber eine Entscheidung unmöglich. Ebensogut könnten die betreffenden Muskelfasern sekundär vom Auricularis ant. sup. aberrierte Fasern darstellen. Ein weiteres Varietätenmaterial könnte vielleicht darüber Aufschluß bringen.

Hund G, Fig. 24. Hier ist die Durchtrennung des orbito-auriculären Muskelabschnittes an der vordern Kante des Schildchens noch weiter vorgeschritten als bei Hund B. Es besteht also beim Hund sichtlich die Entwicklungstendenz, den Auricularis ant. superior vom Frontalis abzutrennen. Eine völlige Durchtrennung, wie sie bei andern Säugern vorkommt, habe ich bei keinem der untersuchten Hunde angetroffen.

M. auricularis anterior inferior.

M. adductor auris inferior.

Hund A, Fig. 25 und 26. Ich habe bereits bei der Beschreibung der Pars intermedia erwähnt, daß sich bei diesem Hund zwei Muskelfasern des Auricularis ant. inferior mit den Fasern der Intermedio-auriculo-labialis-Platte verbinden. Wahrscheinlich handelt es sich hier um eine sekundäre Verbindung.

Im übrigen verhält sich der Auricularis ant. inferior folgendermaßen: Er entspringt als ziemlich breites Muskelband aus der Sehnenplatte, die ihn mit dem Frontalis verbindet. Von dort verläuft er zum Ohre und heftet sich am untern Teil des Tragus (Posteron 4) an. Ursprünglich mußte er mit dem Frontalis in muskulösem Zusammenhang gestanden haben. Beide bildeten zusammen einen M. orbito-auricularis. Der mittlere Abschnitt wurde in der Folge zur erwähnten Sehnenplatte reduziert. Am Verlauf der Sehnenfasern sieht man noch deutlich die direkte Fortsetzung von den Muskelfasern des Frontalis in die Muskelfasern des Auricularis ant. inferior. Es unterliegt keinem Zweifel, daß die Reduktion des Muskelabschnittes zur Sehnenplatte auf den Druck der Intermedio-auriculo-labialis-Platte zurückzuführen ist. Im vordern Teil, wo die Intermedio-auriculo-labialis-Platte geschlossen und kräftig ist, fällt die Grenzlinie zwischen dem Frontalis und der Sehnenplatte genau zusammen mit dem aufliegenden vordern Rande der Intermedio-auriculo-labialis-Platte, resp. mit dem obern Rande des M. auriculo-labialis (vgl. Fig. 26).

Im hintern Teil, wo die Intermedio-auriculo-labialis-Platte vor-

wiegend aus lockern, leichter aufliegenden Bündeln besteht, reicht der Auricularis ant. inferior noch eine Strecke weit unter die Muskelplatte. Hier hat also die Intermedio-auriculo-labialis-Platte infolge des geringern Druckes keine so scharfe Abtrennung bewirkt, wie im vordern Teil.

Ventral vom Auricularis ant. inferior liegen noch einige zarte und blasse Muskelfasern, die diffus ausstrahlen. Nach andern Befunden (vgl. Fig. 22, 24) zu urteilen, stellen sie Abspaltungen vom Auricularis ant. inferior dar. Die Veterinäranatomen würden sie wohl als Reste eines M. auricularis ant. externus ansprechen.

Hund B, Fig. 23 und 27. Auch hier ist in die Augen springend, wie die Grenzlinie zwischen Frontalis und der Sehnenplatte genau mit dem obern Rande des Auriculo-labialis zusammenfällt, während im hintern Teil, wo die Intermedio-auriculo-labialis-Platte aus lockern Elementen besteht und deshalb einen weniger starken Druck auf die Unterlage ausübte, der Auricularis ant. inferior noch eine Strecke weit unter die Muskelplatte reicht.

Ventral vom Auricularis ant. inferior liegen zwei zarte Muskelfasern (Fig. 27). Sie entsprechen den wenigen aberranten Fasern, die ich bei Hund A beschrieben habe. Die Reduktion ist aber hier noch weiter vorgeschritten, indem die Fasern ihren Ursprung an der Ohrmuschel verloren haben und dem M. temporalis lose auflagern.

Von den Veterinäranatomen werden unter den Mm. auriculares anteriores sive Adductores auris noch zwei weitere Muskeln aufgeführt, nämlich ein M. adductor medius und ein M. adductor externus.

Adductor auris medius nennen sie einen Teil des Muskels, den ich in dieser Arbeit mit Scutulo-auricularis med. bezeichnet habe. Er gehört aber, wie ich nachgewiesen habe, nicht zu diesen vordern Ohrmuskeln, sondern ist ein Bestandteil der retroauriculären Muskulatur. Er leitet sich also nicht vom Sphincter colli profundus ab, sondern vom Platysma.

Über den Adductor auris externus sind die Veterinäranatomen nicht einig. Die einen sagen, er fehle oder sei mit dem Adductor inferior verschmolzen; die andern vertreten die Ansicht, der hier von mir als Auric. ant. inf. aufgeführte Muskel entspreche dem Adductor auris externus, während der Adductor inferior fehle. Die Sache verhält sich nach meiner Ansicht ganz einfach so, daß bei Ungulaten neben dem Auric. ant. inferior noch ein Auric. ant. externus vorhanden ist, während bei den Carnivoren statt der beiden nur

ein Muskel ausgebildet ist, den ich hier als M. auricularis ant. inferior aufführe. Er entspricht dem Material von Auric. ant. inf. und Auric. ant. ext. der Ungulaten, ist aber nicht etwa aus der Verschmelzung dieser beiden Muskeln hervorgegangen.

Musculi auriculares proprii auf der Vorderseite der Ohrmuschel:

M. trago-helicinus,
M. trago-tubo-helicinus,
M. concho-helicinus.

(Fig. 35; 30*a*, *b*, *c*; 31*a*, *b*; 16*a*, *b*, *c*.)

Diese drei kleinen vordern Ohrmuskeln stehen beim Hunde untereinander in genetischem Zusammenhang. In einem primitiven

Fig. 29.

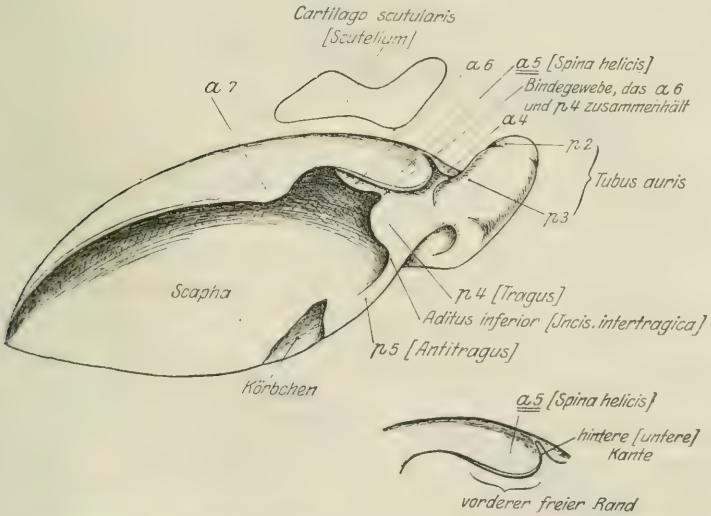

Hund A. Ohrmuschel und Cartilago scutularis. *a1—a7* sind die von BOAS eingeführten Bezeichnungen für die einzelnen Vorsprünge am Vorderrand (Anteronrand) der Ohrmuschel, *p2—p5* diejenigen des Hinterrandes (Posteronrand). Daneben sind in Klammern die gebräuchlichen anatomischen Namen angegeben.

Befunde (Fig. 30*a*) bilden sie ein einheitliches Muskelplättchen, das an der Außenfläche des Tragus, am Tubus auris und an der Concha entspringt und, den Spaltraum zwischen Vorder- und Hinterrand der Ohrmuschel (vgl. Fig. 29) überbrückend, zur Spina helicis zieht, um dort, zum Teil am freien Rande, zum Teil an der Innenfläche zu inserieren. Nach dem Ursprung an den verschiedenen Teilen der Ohrmuschel kann man am Muskelplättchen drei Portionen unter-

Fig. 30a—c.

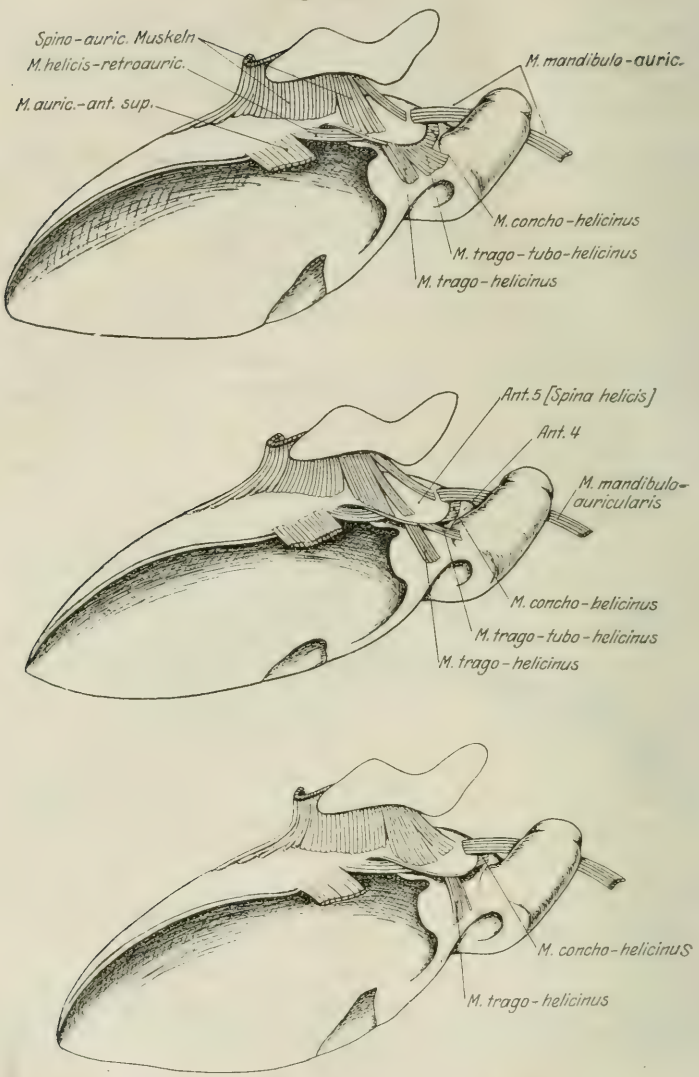

Die drei vorderen Mm. auriculares proprii: M. trago-helicinus, M. trago-tubo-helicinus und M. concho-helicinus von der Außenseite gesehen. (Der M. mandibulo-auricularis ist unter die Muschelröhre geschoben dargestellt; in seiner natürlichen Lage verläuft er über der Muschelröhre, vgl. Fig. 17 u. 18.)

a) Hund C. Die drei kleinen Ohrmuskeln bilden eine einheitliche Muskelplatte. — b) Hund B. Ausbildung von drei gesonderten Muskelindividuen. — c) Hund A. Der M. trago-tubo-helicinus ist vollständig verschwunden. Dadurch ist eine Lücke zwischen den zwei noch bestehenden Muskeln entstanden.

scheiden. Sie bilden bei andern untersuchten Hunden gesonderte kleine Muskelindividuen (Fig. 30*b*). In einem progressiven Falle

waren sie durch vollständige Rückbildung des mittleren auf zwei reduziert (Fig. 30*c*).

Diese drei Befunde (Fig. 30*a—c*) führen eine natürliche Entwicklungsreihe vor Augen.

Während durch den primitiven Befund von Hund C (Fig. 30*a*) und durch die sonstigen häufigen Zusammenhänge der drei einzelnen Muskelchen ihre genetische Zusammengehörigkeit offensichtlich ist, machte die Ableitung der Muskelgruppe als Ganzes Schwierigkeiten; denn bei allen untersuchten Hunden war sie von den übrigen Gesichtsmuskeln vollständig isoliert. Anfänglich vermutete ich, sie möchte von der retroauriculären Muskulatur auf die Vorderseite der Ohrmuschel abgelagert worden sein; dann aber zeigte mir der Innervationsbefund, daß sie eine Abspaltung des praeauriculären Muskelgebietes sein müsse. Bei der Katze fand ich später diese drei Muskelchen in direktem Zusammenhang mit dem Auricularis ant. inferior. Es kann somit über ihre Zugehörigkeit zum orbito-fronto-auriculären Muskelgebiet kein Zweifel mehr bestehen.

M. trago-helicinus.

Gurlt homologisiert den Muskel fälschlich mit dem M. helicis minor des Menschen; die übrigen Veterinäranatomen nennen ihn M. antitragicus. Die unpassende Bezeichnung »antitragus« beruht auf der Verwechslung des Tragus mit dem Antitragus. Zum wirklichen Antitragus hat der Muskel gar keine Beziehung. Ebenso ist die Vergleichung des Muskels mit dem M. antitragicus des Menschen falsch.

Boas und Paulli nennen ihn M. fissuralis und homologisieren ihn mit dem M. tragicus des Menschen. Auch dieser Vergleich ist nicht zutreffend. Der Trago-helicinus, wie auch die beiden andern vordern Mm. auriculares proprii des Hundes, besitzen keine ihnen direkt entsprechenden Muskeln beim Menschen. Wie die Untersuchungen von Ruge lehren, hat bei gewissen Primaten der M. antitragicus, welcher der retroauriculären Muskulatur entstammt, auch auf den Tragus übergegriffen, wodurch ein einheitlicher M. antitrago-tragicus zustande kam. Bei andern Primaten hat ein vom Depressor helicis aberrierter Muskelabschnitt zum Tragus Beziehung gewonnen und sich den Bündeln des M. antitrago-tragicus beigesellt. Diese Abspaltung des Depressor helicis kann für sich allein den M. tragicus bilden. Wir haben in diesem Falle dann zwei aus ganz verschiedenen Gebieten stammende selbständige Muskeln, einen M. antitragicus

und einen M. tragicus. Wahrscheinlich verhält es sich auch beim Menschen so.

Der M. trago-helicinus des Hundes stimmt zwar mit dem M. tragicus des Menschen darin überein, daß auch er aus dem praeauriculären Muskelgebiet stammt. Er hat sich jedoch aus einem andern Abschnitt dieses Muskelgebietes entwickelt: Eine tiefe, vom Auricularis ant. inferior abgespaltene Schicht hat an der Muschelröhre und am Tragus Anheftung gewonnen und durch Aberration von dort aus die Spina helicis erreicht. (Primitiver Befund bei der Katze.) Ein Teil dieses Muskelabschnittes bildet nun, wie oben erwähnt, den M. trago-helicinus.

Dieses Beispiel lehrt wieder, wie schwierig es ist, die kleinen, auf die Ohrmuschel abgelagerten, selbständigen Muskeln innerhalb verschiedener Säugerabteilungen zu homologisieren. Es genügt nicht, bloß Lage, Ursprung und Insertion der Muskelchen zu berücksichtigen; vielmehr hat man auch sorgfältig zu untersuchen, von welchem Muskelgebiete sie sich herleiten und auf welche Weise sie sich gebildet haben. Vorerst wird es notwendig sein, innerhalb der einzelnen Säugergruppen die Verhältnisse klar zu legen. Erst nachher wird eine durchgehende Vergleichung der Mm. auriculares proprii unter den verschiedenen Säugerabteilungen erfolgreich sein.

Der M. trago-helicinus des Hundes (Fig. 30*a—c*, 31*a*, *b*, 35) ist ein kleiner, kurzer Muskel, der an der Außenfläche des Tragus entspringt und von dort zur Spina helicis hinaufzieht, um an ihrem vordern, freien Rande und an ihrer Innenfläche nahe dem freien Rande zu inserieren. Wie Fig. 23 zeigt, wird er zum größten Teil vom Auricularis ant. inf. bedeckt. Ich war deshalb genötigt, ihn in besondern Abbildungen mit der Ohrmuschel darzustellen (Fig. 30*a—c*). Dadurch kam auch seine Beziehung zu den beiden andern Mm. auriculares proprii deutlich zur Anschauung.

M. trago-tubo-helicinus.

Tragicus medialis sive minor, Trago-anterus, Boas und Paulli.

(Fig. 30*a*, *b*; 31*a*; 35.)

Im Befund von Fig. 30*a* und 16*c* entspringt er an der Außenfläche des Tragus und am Tubus auris (am Ant. 3), im Befund von Fig. 30*b* und 16*a* nur vom Tubus auris (am Ant. 3) und zieht in allen Fällen hinauf zur Spina helicis (Ant. 5), wo er, unmittelbar anschließend an den M. trago-helicinus, am vordern, freien Rande der Spina inseriert.

Schon bei Hund B, Fig. 30*b* ist der Muskel rudimentär; bei Hund A, Fig. 30*c* ist er völlig verschwunden. Es entstand dadurch eine Lücke zwischen den beiden bleibenden Muskelchen, dem Trago-helicinus und dem Concho-helicinus.

M. concho-helicinus.

Concho-antilobien-interne (Straus-Dürckheim).

(Fig. 30*a—c*; 31*a*, *b*.)

Fig. 29 und 5*b* können zum bessern Verständnis der etwas komplizierten Lageverhältnisse des Muskels dienen. In diesen Figuren ist sichtbar, wie zwischen der hintern (untern) Kante der Spina helicis (Ant. 5) einerseits und dem Ant. 4 und dem unmittelbar über diesem liegenden Teil der Concha anderseits eine Spalte besteht. Diese wird durch den M. concho-helicinus überbrückt (vgl. Fig. 30*c*). Von der Concha, unmittelbar über dem Ant. 4 und zum Teil noch vom Ant. 4 selbst zieht dieser Muskel hinüber zur Spina helicis, an deren konkaver (innerer) Fläche er inseriert. In Fig. 30*a—c* ist nur ein kleiner Teil des Muskels sichtbar, und zwar von der Außenseite her. Der Hauptabschnitt liegt aber auf der Innenfläche der Spina helicis, was in Fig. 31*a*, *b* zur Anschauung kommt. In dieser Darstellung sind die Muskelchen in der Mitte durchschnitten, und mittels eines Hakens sind Vorder- und Hinterrand der Ohrmuschel auseinander gezogen, so daß die Spina helicis von ihrer konkaven (inneren) Fläche sichtbar wird. An ihr sieht man den M. concho-helicinus in seiner ganzen Ausdehnung.

Fig. 31*a* zeigt zugleich den engen Zusammenhang zwischen Concho-helicinus und Trago-tubo-helicinus, und den Anschluß von diesem an den Trago-helicinus. Bei Hund A, Fig. 30*c* und 31*b*, wo der M. trago-tubo-helicinus vollständig verschwunden ist, besteht eine Lücke zwischen Trago-helicinus und Concho-helicinus.

M. interscutularis.

Intermedius scutulorum.

Hund B, Fig. 23 und 28. Der Interscutularis ist bei allen untersuchten Exemplaren eine dünne geschlossene Muskelplatte, die von der ganzen Länge der dorsalen Kante des Schildchens entspringt und zur dorsalen Kante des andern Schildchens hinüberzieht. Er stellt also ein unpaares Gebilde dar, das aber, wie alle unpaaren, in der Mediane gelegenen Muskelgebilde, durch Verschmelzung von zwei bilateral-symmetrischen Muskeln entstanden ist. In der dorsalen

Medianlinie ist keine Spur der stattgehabten Verschmelzung mehr zu finden.

Vorn schließt der M. interscutularis unmittelbar an die aus lockern Fasern bestehende frontale Portion des M. frontalis an. Beide bilden

Fig. 31a, b.

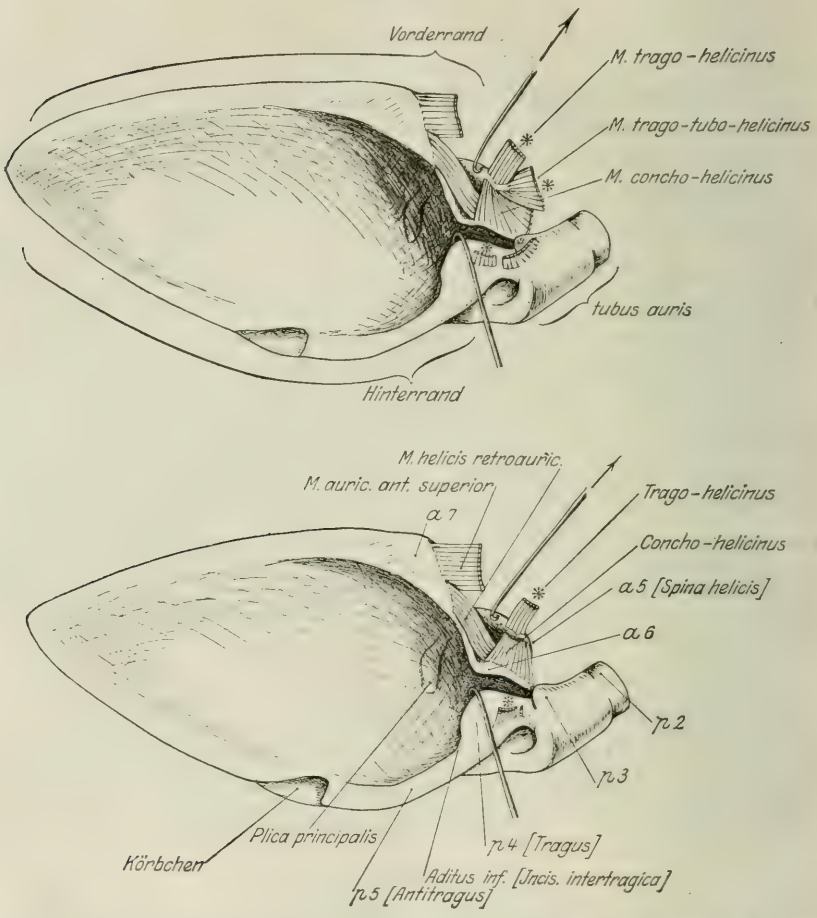

Die drei vorderen Mm. auriculares proprii: M. trago-helicinus, M. trago-tubo-helicinus, M. concho-helicinus von der Innenseite gesehen. Die drei Ohrmuskeln sind in der Mitte durchschnitten. Mittels eines Hakens ist die Spina helicis (Ant. 5) aufgeklappt, so daß sie von ihrer konkaven (inneren) Fläche sichtbar wird. An dieser sieht man den M. concho-helicinus in seiner ganzen Ausdehnung.

a) Hund C. — b) Hund A. Der M. trago-tubo-helicinus ist hier vollständig verschwunden. Dadurch entstand eine Lücke zwischen M. trago-helicinus und M. concho-helicinus (vgl. Fig. 30c).

zusammen eine kontinuierliche Muskellage (vgl. Fig. 28). Ich habe bei dieser Darstellung aus dem Interscutularis ein Fenster heraus-

geschnitten, um die Beziehung des Muskels zur Pars occipitalis und P. cervico-interscutularis des M. cervico-auriculo-occipitalis zu zeigen. Die Pars occipitalis (M. occipitalis) schiebt sich unter dem M. interscutularis ziemlich weit nach vorn und geht dann unmittelbar in die Galea aponeurotica über. Die Pars cervico-interscutularis reicht nur eine kleine Strecke weit unter den M. interscutularis und ist dort mit dessen hinterem Rande fest verlötet. Nur vereinzelte Fasern ziehen noch weiter nach vorn und schließen sich den Fasern der P. occipitalis an.

Früher schon habe ich erwähnt, daß der M. interscutularis dadurch zustande gekommen sein muß, daß sich von der Pars intermedia eine tiefe Schicht abgespalten hat, die sich unter dem Scutellum durch bis zur dorsalen Medianlinie vorgeschoben hat, dort mit dem entsprechenden Muskelabschnitt der andern Seite zusammengetreten und mit ihm verschmolzen ist. Auf der Unterseite des Schildchens wurden in der Folge die zwischen Pars intermedia und dem Interscutularis vermittelnden Muskelbündel unterbrochen und gingen beim Hunde schließlich verloren. Die Intermedio-auriculo-labialis-Platte setzt nun an der ventralen Kante des Schildchens an, während der M. interscutularis von der dorsalen Kante desselben entspringt. Beim Befund von Fig. 15*b* ist noch eine leise Andeutung des frühern Zusammenhanges zwischen Pars intermedia und M. interscutularis darin vorhanden, daß sich die Intermedio-auriculo-labialis-Platte nicht nur am ventralen Rande des Schildchens festheftet, sondern noch eine kurze Strecke weit auf dessen untere Fläche ausdehnt. Sie erreicht aber die dorsale Kante des Schildchens nicht mehr.

Hund G, Fig. 24 zeigt insofern eine kleine Abweichung vom eben beschriebenen, normalen Verhalten, als sich einige Muskelfasern des M. interscutularis von der Insertionsstelle am Scutellum abgelöst und über den obern Rand des Auricularis ant. sup. geschoben haben. Das ist eine sekundäre Bildung.

M. subscutulo-auricularis.

Rotator profundus, Scutulo-auricularis, Scutulo-auricularis internus.

Da dieser Muskel unter dem Scutellum und der Ohrmuschel liegt, gelangt er in der Seitenansicht des Kopfes nicht zur Darstellung. Er kommt aber zur Anschauung, wenn man das Ohr abschneidet und mitsamt dem vorgelagerten Scutellum umwendet, wie dies in der Fig. 15*a*, *b*, *c* dargestellt ist.

Der Subscutulo-auricularis nimmt seinen Ursprung an der untern, dem Schädel zugekehrten Fläche der Cartilago scutularis, zieht als ziemlich breites, beidseitig scharf begrenztes Muskelband zur konvexen Fläche der Ohrmuschel und heftet sich dort am Muschelgrund an. Er liegt also in seinem distalen Abschnitt zwischen dem Muschelgesäß und dem M. temporalis.

Der Subscutulo-auricularis ist ein Derivat des Frontalis. Beim Hund deutet nur noch die Faserrichtung auf diesen ursprünglichen Zusammenhang hin (Fig. 15*a*), während sich bei der Katze noch ausgedehnte muskulöse Verbindungen zwischen beiden Muskeln vorfinden.

In Fig. 15*b* gelangen nur noch Ursprungs- und Insertionsabschnitt des Subscutulo-auricularis zur Darstellung. Ich habe das Mittelstück herausgeschnitten, um die Lagebeziehung des Muskels zu den übrigen Muskeln und zur Concha auris darzustellen.

M. superciliaris.

Corrugator supercilii, Corrug. supercilii medialis.

(Fig. 23, 25, 26, 27, 28.)

Der Superciliaris ist ein kleiner, aber kräftig entwickelter, ganz selbständiger Muskel, der etwa in der Mitte des Os frontale aus der Galea aponeurotica entspringt, von dort aus schräg nach unten und vorn zieht und im obern Augenlid, etwa in der Mitte oder näher dem medialen Augenwinkel inseriert. Im Insertionsabschnitt sind die Augenbrauen eingelagert. Der Muskel wirkt somit als Levator supercilii.

Im obern Teil des Superciliaris gehen die Muskelränder direkt in eine feine Sehnenplatte über, die den Muskel mit dem M. frontalis und dem M. levator labii sup. et nasi verbindet. Dadurch verrät er noch den ursprünglichen Zusammenhang mit diesen beiden Muskeln. Wie bereits erwähnt, bildeten Frontalis, oberer Abschnitt des Orbicularis oculi, Superciliaris und Levator labii sup. et nasi einen einheitlichen Muskelzug, der am Ohre seinen Anfang nahm, über das Auge hinweg zog und bis zur Schnauze reichte. Der Superciliaris des Hundes hat sich aus diesem Verbande losgelöst, hat seine Insertion nach und nach mehr nach hinten verlegt und bildet nun mit den ursprünglich parallel zu ihm verlaufenden Bündeln des obern Orbicularis oculi-Abschnittes einen spitzen Winkel (Fig. 23). Beim Befund von Fig. 25 verläuft der Superciliaris sogar beinahe senkrecht zu den Fasern des Orbicularis oculi.

M. retractor anguli lateralis (oculi).

M. corrugator supercilii lateralis, M. horizontalis (Boas und Paulli.)

(Fig. 23, 27.)

Er ist ein kleiner platter Muskel, der auf der Fascie des M. temporalis, nahe dem Ligamentum orbitale entspringt (Fig. 27), von dort horizontal zum Angulus lateralis oculi zieht und auf dem M. orbicularis oculi inseriert (Fig. 23).

Der Retractor anguli lateralis ist durch Abspaltung vom untern Teil des Frontalis entstanden. Bei der Katze findet er sich mit ihm noch in muskulösem Zusammenhang. Er reicht zurück bis zur Sehnenplatte, die den Frontalis mit dem Auricularis ant. inf. verbindet. Beim Hunde hat er sich auf den M. temporalis abgelagert und hernach vollständig vom Mutterboden losgelöst. Dabei ist er in seiner Längsausdehnung bedeutend reduziert worden. Diese progressive Ausbildung des Retractor anguli lateralis beim Hund bedeutet eine funktionelle Vervollkommnung. Durch den neu gewonnenen festen Ursprung auf dem Temporalis wurde der Muskel instand gesetzt, viel kräftiger auf den lateralen Augenwinkel einzuwirken.

Hund G, Fig. 24 zeigt einen primitiveren Befund, wo der Retractor anguli lateralis auf seine ursprünglich größere Ausdehnung nach hinten und einstige Beziehung zum M. frontalis hinweist. Einige Muskelfasern reichen fast bis zum obern Rande des Auriculo-labialis zurück. Sie haben sich nicht auf dem M. temporalis festgesetzt, wie die Hauptmasse der Bündel, sondern lagern ihm nur lose auf. Ich habe die gleiche Varietät auch bei andern Exemplaren vorgefunden (vgl. z. B. Fig. 34).

Boas und Paulli[1] sind über die Ableitung des Retractor anguli lateralis (M. horizontalis) nicht im klaren. »As to the homology of this muscle we waver« drücken sie sich aus. Zuerst glaubten sie, er könnte ein abgesprengtes Stück der »Scutularis-Gruppe« (orbito-fronto-auriculäre Muskulatur) sein. Sie ließen aber diese Annahme wieder fallen, da die Lage des M. horizontalis über dem Orbicularis oculi dagegen spreche. Wenn der Muskel wirklich eine Abspaltung des »Scutularis« (Frontalis mihi) wäre, so müßte er, nach der Ansicht der beiden Autoren, mit ihm zusammen unter dem Orbicularis oculi liegen.

[1] Boas und Paulli. The Elephant's Head, First part: The fascial muscles and the proboscis, Jena 1908; Seite 10.

Die primitiven Befunde bei der Katze lösen jedoch jeden Zweifel. Danach ist der Retractor anguli lateralis sicher eine Abspaltung des auriculo-orbito-nasalen Muskelzuges. Er steht in engster Beziehung zum Frontalis. Sekundär hat er sich an seiner Insertion über den Orbicularis oculi geschoben. Ohne die Erwerbung dieser oberflächlichen Insertion wäre er niemals imstande gewesen, als Retractor des lateralen Augenwinkels zu wirken. Die Lage des Muskels über dem Orbicularis oculi läßt sich also aus seiner Funktion verstehen. Für die genetische Ableitung des Muskels bietet sie deshalb keine Schwierigkeiten.

Orbicularis oculi und Levator labii sup. et nasi.

a) M. orbicularis oculi.

Orbicularis palpebrarum.

Ich habe im allgemeinen Abschnitt über die Pars intermedia und ihre Derivate die Ansicht ausgesprochen, daß der Orbicularis oculi seine Entstehung der Vereinigung von einem dorsalen Teil (Orbicularis-Abschnitt des obern Augenlides) mit einem ventralen Teil (Orbicularis-Abschnitt des untern Augenlides) verdanke.

Hund A, Fig. 25. Der Hauptteil des Orbicularis oculi, und zwar die innern, also der Lidspalte am nächsten gelegenen Bündel, nehmen ihren Ursprung am Ligamentum palpebrale mediale und ziehen von dort kreisförmig um die Lidspalte herum bis wieder zum Lig. palpebrale mediale, wo sie inserieren. Im obern Augenlid schließt der Levator labii sup. et nasi unmittelbar an den Orbicularis oculi an. Der Zusammenhang ist ein genetischer.

Eine Anzahl Fasern des untern Augenlides, die zum Teil am Lig. palpebrale mediale entspringen, strahlen am Angulus lateralis oculi fächerförmig nach hinten aus und liegen dort dem M. frontalis auf. Einige dieser Fasern biegen mehr und mehr nach oben um und vermitteln dadurch den Übergang zum sphincterförmig ausgebildeten Abschnitt des Orbicularis oculi. Neben diesen Muskelbündeln finden sich im untern Augenlid eine Anzahl zarte Fasern, die ebenfalls vom Lig. palpebrale mediale ihren Ursprung nehmen. Die hintersten derselben verlaufen eine Strecke weit in der Richtung der orbiculären Fasern; die daran nach vorn anschließenden weichen strahlenförmig nach unten ab und nehmen allmählich den Verlauf der Naso-labialis-Fasern an. Sie liegen auf dem kaudalen Abschnitt des Naso-labialis auf. Dadurch erscheint der letztere als tiefere Lage. Eine

scharfe Grenze zwischen ihm und dem vordern Abschnitt des Naso-labialis besteht aber nicht. Gleichwohl wird von den Veterinär-anatomen der kaudale Abschnitt als selbständiger Muskel aufgeführt. Einige nennen ihn M. lacrimalis; andere führen ihn, zusammen mit der Pars palpebralis des Sph. colli profundus als M. malaris auf und setzen ihn dem Zygomaticus minor, also dem Caput zygomaticum des Qudratus labii sup. beim Menschen gleich. Diese Vergleichung ist nicht zutreffend.

Einige Autoren bezeichnen bloß die Pars palpebralis des Sph. colli prof. mit M. malaris und homologisieren sie fälschlich mit dem Zygomaticus minor. Diese Auffassung vertritt auch Gurlt; dagegen bezeichnet er den kaudalen Abschnitt des Levator labii sup. et nasi mit Levator labii sup. proprius und vergleicht ihn mit dem gleichnamigen Muskel des Menschen, also mit dem Caput infraorbitale des Quadratus labii superioris. Beide Muskeln haben zwar in bezug auf Lage und Verlauf eine gewisse Ähnlichkeit; doch ist eine Homologie vollständig ausgeschlossen. Der Levator labii sup. proprius (Caput infraorbitale) des Menschen entspricht vielmehr dem Maxillo-naso-labialis des Hundes. Ruge hat gezeigt, wie dieser Muskel, der bei den Prosimiern noch längs verläuft, innerhalb der Primatenreihe mit seinem Ursprung am Oberkiefer mehr und mehr aufwärts rückt und dadurch immer steilere Verlaufsrichtung gewinnt. Erst bei den höchsten Primaten hat er den steilen Verlauf erreicht und verbindet sich bei den Anthropoiden und beim Menschen mit dem Levator labii sup. et nasi und dem Zygomaticus minor zum Quadratus labii superioris. Dieses Beispiel mag zeigen, daß man nicht ohne weiteres die Muskelbefunde bei den Haussäugetieren mit den hochspezialisierten Einrichtungen des Menschen vergleichen kann, ohne die Befunde der Prosimier und Primaten zu Rate zu ziehen. Unterläßt man das, so läuft man Gefahr, die gröbsten Fehler zu begehen.

Hund B, Fig. 23. Der Orbicularis oculi weicht bei diesem Hund nur darin vom Verhalten des Hundes A ab, daß eine Muskelpartie des obern Augenlides über das Ligamentum palpebrale mediale hinweg zum untern Augenlid verläuft, ohne sich am Ligament anzuheften. Die Fasern dieser Muskelpartie nehmen nach und nach den Verlauf der Naso-labialis-Fasern an. Vorn schließt der Naso-labialis unmittelbar an sie an. Dieses Verhalten drückt wieder den deutlichen primitiven Zusammenhang zwischen dem Orbicularis oculi-Abschnitt des obern Augenlides und dem Levator labii sup. et nasi aus.

Unter der eben genannten oberflächlichen Orbicularis-Portion liegen die Muskelbündel, welche am Ligamentum palpebrale mediale festgesetzt sind. Diese feste Anheftung macht den Orbicularis oculi viel wirkungsfähiger.

Beim Hund B haben also nur die tiefen Fasern diese Anheftung erreicht, während beim Hund A alle Orbicularis-Fasern sich am Ligament festgesetzt haben.

Hund G, Fig. 24. Auch hier zieht eine oberflächliche Muskelportion des Orbicularis oculi über das Ligamentum palpebrale mediale hinweg, ohne sich an ihm festzuheften.

b) M. levator labii superioris et nasi sive M. naso-labialis.

Levator labii sup. alaeque nasi.

Der Levator labii sup. et nasi ist, wie früher erwähnt, der distale Teil des Muskelzuges, der vom Ohre aus über das Auge hinweg zur Schnauze reichte. Auch die Innervation durch einen Facialis-Ast, der über der Orbita nach vorn verläuft, zeigt deutlich, daß wir es hier mit einem supraorbitalen Gebilde zu tun haben. Der Muskel ist deshalb nicht gleichwertig dem Caput angulare des Quadratus labii sup. beim Menschen, sondern entspricht dem kleinen M. procerus nasi.

Auch bei den Prosimiern ist der größte Teil des Naso-labialis ein supraorbitaler Muskel. Bei Avahis und Lepilemur[1] verläuft ein einheitlicher Muskelzug vom Ohre über die Orbita bis zur Nasen- und Lippengegend und bildet dort den Levator labii. Die dem Angulus medialis oculi zunächst liegenden Fasern hingegen sind wahrscheinlich Abspaltungen vom untern Teil des Orbicularis oculi, die sich dem primitiven, supraorbitalen Levator labii beigesellt haben und so mit ihm zusammen einen einheitlichen Muskel bilden. Bei den Primaten ist der primitive, also supraorbitale Levator labii größtenteils durch einen sekundären, vom untern Teil des Orbicularis oculi, also infraorbitalen Levator labii et nasi ersetzt worden. Dieser hat sich bei den Anthropomorphen mit dem Zygomaticus minor und dem Levator labii sup. proprius zum Quadratus labii superioris vereinigt. Er bildet dessen Caput angulare. Bis zu den höchsten Primaten hinauf haben sich aber auch Abschnitte des primitiven, supraorbitalen Naso-labialis erhalten. Ein letzter

[1] G. Ruge. Über die Gesichtsmuskulatur der Halbaffen, Morphol. Jahrbuch. Bd. XI, 1885. Fig. 4 und 6.

Rest desselben ist der M. procerus nasi des Menschen[1]. Dieser auf dem schmalen Nasenrücken verlaufende kleine Muskel ist also das Homologon des großen, kräftigen M. levator labii sup. et nasi des Hundes.

Hund B, Fig. 23, 28. Der M. levator labii et nasi entspringt beim Hunde aus der Galea aponeurotica in der Gegend des Stirnbeines, ferner am Os maxillare und am Ligamentum palpebrale mediale und zieht, ventralwärts an Breitenausdehnung gewinnend, zur Oberlippe und Nase. Er bedeckt als breite und kräftige, geschlossene Muskelplatte die ganze Seitenfläche der Maxilla. Distal schiebt er sich unter den Orbicularis oris. Der hinterste Abschnitt inseriert zwischen Orbicularis oris und Buccinator (Fig. 26, 35). Der nach vorn anschließende, kräftigste Teil des Muskels dringt dorsal vom obern Rande des Orbicularis oris in die Tiefe und schiebt sich dort zwischen die beiden Portionen des M. maxillo-naso-labialis ein (Fig. 26, 37). Ventralwärts schieben sich Muskelfasern unter der Pars labialis des Maxillo-naso-labialis bis in die Nähe des Lippenrandes vor und inserieren dort (Fig. 37).

Im vordern Abschnitt des Levator labii et nasi dringen die Muskelbündel zwischen den diffus ausstrahlenden Sehnenfasern der Pars nasalis des Maxillo-naso-labialis direkt in die Tiefe (Fig. 37). Dadurch wird der vorderste Abschnitt des Naso-labialis in verschiedene plattenförmige Portionen geschichtet, was Boas und Paulli (1908) bewog, ihn als selbständigen »M. nasalis« aufzuführen. Diese Abscheidung ist gewiß nicht gerechtfertigt. Vor allem aber darf dieser »Nasalis« des Hundes nicht verwechselt werden mit dem wirklichen M. nasalis anderer Säuger, wie der Primaten, der Ungulaten, der Proboscidier usw.; denn jener Muskel leitet sich von der Pars oris des Sph. colli profundus ab und nicht vom M. naso-labialis.

3. Pars palpebralis.

M. depressor palpebrae inf., M. lacrimalis der Veterinäranatomen, M. malaris (Ellenberger und Baum).

(Fig. 22, 23, 26).

Die Pars palpebralis zieht von der ventralen Medianlinie dorsalwärts, läuft über den Auriculo-labialis hinweg und gelangt bis dicht unter die Lidspalte, wo sie auf dem Orbicularis oculi auflagert.

[1] Huber, E. Über die Morphologie des M. procerus nasi des Menschen. Anat. Anz. 1918, Bd. 51, S. 302—308.

Nach hinten ist sie gegen die Pars intermedia im allgemeinen deutlich abgegrenzt; nach vorn hingegen geht sie vielfach ohne scharfe Grenze in die Pars oris über. Die Vergleichung der P. palpebralis mit dem M. malaris (Zygomaticus minor) des Menschen ist nicht zutreffend.

Die Pars palpebralis hat keine Abkömmlinge geliefert.

Hund D, Fig. 22. Hier ist im vordern Teil der Pars palpebralis in der Mitte der Wange eine Durchtrennung angebahnt; der Hauptteil der Fasern aber ist durchgängig. Das kräftige, ziemlich breite Muskelband ist imstande, als Depressor palpebrae inferioris zu funktionieren.

Hund A, Fig. 26. Hier war der obere Rand des Platysma in der Mitte der Wange fest mit der P. palpebralis verlötet, so daß ich nur mit größter Sorgfalt die beiden Schichten trennen konnte. Der ganze, ventralwärts von dieser Verlötungsstelle liegende Abschnitt der P. palpebralis ist durch das aufliegende Platysma stark reduziert worden. Es finden sich nur noch drei schmale, zarte Muskelbändchen, die durch eine feine sehnige Membran miteinander zu einer einheitlichen Platte verbunden sind. Der dorsale, nicht vom Platysma bedeckte Teil ist als kräftiges, muskulöses Band erhalten geblieben. Vor ihm liegt noch ein kleines Muskelbändchen, das den Übergang zur P. oris vermittelt. Ich rechne es ebenfalls der P. palpebralis zu, weil es mit ihr übereinstimmende Faserrichtung hat.

Hund G, Fig. 24. Hier ist in der Mitte der P. palpebralis eine teilweise Durchtrennung erfolgt. Die dadurch selbständig gewordenen Muskelbündel haben sich über den obern Rand des Platysma geschoben und lagern diesem auf einer kleinen Strecke auf. Der übrige Muskelabschnitt zieht, wie bei den andern Befunden, unter dem Platysma zur ventralen Medianlinie. Nach vorn geht die P. palpebralis unmittelbar in die P. oris über.

4. Pars oris und ihre Derivate.

Pars oris (M. orbicularis oris),
M. buccinatorius,
M. mentalis,
M. maxillo-naso-labialis.

Von der ursprünglich einfachen, einschichtigen Pars oris des Sph. colli profundus muß sich eine tiefere Muskellage abgespalten haben, die sich in der Folge durch weitgehende Differenzierung zum

M. buccinatorius umgestaltet hat. Durch Aberration von Muskelfasern des an der Mandibula entspringenden Buccinator-Abschnittes kam der M. mentalis zustande. In den meisten Befunden hat er den engen Zusammenhang mit dem Buccinator bewahrt. In der Oberlippe ist aus einem Abschnitt der Pars oris der M. maxillo-naso-labialis hervorgegangen. Er hat in der Tiefe, am Os maxillare feste Anheftung gewonnen und hat sich dann von den übrigen Derivaten der Pars oris vollständig abgetrennt.

Pars oris (M. orbicularis oris).

Sie schließt unmittelbar an die Pars palpebralis an. Während die Muskelbündel der P. palpebralis noch transversale Verlaufsrichtung haben, biegen die oralwärts anschließenden Fasern oben und unten mehr und mehr nach vorn um und umgeben schließlich bogenförmig die Mundspalte. Der Übergang zu diesem sphincterartigen Verlauf wird also ganz allmählich vermittelt. Es besteht deshalb meist keine scharfe Grenze zwischen der P. palpebralis und der P. oris (vgl. Fig. 23 und 24).

Hund A, Fig. 26. An das ziemlich breite Muskelband der P. palpebralis schließt ein Muskelbändchen an, das noch die gleiche Verlaufsrichtung wie die P. palpebralis hat. Dann folgen zwei Bändchen, die in ihrem obern Teil die gleiche Richtung beibehalten, unten aber leicht nach vorn umbiegen. Daran schließt die eigentliche, geschlossene Platte des Orbicularis oris an. Sie umzieht bogenförmig die Mundspalte und reicht in Ober- und Unterlippe ziemlich weit nach vorn.

Hund B, Fig. 23. Auch hier finden wir einen ganz allmählichen Übergang von der Faserrichtung der Pars palpebralis zur Faserrichtung der Pars oris. Dagegen ist in der P. oris eine weitere Differenzierung eingetreten. Ihre hintere Partie ist in der Mitte durchtrennt. Die Ursache bildete, wie früher schon erwähnt, der Druck des hier hart aufliegenden oberen Platysmarandes. Die durchtrennten Fasern weichen von der ursprünglichen Verlaufsrichtung ab, indem sie leicht kaudalwärts abbiegen. Einzelne derselben überlagern und durchkreuzen sich. Die vorderste, unmittelbar an der Mundspalte gelegene Partie des Orbicularis oris zeigt hingegen keine Spur einer solchen Durchtrennung. Sie hat den ursprünglichen sphincterartigen Verlauf beibehalten.

Von Veterinäranatomen werden als besondere Abschnitte des Orbicularis oris ein M. incisivus inferior und ein M. depressor

labii inferioris sive Quadratus labii inferioris aufgeführt. Nach Reighart und Jennings[1] sollen bei der Katze sogar zuweilen Bündel des »Quadratus labii inf.« zur andern Seite hinüberziehen und so den M. transversus menti bilden. M. incisivus inf., Quadratus labii inf. und Transversus menti sind alle drei aus der Anatomie des Menschen bekannt. Der Incisivus inf. ist eine Abspaltung des Orbicularis oris; er existiert beim Hunde nicht. Ein grober Verstoß ist es, wenn ein Abschnitt des Orbicularis oris beim Hunde als Homologon des Depressor labii inferioris sive Quadratus labii inf. des Menschen ausgegeben wird. Dieser Muskel kommt beim Hunde nicht vor; beim Menschen ist er nicht eine Abspaltung des Orbicularis oris, sondern des Platysma. Meist steht er auch mit ihm noch in muskulösem Zusammenhang.

Was den Transversus menti anbetrifft, so stellt dieser Muskel eine für den Menschen charakteristische Bildung dar, die vom M. triangularis aus ihre Entstehung genommen hat. Wie früher erwähnt, fehlt der Triangularis bei Hund und Katze.

Solchen Irrtümern begegnet man in veterinär-anatomischen Lehrbüchern nicht selten. So werden Gesichtsmuskeln, die sich beim Menschen vorfinden, die aber spezifische Bildungen der höheren Primaten darstellen, oder sogar dem Menschen allein zukommen, auch bei den Haussäugetieren nachzuweisen gesucht. Ich erinnere an die Vergleiche mit dem Triangularis sive Depressor anguli oris, Seite 10, Risorius Santorini, Seite 10, Helicis maior et minor, Seite 34, Helicis minor, Seite 67, Antitragicus, Seite 67, Zygomaticus minor, Seite 75, Levator labii sup. proprius, Seite 75, Levator labii sup. et nasi, Seite 76, M. malaris, Seite 78, M. incisivus inferior, Seite 80, M. quadratus labii inferioris, Seite 80, Transversus menti, Seite 80, Caninus, Seite 95.

Die dem Text beigefügten Abbildungen in den veterinäranatomischen Lehrbüchern mögen wohl für die gröbere Orientierung genügen: für die streng wissenschaftliche Erforschung der Facialismuskulatur sind sie hingegen nicht verwertbar. Dazu kommt, daß im Text die Ausdrucksweise vielfach undeutlich ist. Man findet z. B. für die Beschreibung von Befunden, wo zwei Muskeln nahe beisammen lagern, aber durchaus nicht in direktem Zusammenhang miteinander stehen, die Ausdrücke: Der M. . . . . »hängt zusammen mit« dem M. . . . ., oder die beiden Muskeln »verschmelzen vollständig miteinander«, oder sie »gehen direkt ineinander über«. Das ist nicht zulässig. Der Leser, der den wirklichen Tatbestand nicht kennt, oder ihn nicht aus genauen Zeichnungen herauslesen kann, muß auf Grund solcher Beschreibungen zu ganz falschen Schlußfolgerungen kommen.

Bei der veterinäranatomischen Darstellung der Gesichtsmuskulatur handelt es sich eben vornehmlich darum, die einzelnen Muskelindividuen

[1] J. Reighard and Jennings, The Anatomy of the Cat. New York 1901, S. 107.

möglichst genau abzugrenzen, Ursprung und Insertion festzustellen und daraus die Funktion des Muskels zu folgern. Dabei werden vielfach Muskelpartien, die zu natürlichen Gruppen zusammengehören, schärfer abgegrenzt oder künstlich abgetrennt. Genetisch wichtige Verbindungsglieder werden vollständig vernachlässigt. Wie erwähnt, sind die Veterinäranatomen im allgemeinen darauf bedacht, möglichst alle Muskeln, die man aus der menschlichen Anatomie kennt, auch bei den Haussäugern aufzufinden. Da sie aber für die Vergleichung zu wenig Kriterien herbeiziehen und die Befunde der Prosimier und Primaten gar nicht kennen, begehen sie oft grobe Fehler.

Für eine genetische Bearbeitung der Gesichtsmuskulatur erwachsen hingegen ganz andere Aufgaben. Man hat auf alle feinen, meist stark reduzierten Faserzüge, die verschiedene Muskeln miteinander verbinden, genau zu achten; denn diese Verbindungen können wichtige Aufschlüsse über die genetische Zugehörigkeit der betreffenden Muskeln liefern. Die Gesichtsmuskeln sind also in ihren genetischen Beziehungen darzustellen und nicht einfach in künstliche Gruppen einzuteilen, wie Muskeln der Mundöffnung und Backen, Muskeln der Nase, Muskeln der Augenlider, Muskeln des äußern Ohres, Muskeln des Schädeldaches usw. In kritischen Regionen kann oft nur das Arbeiten mit Hilfe der Lupe richtige Resultate liefern. Diese genaue Präparation ist eine langwierige, mühsame Arbeit. Dazu kommt die genaue bildliche Darstellung der Befunde.

Es wäre sehr zu begrüßen, wenn auch in den veterinär-anatomischen Darstellungen die genetische Bearbeitung der Gesichtsmuskeln mehr Berücksichtigung fände. Das in den vet.-anat. Seziersälen beobachtete reiche Varietätenmaterial könnte so für die Facialismuskelforschung sehr wertvolle Beiträge liefern.

M. buccinatorius.

M. molaris + M. buccalis der Veterinäranatomen.

Der M. buccinatorius muß sich, wie bereits erwähnt, aus einer von der Pars oris abgespaltenen tiefen Muskelschicht entwickelt haben und stellt nun einen vollkommen selbständigen Muskel dar. Wir müssen uns nun seine Entstehung folgendermaßen vorstellen: Der ursprüngliche, wirkliche Sphincter wurde in der Mitte durchtrennt. Dadurch entstanden eine dorsale und eine ventrale selbständige Muskelpartie. Diese überlagerten und durchflochten sich gegenseitig, ähnlich wie dies bei Hund B, Fig. 23 in der oberflächlichen Schicht der Pars oris, also im Orbicularis oris, in geringem Maße zu konstatieren ist. Beim Buccinator ging aber die Differenzierung viel weiter. Durch die innige Verflechtung kam es zur Bildung einer starken Raphe, die in der Mitte zwischen dorsaler und ventraler Portion liegt und viel zur Verstärkung des Muskels beiträgt. Durch weitere Differenzierung und Schichtenbildung kam schließlich ein kräftiger M. buccinatorius zustande (Fig. 32*a*). Obwohl dieser Muskel ein recht kompliziertes Gebilde darstellt, kann man durch sorgfältige Präparation und genaues Studium der Befunde den Bauplan klar erkennen.

Hund A (Fig. 32*a* und *b*) gibt uns darüber Aufschluß. In Fig. 32*a* sehen wir, wie eine Oberlippenportion *A* und eine Unterlippenportion *B* sich in der Mitte durchkreuzen. Zur Portion *A* gehören *a1*, *a2* und *a3*; zur Portion *B* gehört *b*.

Fig. 32a, b.

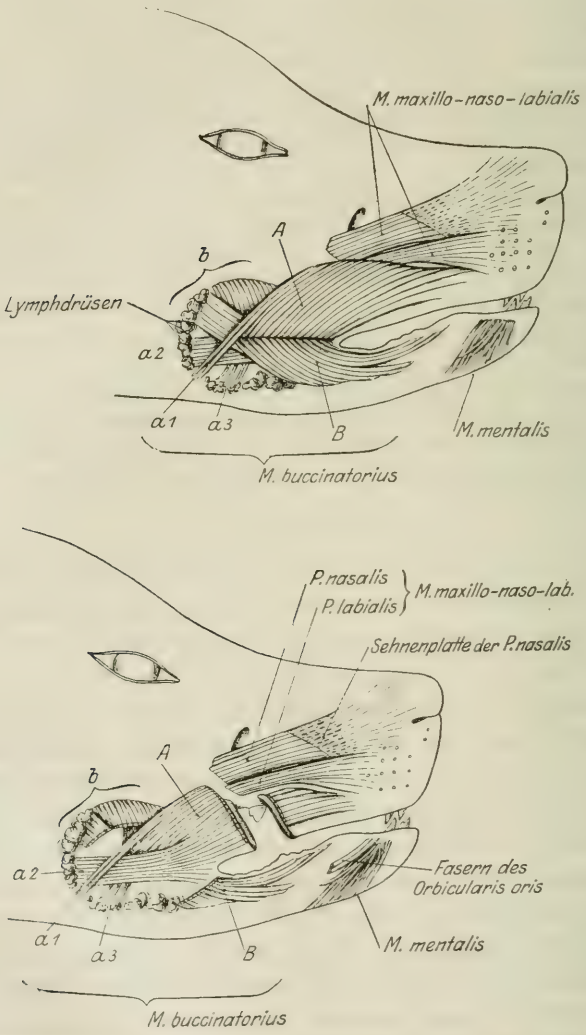

Hund A. M. buccinatorius. Er besteht aus zwei Muskelportionen, die sich in der Mitte der Wange unter Bildung einer Raphe durchflechten. Die dorsale, kräftigere Portion ist mit *A* bezeichnet, ihre distalen Abschnitte mit *a1*, *a2*, *a3*; *B* ist die ventrale Portion, *b* der zugehörige distale Abschnitt. In Fig. *b* ist ein Teil des Buccinators weggeschnitten, um *a2* in der ganzen Ausdehnung zur Darstellung zu bringen. Vorn ist in der Oberlippe ein Stück herausgeschnitten, damit der Ursprung des Maxillo-naso-labialis zur Darstellung gelangt.

Der Oberlippenteil des Buccinators (*A*), der von den Veterinäranatomen als besonderer M. buccalis aufgeführt wird, ist viel kräftiger entwickelt als der Unterlippenteil. Seine Muskelbündel verlaufen von der Oberlippe schräg rückwärts nach unten und treten in der Mitte der Wange unter Bildung einer sehnigen Naht mit den Bündeln von *B* zusammen. Die zwei hintersten Fasern (*a1*) nehmen an dieser Raphe keinen Anteil. Sie ziehen oberflächlich, in ununterbrochenem Verlauf schräg rückwärts zum Unterkiefer, ohne indessen dort festen Ansatz zu gewinnen. In Fig. 32*b* ist der Unterlippenanteil des Buccinators (*B* und *b*) bis auf Stümpfe entfernt. So kommt die ganze Portion *A* mit *a1*, *a2* und *a3* zur Darstellung. An die zwei beschriebenen oberflächlichen Muskelfasern (*a1*) schließen oralwärts Fasern an, die in gleicher Weise schräg rückwärts nach unten ziehen und in der Mitte der Wange an der Bildung der Raphe teilnehmen. Darauf folgen Fasern, die anfangs die gleiche schräge Richtung aufweisen und zur Raphe ziehen, dann aber unter dieser nach hinten umbiegen und schließlich horizontalen Verlauf einschlagen. Ventralwärts schließen Fasern an, die nicht mehr von der Oberlippe entspringen, sondern direkt vom Mundwinkel longitudinal nach hinten ziehen. Auf diese Weise kommt die oft recht selbständige Muskelplatte *a2* zustande, die von Boas und Paulli als tiefe, longitudinale Schicht der oberflächlichen, transversalen Schicht des Buccinators gegenübergestellt wurde. Ihre Ableitung von der Oberlippenportion *A* des Buccinators ist beim Hunde mit aller Deutlichkeit zu erkennen.

Ein Derivat der Oberlippenportion *A* ist wahrscheinlich auch die mit *a3* bezeichnete Muskelpartie, die bei Hund A nur aus ganz wenigen Fasern besteht. Sie ist aber nicht wie *a1* und *a2* immer in direkter Fortsetzung von *A* zu finden, sondern stellt in den meisten Fällen eine selbständige transversale Muskelpartie dar. Bei gewissen Befunden könnte man glauben, sie sei eine Abspaltung von *b*; primitivere Befunde sprechen jedoch eher für eine Ableitung von *A*.

Gehen wir nun über zur Beschreibung der Unterlippenportion (*B*) des Buccinators, die von den Veterinäranatomen als M. molaris aufgeführt wird (Fig. 32*a*). Nur mit wenigen Fasern nimmt sie von der beweglichen Unterlippe Ursprung; der Hauptteil hat bei Hund A an der Mandibula festen Ursprung gewonnen. Als einheitliche Muskelplatte zieht sie schräg rückwärts nach oben zur Mitte der Wange, wo sie mit der schräg rückwärts nach unten verlaufenden Schicht *A* unter Bildung der sehnigen Naht zusammentritt. *B* setzt

sich unter der Raphe in die Muskelbündel von *b* fort. *b* ist also nur der distale Teil von *B*, gerade so wie *a1* und *a2* nur die distalen Teile von *A* darstellen. Durch sorgfältige Präparation konnte ich den direkten, auch durch die Raphe nicht unterbrochenen Übergang der Fasern konstatieren.

Hund G, Fig. 33. Hier ist der zur Raphe tretende Teil der Unterlippenportion *B* entfernt, um die Oberlippenportion *A* mit *a1*, *a2*, *a3* zur Darstellung zu bringen. In *a2* habe ich einen kleinen Ausschnitt vorgenommen. Dadurch kommt die darunterliegende, ziemlich kräftig entwickelte Muskelpartie *a3* zur Ansicht. Diese verhält sich hier primitiv. Sie entspringt gemeinsam mit *A*, aber unter ihm liegend, an der Oberlippe, zieht von dort schräg rückwärts nach unten, löst sich dann in die einzelnen Fasern auf, die fächerförmig ausstrahlen und mit ihren Enden den Lymphdrüsen dieser Gegend auflagern. Bei Hund G stellt *a3* zweifellos eine Abspaltung von *A* dar. Von diesem Verhalten sind wohl die Befunde abzuleiten, wo *a3* eine selbständige transversale Muskelpartie darstellt.

Fig. 33.

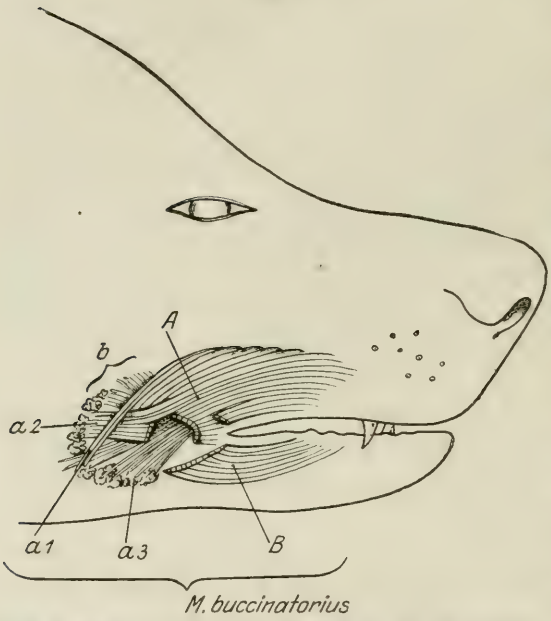

Hund G. M. buccinatorius (vgl. Fig. 32a, b). Ein Teil des Muskels ist weggeschnitten, damit *a3* zur Darstellung gelangt. *a3* erweist sich als tiefe, distale Portion des Abschnittes *A*.

Hund F, Fig. 34. Die Muskelpartie *a3* verhält sich ähnlich wie bei Hund A, ist jedoch kräftiger entwickelt. Sie verläuft als transversale Schicht unter den andern Buccinator-Abschnitten. Im obern Teil schließen die Fasern direkt an *b* an und liegen zum Teil noch unter ihm. Man könnte danach glauben, *a3* habe sich von *b* abgespalten und zu einer selbständigen Muskelpartie entwickelt. Doch halte ich die Beziehung zu *b* eher für sekundär und neige mich daher

zur Ansicht hin, daß *a3* sich (wie bei Hund G, Fig. 33) von *A* abgespalten habe. Möglicherweise deuten auch die vordersten, leicht nach vorn umbiegenden Fasern von *a3* noch auf diesen Zusammenhang hin. Etwas sicheres läßt sich aber darüber nicht sagen. Vielleicht ist das mit *a3* bezeichnete Muskelgebilde in den verschiedenen Befunden gar nicht gleichwertig. Im einen Fall (wie bei Fig. 33) ist *a3* zweifellos eine Abspaltung von *A*; in andern Fällen (z. B. Fig. 34) könnte *a3* vielleicht doch eine Abspaltung von *b* darstellen. Da die

Fig. 34.

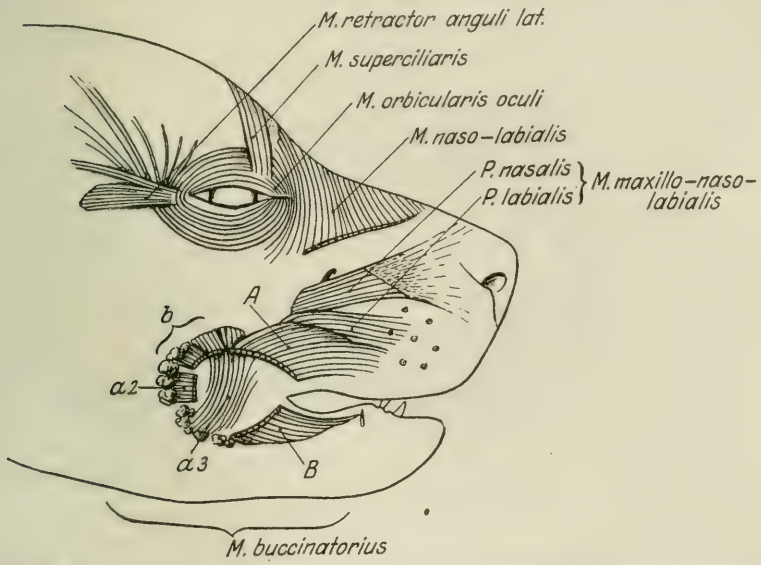

Hund F. M. buccinatorius (vgl. Fig. 32a, b). Ein Teil des Muskels ist weggeschnitten, damit *a3* zur Darstellung gelangt. *a3* bildet eine selbständige, transversale Muskellage. Darstellung des M. maxillo-naso-labialis.

Variabilität von *a3* sehr groß ist, könnte wohl ein ausgedehnteres Untersuchungsmaterial darüber Aufklärung bringen.

Immer läßt sich beim Hund der Buccinator auf den bei Hund A beschriebenen relativ einfachen Bauplan zurückführen. Eine gewisse Unklarheit besteht, wie ich gezeigt habe, nur in Bezug auf die Muskelportion *a3*. In den angeführten Befunden (Hund A, G und F) ist der Buccinator ein selbständiger, von der Pars oris des Sphincter colli profundus vollständig losgelöster Muskel. Er ist aber keineswegs immer so scharf vom Orbicularis oris abgeschieden, sondern hängt zuweilen stellenweise noch mit ihm zusammen, so bei Hund B.

Hund B, Fig. 27 und 35. Der vorderste, unmittelbar an den Mundwinkel angrenzende Teil des Buccinators hat hier seinen sphincterförmigen, primitiven Bau beibehalten. Er nimmt also nicht an der Bildung der Raphe teil. Sehr bemerkenswert ist nun, daß gerade dieser primitiv gebliebene Abschnitt in engem Zusammenhang mit dem Orbicularis oris steht. In der Unterlippe schließen seine untersten Muskelbündel unmittelbar an die obersten Bündel des Orbicularis oris an. Beide bilden zusammen eine einheitliche Muskellage (Fig. 27). Man könnte darnach im Zweifel sein, ob dieser Muskelabschnitt wirklich dem Buccinator, oder vielleicht

Fig. 35.

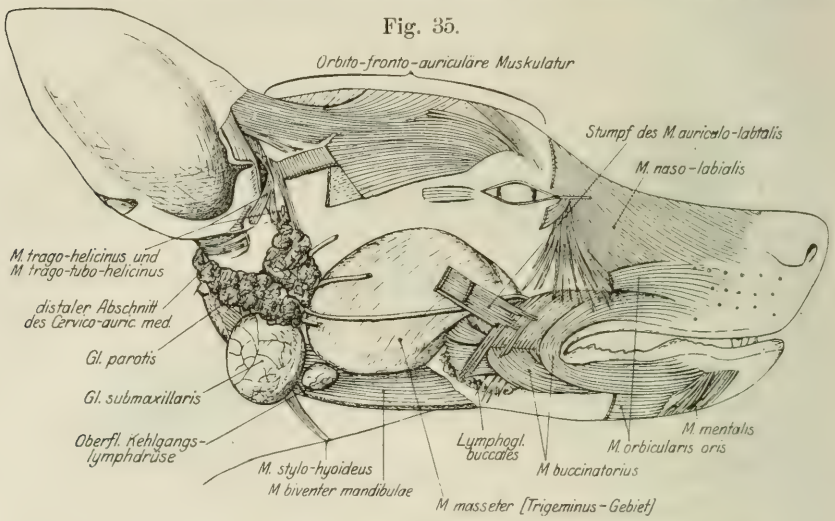

Hund B. Darstellung von Derivaten des Sph. colli profundus (vgl. Fig. 23 und 27). Orbito-fronto-auriculäre Muskulatur, M. naso-labialis in seiner Lagebeziehung zum Buccinator. Distaler, in zwei Lagen geschichteter Abschnitt des M. auriculo-labialis (als Stumpf angegeben): Einzelne Muskelfasern der tiefen Lage dringen in den Buccinator ein. M. buccinatorius und M. mentalis. Topographie der tiefen Facialismuskeln. Am vorderen Rande der Gl. parotis treten die vier Hauptäste des N. facialis (abgeschnitten) und der Ductus parotideus heraus.

nicht eher dem Orbicularis oris zuzuteilen sei. Zwei sichere Anhaltspunkte weisen ihn dem Buccinator zu:

1. Sein Verhalten zum Auriculo-labialis,
2. Sein Verhalten zum übrigen Abschnitt des Buccinators und zum Orbicularis oris in der Oberlippe.

1. Wie ich bei der Beschreibung des Auriculo-labialis erwähnt habe, schiebt sich der M. auriculo-labialis immer zwischen Orbicularis oris und Buccinator ein und lagert dem letzteren auf. Fig. 27 zeigt nun, daß der Auriculo-labialis der besprochenen Muskelpartie auflagert. Somit ist sie wirklich ein Abschnitt des Buccinators.

2. hängt der besprochene Muskelabschnitt in der Oberlippe zusammen mit derjenigen Partie des Buccinators, welche die Raphe bildet. Eine Grenze zwischen beiden besteht nicht. Ferner liegt in der Oberlippe dieser vorderste Buccinatorabschnitt teilweise unter dem Orbicularis oris, der in Fig. 27 als Stumpf dargestellt ist. Nur ganz vorn in der Oberlippe, an der Ursprungsstelle lagern wieder die Bündel von Buccinator und Orbicularis oris nebeneinander.

Diese unvollständige Trennung von Buccinator und Orbicularis oris weist deutlich darauf hin, daß der Buccinator eine Abspaltung der Pars oris darstellt. Das wird ja auch bestätigt durch den Bau des Muskels, durch seine Lage unter der Pars oris und durch den Innervationsbefund. Über die genetische Ableitung des Buccinators von der Pars oris des Sph. colli profundus kann also kein Zweifel bestehen.

Fig. 36.

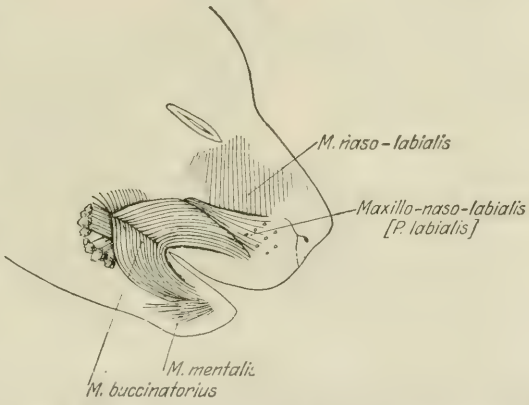

Junger Hund D (4 Tage alt). Genetischer Zusammenhang des M. mentalis mit dem M. buccinatorius.

M. mentalis.

Er leitet sich genetisch vom Buccinator ab und steht auch beim Hund meist noch in engstem Zusammenhang mit ihm. (Siehe z. B. Fig. 36.)

Der Unterlippenteil *B* des Buccinators entspringt mit einem Teil seiner Fasern am Jugum alveolare der Mandibula. Von dieser Stelle aus strahlen die Muskelbündel des Mentalis diffus aus und inserieren an der Haut des Kinnes.

Hund B, Fig. 37 und 3*b*. Auch hier ist der genetische Zusammenhang von Mentalis und Buccinator erhalten. Ein Teil des Buccinators hat Knochenursprung am Alveolarrande des Unterkiefers gefunden. An diesen Buccinatorabschnitt unmittelbar anschließend nehmen Bündel des Mentalis ihren Ursprung ebenfalls vom Knochen. Sie strahlen diffus aus und bilden ein kräftiges Muskelpolster. In der ventralen Medianlinie treffen bei ausgewachsenen Individuen die Muskeln der beiden Seiten zusammen und überlagern und durchkreuzen sich gegenseitig (Fig. 3*b*).

Hund A, Fig. 32*a*. Von allen untersuchten Hunden macht nur

dieser eine Ausnahme. Bei ihm ist der M. mentalis vom Buccinator vollständig abgetrennt. Ein oberes Faserbündel der Portion *B* des Buccinators entspringt ziemlich weit vorn in der beweglichen Unterlippe. Ventral davon haben diejenigen Buccinatorbündel festen Ursprung an der Mandibula gewonnen, die bei den übrigen untersuchten Hunden viel weiter nach vorn reichten, am Alveolarrande festen Ursprung hatten und dort mit dem Mentalis in genetischem Zusammenhang standen. Dadurch, daß bei Hund A die Anheftungsstelle dieser Buccinatorportion weiter nach rückwärts verlegt wurde,

Fig. 37.

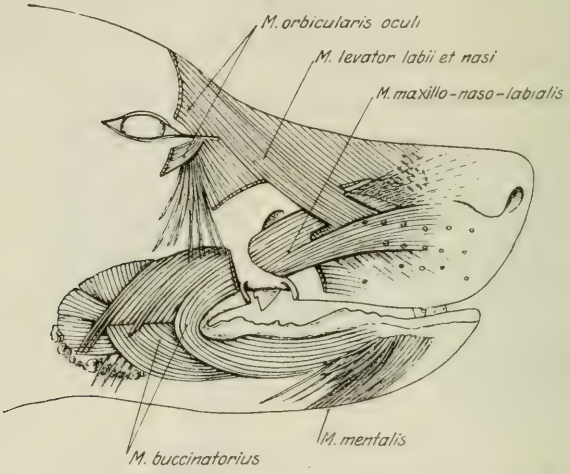

Hund B. M. mentalis in primitivem Zusammenhang mit dem Buccinator. M. maxillo-naso-labialis. M. levator labii et nasi (Naso-labialis). Er ist teilweise abgeschnitten, damit der Maxillo-naso-labialis in seiner ganzen Ausdehnung zur Darstellung gelangt. Im hinteren Abschnitt liegt der Levator labii et nasi dem Buccinator und dem Ursprungsteil des Maxillo-naso-labialis auf (vgl. auch Fig. 35), weiter vorn schiebt er sich zwischen die Muskelbündel des Maxillo-naso-labialis ein und teilt den Muskel dadurch in eine obere Portio nasalis und eine untere Portio labialis (vgl. auch Fig. 26, 32 und 34).

entstand eine Lücke zwischen Buccinator und Mentalis. In Fig. 26 u. 4 ist auch der Orbicularis oris eingezeichnet. Von ihm reichen zwei Fasern weit nach vorn und ziehen über den Mentalis hinweg zur beweglichen Unterlippe; sie haben aber keine Beziehung zum Mentalis.

Die vollständige Abtrennung des M. mentalis vom Buccinator bei Hund A ist eine progressive Bildung.

Nach den bildlichen Darstellungen in anderen Untersuchungen über die Facialismuskulatur zweifle ich nicht, daß auch bei den übrigen Säugerabteilungen der M. mentalis ein Abkömmling des Bucci-

nators ist, also wohl auch bei den Prosimiern und Primaten. Zwar hat Ruge bei Halbaffen (Avahis, Varecia, Lemur, Propithecus) und auch bei Affen (Hapale, Cebus, Ateles, Hylobates, Chimpanse) den Mentalis in enger Beziehung zum Platysma gefunden. Dieser Zusammenhang ist wohl ein erworbener. Der ursprüngliche, genetische Zusammenhang mit dem Buccinator mußte auf ähnliche Weise wie bei Hund A verloren gegangen sein, während das bei den Prosimiern und Primaten weit nach vorn ausgedehnte, zum Teil in der Tiefe, am Unterkiefer inserierende Platysma enge Beziehungen zum Mentalis gewann. Es gibt denn auch Befunde, bei denen, wie ich glaube, der Mentalis die genetische Beziehung zum Buccinator noch behalten hat, so unter den Prosimiern[1] beim Chiromys, unter den Primaten[2] beim Chimpansen, Orang und sogar beim Menschen.

Während also bei den Prosimiern und Primaten sekundäre Befunde den ursprünglichen Zusammenhang zwischen Mentalis und Buccinator verwischen und einen genetischen Zusammenhang mit dem Platysma vortäuschen, liegen bei den Carnivoren die Verhältnisse klar.

Auch bei andern Säugetieren, z. B. beim Känguruh, Kamel, Elefant[3] steht der Mentalis noch in deutlichem, primitiven Zusammenhang mit dem Buccinator. Boas und Paulli führen ihn im zitierten Werke zwar unter der »Buccinator-Gruppe« auf, fügen aber hinzu, daß sie nicht entscheiden könnten, ob er wirklich ein Abkömmling des Buccinators sei. Da sie den M. mentalis und M. nasalis zuweilen im engsten Anschluß an die sogen. Rectus-Muskulatur vorfanden, hielten sie es für möglich, daß beide Muskeln in Wirklichkeit Rectus-Muskeln seien, die am Knochen feste Anheftung gewonnen hätten. In einem späteren Aufsatze[4] nehmen die beiden Autoren die von ihnen im Werke »The Elephant's Head« als möglich hervorgehobene Auffassung bestimmt an. Sie rechnen also nun den M. mentalis und den M. nasalis der Rectus-Muskulatur zu.

Ich kann nicht umhin, an dieser Stelle meine Auffassung über die **„Rectus-Muskulatur"** darzutun. Die Bezeichnung M. rectus labii geht auf Aeby zurück.

[1] G. Ruge, Über die Gesichtsmuskulatur der Halbaffen. Morphol. Jahrb. Bd. XI, 1885. Fig. 12 und S. 267.

[2] G. Ruge, Untersuchungen über die Gesichtsmuskulatur der Primaten. Leipzig 1887. Fig. 32.

[3] Boas und Paulli, The Elephant's Head. I. Part: The Facial Muscles and the Proboscis. Plate 13, 5 und 6, 4. Jena 1908.

[4] Boas und Paulli, Über den allgemeinen Plan der Gesichtsmuskulatur der Säugetiere. Anat. Anzeiger 1908. S. 505—506.

Aeby[1] hat Ober- und Unterlippe von einem neugeborenen Kinde in Serienschnitte zerlegt. Beim Studium der Sagittalschnitte fand er in den Randteilen der Lippen ein System von locker aneinander gereihten, quergestreiften Muskelfasern, welche von der Haut zur Schleimhaut ziehend, die Lippen senkrecht durchsetzen. Er stellte diesen »M. rectus labii« als besonderes Muskelsystem den Gesichtsmuskeln der Mundspalte gegenüber.

Später haben Perregaux[2] und Rex[3] diese Rectusbündel auch bei Affen nachgewiesen. Sehr bemerkenswert ist nun, daß der Rectus labii der Oberlippe enge Beziehungen zum Quadratus labii superioris, der Rectus labii der Unterlippe hingegen enge Beziehungen zum Quadratus labii inferioris aufweist. Dies ist aus den genauen Figuren in den Arbeiten von Aeby und Rex ersichtlich. Aeby hat übrigens selbst darauf aufmerksam gemacht, daß die Fasern des Rectus labii mit den Enden der Quadrati stellenweise so innig verbunden seien, daß es Schwierigkeiten biete, die beiden Fasersysteme in allen Fällen streng auseinanderzuhalten. Perregaux erwähnt, daß diese Verflechtungen der Rectus- und Quadratusfasern beim Affen noch viel reicher vorhanden seien als beim Menschen, so daß er mit dem besten Willen manchmal nicht habe entscheiden können, ob eine sagittal verlaufende Faser dem einen oder andern Muskel angehöre. Diese engen Beziehungen sind bedeutsam. Ruge 1887) vertritt deshalb die Ansicht, daß der Rectus labii durch Abspaltung vom Quadratus labii sup. et inf. hervorgegangen sein müsse. Nach Ruge fehlt der Rectus labii den Prosimiern und niedern Primaten. Auch Rex, der die Lippenmuskulatur eines Prosimiers und einiger Primaten untersucht hat, erwähnt das Vorkommen eines ausgeprägten Rectus labii nur bei Anthropoiden und gibt den Befund durch bildliche Darstellung wieder. Nach den Angaben von Bovero[4] ist der M. cutaneo-mucosus labii (Rectus labii) bei den Anthropoiden und beim Menschen am besten ausgebildet. Aus all dem scheint hervorzugehen, daß der Rectus labii sich erst bei den höhern Primaten vom Quadratus labii sup. et inf. abgespalten hat, und daß er bei den Affen den primitiven Zusammenhang mit diesen Gesichtsmuskeln noch in weiterm Umfange gewahrt hat als beim Menschen. Der Rectus labii des Menschen zeigt also eine höhere Differenzierung. Auch in bezug auf die übrige Muskulatur der Mundspalte hat sich ja der Mensch im Vergleich mit den Anthropoiden bedeutend weiter differenziert (vgl. Ruge).

Perregaux erwähnt das Vorkommen eines Rectus labii auch bei einigen Rodentiern und Carnivoren; doch sind die diesbezüglichen Angaben nur ganz allgemeiner Natur. Boas und Paulli wiesen bei verschiedenen Ungulaten (Kamel, Elch, Pferd, Tapir), ferner beim Elefanten einen M. rectus nasi

[1] Chr. Aeby, Die Muskulatur der menschlichen Mundspalte. Arch. f. Mikr. Anat. Bd. XVI, 1879.

[2] E. Perregaux, Einiges über die Lippenmuskulatur der Säugetiere. Diss. med. Bern 1884.

[3] H. Rex, Ein Beitrag zur Kenntnis der Muskulatur der Mundspalte der Affen. Morphol. Jahrb. Bd. XII, 1887.

[4] Bovero, A., Ricerche morphologiche sul »Musculus cutaneo-mucosus labii«. Atti d. R. Acad. delle Scienze di Torino. Vol. XXVII. 1901/02: Nach Bovero kommt der M. cutaneo-mucosus labii bei Primaten, Chiropteren, Insectivoren, Carnivoren, Rodentiern und Ungulaten vor. In bezug auf die Prosimier und niederen Primaten finden sich in dem kurzen Bericht keine Angaben. Bovero leitet den Muskel vom Platysma ab.

et labiorum nach. Die höchste Entfaltung hat diese Rectusmuskulatur im Elefantenrüssel erfahren. (Vgl. op. cit. Pl. 2, 3, 14.) Letzterer stellt ein hochentwickeltes Organ dar. Die knorplige Nasenkapsel setzt sich nicht, wie bei andern Säugern mit rüsselähnlichen Bildungen Talpa, Centetes, Myogale, Nasua, Sus usw.), in den Rüssel fort, sondern beschränkt sich lediglich auf die unmittelbar ans Nasenbein anschließenden Weichteile des Kopfes. Der Elefantenrüssel besteht also nur aus Muskulatur, Bindegewebe und Haut. Die Muskulatur hat eine außerordentlich hohe Differenzierung erfahren, so daß der Rüssel für den Elefanten ein nach allen Seiten bewegliches, sehr wichtiges Tast- und Greiforgan geworden ist. Der M. maxillo-labialis, der in seiner ganzen Länge in zahlreiche Bündel geteilt ist, reicht bis zum distalen Ende des Rüssels. Die Portio superior (P. nasalis) liegt als mächtige Muskelmasse dorsal, die Portio inferior (P. labialis) mehr seitlich. Natürlich besitzt der ganze Maxillo-labialis kräftigen Knochenursprung. Im ventralen Teil des Rüssels dehnt sich die »Pars rimana« und die »Pars supralabialis« des M. buccinatorius bis zum Rüsselende aus. Dort haben die Bündel der Pars supralabialis nahezu transversale Richtung angenommen und können dadurch den obern und untern Teil (»Finger« und »Lippe«) des Rüsselendes einander nähern, so daß der Elefant imstande ist, auch ganz kleine Objekte mit dem Rüssel zu ergreifen. Wir sehen also, daß die Hauptmuskelmasse sich aus bekannten Gesichtsmuskeln aufbaut, die mit der allmählichen Verlängerung und Vervollkommnung des Rüssels sich spezialisiert haben. Neben den angeführten Muskeln enthält nun der Rüssel noch die sog. Rectusmuskulatur, welche aus locker aneinandergereihten, quergestreiften Muskelbündeln besteht, die von der Schleimhaut der Nasenröhren zur Haut ziehen. Sie sind in der Hauptsache radiär angeordnet; doch finden sich auch transversal verlaufende Bündel im Septum nasi vor. Diese Rectusmuskulatur ist von hoher Bedeutung für die Erweiterung der langen Nasenröhren, für die Verlängerung des Rüssels, überhaupt für die mannigfaltige Beweglichkeit dieses hochspezialisierten Greiforganes. Ich zweifle aber nicht daran, daß die Rectusbündel, in gleicher Weise wie die erwähnte Muskulatur (Maxillo-labialis, Buccinator) in den Rüssel hineingelangt sind und sich dort selbständig weiter differenziert haben. Auch diese Rectusmuskulatur muß sich von der Gesichtsmuskulatur abgespalten haben. Im Rüssel selbst hat sie zwar jeden Zusammenhang mit ihrem Ursprungsgebiet verloren; betrachtet man jedoch die Wurzel des Rüssels, so findet man dort die Rectusbündel in unmittelbarem Anschluß an Gesichtsmuskeln, nämlich an den M. nasalis und den M. lateralis nasi (vgl. op. cit. Pl. 3; Pl. 14, Fig. 11). Dies geht auch sehr deutlich aus der Beschreibung von Boas und Paulli hervor. Auf S. 40 des angeführten Werkes findet sich die Bemerkung: «Proximad these lateral fascicles (Rectusbündel) border on the m. lateralis nasi, and there is so smooth a passage between these two muscles that no limit at all can be shown between them». Auf der gleichen Seite finden wir weiter unten angeführt: «These fascicles (Rectusbündel) border laterad on the m. nasalis and are so intimately annexed to them, that hardly any limit can be shown. In the Elephant, where the fascicles are so coarse that each of them may easily be dissected out, this cohesion is very conspicuous.» Also selbst beim Elefanten, wo die Rectusmuskulatur im Rüssel so weitgehende Veränderungen und Anpassungen erfahren hat, steht sie proximal noch im genetischen Zusammenhang mit der Gesichtsmuskulatur. Vergegenwärtigen wir uns, daß der Rüssel des Elefanten aus ganz bescheidenen Anfängen nach und nach sich entwickelt hat.

so können wir uns auch vorstellen, wie das selbständige System von Rectusbündeln entstanden sein muß. Der älteste, bis jetzt gefundene fossile Vorfahre des Elefanten, das Moeritherium, besaß nach den sicheren Rekonstruktionen nur eine geringe Verlängerung der Weichteile der Nasengegend. Bereits in dieser primitiven Anlage des Rüssels konnten sich distal Rectusbündel vollständig von der Nasenmuskulatur losgelöst und selbständig gemacht haben. Als in der Folge (Paläomastodon, Mastodon, Elephas) der Rüssel immer länger wurde und sich immer besser an die Greiffunktion anpaßte, mußte sich auch die distal abgeschiedene Rectusmuskulatur weiter differenzieren und vermehren, bis sie schließlich den komplizierten Aufbau erreicht hatte, den sie im Rüssel des recenten Elefanten besitzt. An der Wurzel des Rüssels behielt sie aber trotz alledem den genetischen Zusammenhang mit der Nasenmuskulatur bei.

Auch in der Unterlippe des Elefanten fanden Boas und Paulli Rectusbündel, die von der Innenseite des rinnenförmig ausgebildeten Lippenendes zu dessen Außenseite ziehen. Ich zweifle nicht daran, daß diese Bündel nur abgesprengte Teile des M. mentalis sind, und der Mentalis ist, wie wir gesehen haben, ein Abkömmling des M. buccinatorius. Das zeigt, daß beim Elefant auch der Rectus der Unterlippe ein Derivat der Gesichtsmuskulatur darstellt. Boas und Paulli schreiben auf S. 43 über die enge Beziehung der Rectusbündel der Unterlippe zum M. mentalis: «Posteriorly these rectus-bundles close the numerous bundles of the m. mentalis, as the anterior continuation of which much they appear.»

Ich möchte darauf aufmerksam machen, daß überhaupt die von den verschiedenen Autoren angeführten Mm. recti der erwähnten Säuger gar nicht gleichwertige Muskeln sind. Bei den Primaten leitet sich, wie ich erwähnt habe, der Rectus labii vom Quadratus labii superioris, also von Derivaten des Sph. colli profundus, und vom Quadratus labii inferioris, also von einem Abschnitt des Platysma ab. Beim Elefanten dagegen ist die Rectusmuskulatur des Rüssels auf Abspaltungen vom M. nasalis, M. lateralis nasi und vielleicht noch auf Abschnitte des M. buccinatorius zurückzuführen, während die Rectusbündel der Unterlippe sich vom M. mentalis herleiten. So haben sich also von ganz verschiedenen Gesichtsmuskeln der Lippen- und Nasengegend Muskelbündel abgespalten, die in der Folge durch eigenartige Differenzierung und Vermehrung in hohem Maße Selbständigkeit erlangt haben und nun von den Autoren unter dem »Sammelnamen« Mm. recti aufgeführt werden. Diese Ausführungen mögen zeigen, wie ungerechtfertigt es ist, daß Aeby, Rex, Perregaux und neuerdings auch Boas und Paulli der Rectusmuskulatur eine genetisch ganz selbständige Stellung zuerkannt haben.

Im weitern bin ich gar nicht einverstanden mit der Auffassung, die **Boas und Paulli über die Facialismuskulatur** haben. Die beiden Autoren gelangen durch die Untersuchungen an Vertretern der wichtigsten Säugerordnungen merkwürdigerweise zu dem Schluß, daß die Facialismuskulatur genetisch gar kein einheitliches Muskelgebiet darstelle. Wenn schon alle diese Muskeln von Ästen des gleichen Nerven versorgt werden, so sei das kein Beweis dafür, daß sie auch wirklich zusammengehören. In vielen Fällen versorge ein Nerv verschiedene Organe, die gar nichts miteinander zu tun hätten. Nach der Meinung der beiden Autoren wäre ganz ausgeschlossen, daß die tiefen Facialismuskeln (Biventer posterior, Stylo-hyoideus, Stapedius) mit der oberflächlichen Facialismuskulatur zusammen eine genetische Einheit bilden. Ja, sie gehen noch weiter

und halten es für sehr wohl möglich, daß einzelne der »sogenannten Gesichtsmuskeln«, also der oberflächlichen Facialismuskeln, ganz unabhängig von den übrigen entstanden seien. Diese, glauben sie, könnten sich sehr wohl aus verschiedenen Teilen der indifferenten Mesodermanlage gebildet haben (.... «that various facial muscles had taken origin independently of one another from indifferent mesoblastic elements» ....) und zwar im Zusammenhange mit der Entwicklung der Augenlider, der Lippen, des äußern Ohres usw. Man müsse somit zugestehen, daß die Frage, woher die Gesichtsmuskeln der Säuger ihren Ursprung genommen haben, eine ungelöste sei.

Diese Anschauungen, die Boas und Paulli als Ergebnis ihrer Untersuchungen im Werke »The Elephant's Head« auf Seite 23 und 24 niederlegen, müssen entschieden zurückgewiesen werden. Nach meiner Ansicht wäre zu erwarten gewesen, daß die beiden Autoren durch das Studium von Vertretern so ganz verschiedener Säugerabteilungen, worunter Monotremen, Marsupialier, Insectivoren, Carnivoren und Prosimier, unbedingt zur Ansicht hätten gelangen müssen, daß sämtliche vom N. facialis innervierte Muskeln, vor allem aber sämtliche Gesichtsmuskeln (oberflächliche Facialismuskeln) zu einem genetisch einheitlichen Muskelgebiete gehören. Primitive Muskelbefunde und die Innervationsverhältnisse zwingen uns zu dieser Auffassung.

Sicherlich ist der von **G. Ruge** bei der Erforschung der Gesichtsmuskulatur beschrittene Weg der einzig richtige. Ruge suchte durch Nachweis von genetischen Zusammenhängen, unter Zuhilfenahme der Innervationsverhältnisse, sämtliche Gesichtsmuskeln von den beiden Hauptschichten, dem Sphincter colli und dem Platysma abzuleiten. Notwendigerweise mußten diese beiden vom gleichen Nerven versorgten Schichten sich aus einer einheitlichen Muskelanlage entwickelt haben, zu der auch die tiefen Facialismuskeln gehörten. Solche primitiven Zustände fand G. Ruge[1] bei Amphibien und Reptilien, wo die Facialismuskulatur sich noch nicht auf das Gesicht ausgedehnt hat, sondern auf die Halsgegend beschränkt ist. Bei diesen Tieren liegt der Depressor mandibulae, welcher nach der Auffassung von Ruge dem hintern Bauch des Biventer mandibulae der Säuger homolog ist, an seinem Ursprung zum Teil noch oberflächlich und bildet mit der übrigen Facialismuskulatur dorsal eine einheitliche Muskelplatte. Der hintere Bauch des Biventer mandibulae der Mammalier muß also sekundär Festheftung in der Tiefe erlangt haben. In der Folge hat er sich dann von der oberflächlichen Facialismuskulatur (Gesichtsmuskulatur) vollständig losgelöst. Die gemeinsame Innervation deutet aber noch auf die genetische Zusammengehörigkeit der beiden Gebiete hin.

Diese vergleichend anatomischen Befunde haben in der Ontogenie der Mammalier ihre Parallele. Entwicklungsgeschichtliche Untersuchungen an Säugetieren und am Menschen (Rabl 1887, Popowsky [1895, Baum und Dobers 1905], Futamura [1906 und 1907], Lewis in Keibel und Mall 1910), haben gezeigt, daß sich die Facialismuskulatur embryonal als einheitliches Blastem lateral vom skelettogenen Gewebe des Hyoidbogens anlegt, somit in ihrer ersten Anlage nur auf die Halsgegend beschränkt ist. Früh gliedert sich davon eine Muskelbildungsmasse ab, aus der später die tiefen Facialismuskeln (M. stapedius, Stylo-hyoideus und der hintere Bauch des Biventer mandibulae) hervorgehen. Dann greift die oberflächliche Blastemmasse allmählich auf den Kopf über und

[1] G. Ruge, Über das peripherische Gebiet des Nervus facialis bei Wirbeltieren. Aus der Festschrift für Carl Gegenbaur. Leipzig 1896.

beginnt dort, sich in die komplizierte mimische Muskulatur zu differenzieren. Mit der Differenzierung der Muskulatur hält die Verzweigung des N. facialis Schritt. Diese entwicklungsgeschichtlichen Untersuchungen bestätigen also in schönster Weise die von G. Ruge auf Grund ausgedehnter genetischer und vergleichend-anatomischer Untersuchungen gewonnenen Ansichten. Ruges Untersuchungen sind für die Forschung auf dem Gebiete der Facialismuskulatur wegleitend. Wohl muß im einzelnen vieles ergänzt und berichtigt werden. Ruge selbst sagt schon in seinen Untersuchungen über die Prosimier (1885), daß nicht alles durch das Studium an dieser Säugerordnung klargelegt werden könne, daß man vielmehr noch weitere primitive Säuger herbeiziehen müsse. Nur durch weitere, ausgedehnte vergleichend-anatomische Forschung könnten viele Irrtümer vermieden werden.

Die Facialismuskulatur bietet also noch für viele Forscher ein reiches Arbeitsfeld. Zu einer völligen Abklärung des Gebietes wird es wohl erst dann kommen, wenn die wichtigeren Säugetierordnungen in der Weise durchgearbeitet sind, wie Ruge es mit den Prosimiern und Primaten getan hat. Dann wird es auch möglich sein, aus dem äußerst komplizierten und bei den verschiedenen Gruppen im einzelnen differenten Bau der Gesichtsmuskulatur den allgemeinen Bauplan herauszufinden. Es werden bei den Untersuchungen wohl Marsupialier, Carnivoren, Prosimier und Insectivoren eine wichtige Rolle spielen. Auch die Monotremen werden im einzelnen wichtige Aufschlüsse liefern können. Anderseits wird man aber zur Beurteilung der Gesichtsmuskulatur der Monotremen die Marsupialier und niederen Placentalier herbeiziehen müssen. Durch die eigentümliche Umbildung der Kiefer, namentlich bei Ornithorhynchus, und durch die Erwerbung eines Stachelkleides bei Echidna sind die Gesichtsmuskeln dieser primitivsten Säuger in weitgehendem Maße beeinflußt worden. Es finden sich daher bei den Monotremen ganz eigenartige, sekundäre Zustände vor, die wohl nur durch das Studium der in dieser Hinsicht primitiveren Befunde bei den Marsupialiern und Placentaliern richtig beurteilt werden können.

Maxillo-naso-labialis.

Levator labii sup. proprius + M. caninus (M. pyramidalis nasi) der Veterinäranatomen.

(Fig. 32*b*, 34, 37.)

Der Maxillo-naso-labialis gehört genetisch zur Pars oris, was ebenfalls durch die Innervation bestätigt wird. Er ist beim Hunde sehr selbständig. Wenn gelegentlich als Varietät noch ein genetischer Zusammenhang zwischen Maxillo-naso-labialis und Pars oris vorkommt, wird er vorn an der Schnauze zu finden sein. Hier liegt der Muskel noch oberflächlich, während er weiter hinten in die Tiefe zum Os maxillare dringt. Die Festheftung des Maxillo-naso-labialis an diesem Knochen war wohl auch der Grund für seine völlige Loslösung vom Muttergebiet.

Hund A, Fig. 25, zeigt noch eine leichte Andeutung des ursprünglichen Zusammenhanges mit dem Orbicularis oris. Eine Muskel-

faser des Maxillo-naso-labialis entspringt gemeinsam mit den Fasern des M. orbicularis oris. Sie begleitet ihn eine Strecke weit, dringt dann aber in die Tiefe unter den Levator labii et nasi und gesellt sich den andern Fasern der Pars labialis des Maxillo-naso-labialis zu (Fig. 26).

Der Maxillo-naso-labialis (vgl. z. B. Fig. 37) entspringt etwas hinter und unter dem Foramen infraorbitale am Os maxillare und verläuft von dort zur Schnauze, wo seine Fasern sich fächerförmig ausbreiten. Dadurch, daß sich der M. levator labii et nasi zwischen die Fasern des Maxillo-naso-labialis einschiebt, spaltet er ihn in der Längsrichtung in zwei Portionen, eine Portio nasalis und eine Portio labialis, die beide ganz selbständig sein können. Sie werden deshalb von den Veterinäranatomen ganz allgemein als zwei selbständige Muskeln beschrieben. Die Pars nasalis wird als M. levator labii sup. proprius aufgeführt, die Pars labialis als M. caninus oder M. pyramidalis nasi. Letzterer wird dem M. caninus des Menschen gleichgesetzt, hat aber mit ihm durchaus nichts zu tun. Vielmehr entspricht der ganze Maxillo-naso-labialis des Hundes dem Levator labii sup. proprius der Primaten, also dem Caput infraorbitale des M. quadratus labii superioris beim Menschen. Der Caninus der Primaten hingegen ist eine andere Abspaltung des Orbicularis oris, die ebenfalls am Knochen feste Anheftung gewonnen hat (vgl. Ruge).

Die obere kräftigere Portion des Maxillo-naso-labialis, die Portio nasalis, wird beim Hund vom Levator labii et nasi vollständig bedeckt (Fig. 26, 37). Sie geht, wie namentlich Fig. 34 zeigt, an ihrem vordern Ende in eine Sehnenplatte über. Zwischen dem muskulösen Teil und der Sehnenplatte ist eine scharfe Grenzlinie vorhanden, die vom obern Muskelrande schief nach vorn zum untern Rande zieht. In ihrem weitern Verlauf löst sich die Sehnenplatte in eine große Zahl von fächerartig sich ausbreitenden Sehnenfasern auf, die im Umkreise hinter dem Nasenloche inserieren.

Die Portio labialis ist in ihrer ganzen Ausdehnung muskulös. Sie wird bedeckt vom Orbicularis oris, was aus Fig. 26 ersichtlich ist.

Von dem Verhalten, wo Pars nasalis und Pars labialis zusammen einen einheitlichen Muskel bilden, bis zum progressiven Zustand, wo die beiden Portionen in ihrer ganzen Länge scharf geschieden sind, finden sich alle möglichen Übergänge. Ich habe bei den untersuchten Hunden drei Befunde bildlich aufgenommen, die eine natürliche Entwicklungsreihe darstellen:

Hund B, Fig. 37. Der Maxillo-naso-labialis bildet in seinem Ursprungsteil einen vollkommen einheitlichen, kräftigen Muskelbauch. Ihm lagern Fasern des Levator labii sup. et nasi auf, die in dieser Figur abgeschnitten dargestellt sind. Im weiteren Verlauf des Maxillo-naso-labialis dringt der Levator labii sup. et nasi in ihn ein und spaltet ihn so der Länge nach in die zwei Portionen.

Hund A, Fig. 32*b*. Die Trennung in die beiden Portionen ist hier bis zum Ursprung durchgeführt. Die Portio labialis entspringt etwas hinter der Portio nasalis und bedeckt sie eine kleine Strecke weit. Zwischen beiden Portionen fand sich eine Verbindungsfaser. Da sie unter dem Levator labii et nasi lag, muß sie eine Abspaltung der P. nasalis darstellen. Sie schloß sich aber an der Ursprungsstelle des Muskels der P. labialis an und ist somit ein Rest des ursprünglichen Zusammenhanges zwischen beiden Portionen. Diese Faser ist in der Figur nicht dargestellt.

Hund F, Fig. 34. Die beiden Portionen stellen hier zwei vollständig getrennte Muskelindividuen dar. Wieder entspringt die Portio labialis etwas hinter der Portio nasalis und bedeckt sie eine kleine Strecke weit.

Anhang.

R. Futamura[1] hat versucht, durch ontogenetisch-mikroskopische Untersuchung die Frage zu lösen, wie sich die einzelnen Gesichtsmuskeln des Menschen aus der einheitlichen Anlage der Facialismuskulatur entwickelt haben.

Die Resultate dieser Untersuchung sind jedoch nicht gerade Vertrauen erweckend. Futamura's Arbeit enthält zahlreiche Unrichtigkeiten und Widersprüche. Die beigefügten Figuren sind ungenau und nur schematisch. Wohl stimmen Futamura's Beobachtungen über die allerersten Entwicklungsstadien der Facialismuskulatur mit den Untersuchungen anderer Forscher überein. Es dürfte nicht zu zweifeln sein, daß die Facialismuskulatur bei den Säugetieren und beim Menschen sich zuerst als einheitliches Muskelblastem in der Gegend des Hyoidbogens anlegt, daß sich von diesem Blastem frühzeitig die Muskelbildungsmasse für die tiefen Facialismuskeln abspaltet, und daß dann, relativ spät, die oberflächliche Facialismuskulatur von der Halsgegend auf das Gesicht übergreift. In diesen Punkten bildet die ontogenetische Forschung eine wert-

[1] R. Futamura. Über die Entwicklung der Facialismuskulatur des Menschen. Anat. Hefte, Bd. XXX, Heft 91, 1906.

volle Unterstützung der vergl. anatomischen und genetischen Forschung.

Über die weitere Entwicklung des Gesichtsmuskelblastemes liegen nur von Futamura Angaben vor. Nach ihm ist die Anlage der oberflächlichen Facialismuskulatur bei einem menschlichen Embryo von 6 Wochen im obern Teil des Halses in 2 Schichten gegliedert. Die oberflächliche Schicht (das Platysma) soll schwächer mit Farbe tingiert sein. Die tiefe Schicht (der Sphincter colli) hingegen nehme den Farbstoff intensiver auf; doch könne sie nicht immer scharf von der oberflächlichen Schicht getrennt werden. Man stößt also bereits auf diesem frühen Entwicklungsstadium, wo Platysma und Sphincter colli noch als primitive Schichten vorhanden sind, auf große Schwierigkeiten. Die Schwierigkeiten müssen sich mit der nun einsetzenden, weitgehenden Differenzierung in die einzelnen Muskelindividuen steigern. Futamura gibt nun ins einzelne gehende Angaben über die Weiterentwicklung von Sphincter colli und Platysma. Der Sph. colli soll sich früher differenzieren als das Platysma. In der Gegend des Mundes, der Nase, des Auges und des Ohres sollen aus ihm die primitiven Mm. orbicularis oris, orbicularis narium, orbicularis oculi und orbicularis auriculae hervorgehen, zwischen dem Orbicularis oculi und dem Mundwinkel der M. quadratus labii superioris. Ebenso scheine der M. zygomaticus aus dem Sph. colli sich zu entwickeln. Später soll sich das »Platysma faciei« als zusammenhängende Schicht über das Gesicht und den Kopf ausbreiten und bei einem Embryo von 7 Wochen über dem Ohre mit dem »Platysma occipitale« vereinigen, um den M. fronto-auriculo-occipitalis zu bilden. Nun degeneriert !) der laterale, über der Wange gelegene Teil des Sph. colli, ebenso die vom Sph. colli stammenden primitiven Mm. orbicularis oculi, orbicularis auriculae und orbicularis narium. Diese werden nun durch Muskelabschnitte des Platysma ersetzt. (!) Nach Futamura bildet sich ein neuer Orbicularis oculi und Orbicularis auriculae. Der Orbicularis narium wird durch den M. nasalis ersetzt. Ferner entsteht aus Abschnitten des Platysma der mediale und laterale Teil des M. quadratus labii sup. (gemeint sind Caput zygomaticum und Caput angulare), wie auch der M. mentalis und der Quadratus labii inferioris. Am Schlusse der Entwicklung bleibt also von den zahlreichen Derivaten des Sph. colli nur noch der Orbicularis oris und die aus ihm differenzierten Mm. buccinatorius, caninus, incisivus labii superioris et inferioris, nasalis und maxillo-labials (Caput infraorbitale des Quadratus labii

sup.), ferner der M. zygomaticus übrig. Alle andern Muskeln sollen also nachträglich aus dem Platysma hervorgegangen sein. FUTAMURA lehnt sich hierin merklich an die von G. RUGE (1885) vertretene Auffassung an[1]. Einzig den Zygomaticus läßt er, abweichend von G. RUGE, noch als Abkömmling des Sph. colli bestehen. Aber auch in Bezug auf diesen Muskel drückt er sich unbestimmt aus, indem er schreibt, daß der Zygomaticus sich aus dem Sph. colli zu entwickeln »scheine«.

FUTAMURA's Angaben über den seltsamen Wechsel der Gesichtsmuskulatur während der embryonalen Entwicklung, über den Ersatz einer primitiven, vom Sph. colli abstammenden Muskulatur durch Muskeln, die aus dem Platysma hervorgehen, sind nicht glaubwürdig. Sie stehen auch mit den sichern Ergebnissen der vergl. anatomischen und genetischen Forschung im Widerspruch. Es ist daher sehr zu bedauern, daß KEIBEL und MALL diese zweifelhaften Angaben in vollem Umfange in ihr Lehrbuch der Entwicklungsgeschichte des Menschen[2] aufgenommen haben.

In einer späteren Untersuchung von R. FUTAMURA[3] über die ontogenetische Entwicklung der Facialismuskulatur bei Amphibien (Alytes), Reptilien (Lacerta muralis), Vögeln (Sperling) und Säugern (Schwein) finden sich ebenfalls zahlreiche Unrichtigkeiten. Beispielsweise möchte ich hier erwähnen, daß nach FUTAMURA alle Ohrmuskeln des Schweines, mit Ausnahme des M. scutularis, Helicis major et minor aus dem Sphincter colli entstehen sollen. Also die gesamte retroauriculäre Muskulatur, die nach den Muskel- und Nervenbefunden offensichtlich dem Gebiete des Platysma angehört und bei verschiedenen Säuger-Abteilungen (Marsupialier, Carnivoren[4], Prosimier, Primaten) in ausgesprochenem genetischen Zusammenhang mit dem Nackenplatysma geblieben ist, soll sich vom Sphincter colli profundus ableiten (!).

---

[1] Wie ich aber nun nachgewiesen habe, leiten sich: der Zygomaticus, die orbito-auriculäre Muskulatur, der Orbicularis oculi, Procerus nasi, Levator labii superioris und Mentalis nicht vom Platysma, sondern vom Sph. colli profundus ab. G. RUGE hat diese neue Ableitung übernommen.

[2] F. KEIBEL und F. P. MALL. Handbuch der Entwicklungsgeschichte des Menschen, Leipzig 1910, I. Bd., S. 513—521, mit 8 Figuren.

[3] R. FUTAMURA. Beiträge zur vergl. Entwicklungsgeschichte der Facialismuskulatur. Anat. Hefte, Bd. XXXII, Heft 98, 1907.

[4] Siehe Abschnitt II: Das Platysma und seine Derivate (S. 7 ff., speziell S. 21; vgl. Figuren, vor allem Fig. 9a).

Zusammenfassung.

Die vom N. facialis innervierte Muskulatur zerfällt in:

A. Oberflächliche Facialismuskulatur.
(Gesichtsmuskulatur).

B. Tiefe Facialsmuskulatur.
(M. stapedius, Venter posterior des M. biventer mandibulae, M. jugulo-hyoideus, M. stylo-hyoideus.)

Trotz der wichtigen Tatsache, daß die Gesichtsmuskulatur und die tiefe Facialismuskulatur gemeinsam von Ästen des gleichen Nerven versorgt werden, bezweifeln gewisse Autoren die Zusammengehörigkeit der beiden Muskelgruppen. Um so wichtiger ist es, daß auch vergleichend-anatomische und ontogenetische Befunde unzweideutig die genetische Zusammengehörigkeit der beiden Muskelgebiete erweisen. Man wird es deshalb wohlbegründet finden, daß ich in meine Untersuchungen über das Muskelgebiet des N. facialis auch die tiefe Facialismuskulatur einbezogen habe. Sie soll im II. Teil dieser Arbeit zur Darstellung gelangen.

I. Teil:

Oberflächliche Facialismuskulatur (Gesichtsmuskulatur).

An ihr können wir folgende 3 übereinander gelagerte Hauptschichten unterscheiden:

I. Sphincter colli superficialis.
II. Platysma.
III. Sphincter colli profundus.

Diese 3 Schichten finden sich beim Hund nicht mehr in primitivem Zusammenhang; dagegen zeigt die gemeinsame Innervation durch Äste aus dem Hauptstamm des N. facialis noch mit aller Deutlichkeit, daß sie genetisch eng zusammengehören. Bei der Katze, die in vielen Punkten primitivere Befunde aufweist als der Hund, habe ich Platysma und Sphincter colli noch in primärem muskulösem Zusammenhang gefunden.

I. Der transversal verlaufende **Sphincter colli superficialis,** die oberflächlichste der 3 Schichten, lagert auf dem Platysma auf. Er ist meist rudimentär. In den Fällen, wo er beim Hunde gut entwickelt ist, gehen die Muskelfasern der einen Seite in der ventralen Medianlinie unmittelbar auf die andere Seite über, wodurch ein wirklicher Sphincter entsteht.

Der Spincter colli superficialis hat keine Abkömmlinge geliefert.

II. Das **Platysma,** die mittlere Schicht, bildet bei Hund und Katze eine kräftige, geschlossene Muskellage mit longitudinalem Faserverlauf. Es entspringt an einem Sehnenstreifen der dorsalen Medianlinie, zieht von dort unter dem Ohr vorbei auf die Seiten- und Unterfläche des Kopfes und reicht bis zur Mundspalte, wo es am Integument inseriert. Der Ursprung des Platysma am Nacken ist als ursprüngliches Verhalten bei den Säugetieren zu betrachten.

Vom Platysma leitet sich die gesamte retroauriculäre Muskulatur ab. Der vorderste Abschnitt des Nackenplatysma mußte frühzeitig Beziehung zur Ohrmuschel gewonnen und sich durch Schichtenbildung und weitere Differenzierung innerhalb dieser Schichten nach und nach zur cervico-auriculären Muskulatur entwickelt haben. Von den cervico-auriculären Muskeln haben sich einzelne Partien auf die Ohrmuschel abgelagert und bilden nun dort selbständige Mm. auriculares proprii. Auf diese Weise kam die komplizierte retroauriculäre Muskulatur der Carnivoren zustande.

An der retroauriculären Muskulatur kann man bei Hund und Katze mehr oder weniger deutlich 3 übereinanderliegende Schichten erkennen. Die 1. Schicht ist immer deutlich von den zwei tieferen geschieden. Sie bildet in ihrer ganzen Ausdehnung eine kontinuierliche Muskellage, deren vorderster Abschnitt die Pars occipitalis (M. occipitalis) ist. Zuweilen liegt beim Hund ein zartes, blasses Muskelbändchen (M. auriculae superficialis platysmatis) der 1. Schicht auf. Es gehört aber nicht zur retroauriculären Muskulatur, sondern ist sehr wahrscheinlich eine Abspaltung der 1. Schicht des Nackenplatysma (vergl. Fig. 8).

Die 2. Schicht bildet mit der 2. Schicht des Nackenplatysma eine einheitliche Muskellage. Der Anschluß ist ein so unmittelbarer, daß an der engen genetischen Zusammengehörigkeit dieser beiden Muskelgebiete nicht gezweifelt werden kann. Auch die Innervation stimmt mit dem Muskelbefunde überein. Dieses Verhalten ist bedeutsam.

Innerhalb der 2. und 3. Schicht ist es zur Bildung von selbstständigen Muskelindividuen gekommen. Die beiden Schichten sind im hinteren Abschnitte vollständig voneinander getrennt, im vordern Abschnitt hingegen hängen sie meist miteinander zusammen. Nur bei einem der untersuchten Hunde war die Schichtenbildung vollständig durchgeführt. Es waren 3 in der ganzen Ausdehnung deutlich voneinander geschiedene Lagen vorhanden.

Die Mm. auriculares proprii haben sich, wie erwähnt, von der übrigen retroauriculären Muskulatur losgelöst. Obwohl sie meist stark reduziert sind und von der ursprünglichen Verlaufsrichtung vielfach abweichen, lassen sie sich mit Sicherheit von der cervico-auriculären Muskulatur ableiten. Unter den Mm. auriculares proprii verdient der M. helicis besondere Beachtung. Er liegt beim Hunde vollkommen abgetrennt von seinem Mutterboden auf der vordern Seite der Ohrmuschel. Allgemein wird er zur vordern Ohrmuskulatur gerechnet und dem M. helicis des Menschen gleichgesetzt, doch mit Unrecht. Die Innervation und primitivere Muskelbefunde bei der Katze zeigen, daß er einen Abkömmling der retroaurikulären Muskulatur darstellt. Um einer Verwechslung mit dem M. helicis der Primaten vorzubeugen, bezeichne ich ihn mit M. helicis retroauricularis.

In enger genetischer Beziehung zum M. helicis retroauricularis steht der viel umstrittene M. mandibulo-auricularis (vergl. Ruge 1885, Chaine 1903, Fürbringer 1904, Bijvoet 1908 u. a.). Normalerweise zieht der Muskel von der Mandibula zum Ohre (vgl. S. 34 bis 40). Häufig zeigt er beim Hunde starke Reduktion. Er besteht dann aus zwei sehnig reduzierten Teilen, von denen der eine von der Mandibula zum Schädel, der andere vom Ohre zum Schädel zieht.

Primitive Befunde bei der Katze geben uns Aufklärung darüber, wie der M. mandibulo-auricularis entstanden sein muß: Die Muskelmasse des M. helicis retroauricularis, die sich unter die Spina helicis ausgedehnt hatte, drang unter dem M. concho-helicinus bis zur Incisur zwischen Spina helicis (Ant. 5) und Ant. 4 vor. Von hier aus gelangte sie zur Außenfläche der Ohrmuschel und schob sich längs dem knorpligen Gehörgang bis zum Schädel und schließlich bis zum oberen Teil der Mandibula vor, wo sie zwischen Processus angularis und Processus condyloides feste Anheftung gewann. An der unteren Kante der Spina helicis wurde der Muskelzug in der Folge durchtrennt. Es entstanden dadurch zwei selbständige Muskeln, der M. helicis retroauricularis und der M. mandibulo-auricularis. Beim Hunde wurde die Insertion des Mandibulo-auricularis von der Innenfläche und der untern Kante der Spina helicis auf die Außenfläche der Spina helicis verlegt. Der Muskel verlor dadurch den Zusammenhang mit dem M. helicis retroauricularis vollständig; dagegen weist die Innervation noch deutlich auf die enge genetische Beziehung der beiden Muskeln hin. Diese Tatsachen widerlegen die Auffassung von J. Chaine (1903), wonach der Mandibulo-auricularis der Säuger den letzten Rest des Depressor mandibulae der niedern Vertebraten darstellen soll.

Außer der reich gegliederten retroauriculären Muskulatur und dem beim Hund vorkommenden M. auriculae superficialis platysmatis hat das Platysma bei Hund und Katze keine Abkömmlinge geliefert.

III. Der Sphincter colli profundus. Bei meinen Untersuchungen an Hund und Katze zeigte sich, daß der Sphincter colli profundus in viel weiterem Umfange den Mutterboden für die Gesichtsmuskeln geliefert hat, als bisher angenommen wurde. Eine ganze Anzahl Muskeln, die als Derivate des Platysma galten, leiten sich vom Sphincter colli profundus ab, so der M. auriculo-labialis (Zygomaticus), die gesamte orbito-fronto-auriculäre Muskulatur, der M. orbicularis oculi, der levator labii et nasi und der M. mentalis. Die Befunde bei andern Säugetieren (Marsupialier, Insectivoren, Prosimier usw.) sprechen durchaus dafür, daß diese Ableitung der Gesichtsmuskeln für die Säuger allgemeine Gültigkeit besitzt.

Der Sphincter colli profundus zeigt beim Hund ein recht primitives Verhalten. Er bildet eine einheitliche, transversale Muskellage, welche die Seitenfläche des vordern Halsabschnittes und des Kopfes bedeckt und sich vom Ohre bis zur Mundspalte ausdehnt. An ihm kann man nach der Beziehung zu bestimmten Abschnitten des Kopfes folgende Portionen unterscheiden:

Pars auris
Pars intermedia
Pars palpebralis
Pars oris.

Das Platysma, das als longitudinale Muskelschicht auf dem Sphincter colli profundus lagert, drückt, besonders mit seinem obern Rande, auf die Unterlage. Als Folge davon ist an diesen Stellen der Sphincter colli profundus so stark reduziert, daß man oft nur mit Mühe den durchgehenden Faserverlauf noch nachweisen kann. Dazu kommt, daß an den betreffenden Stellen das Platysma in einer Breite von 1—2 cm fest mit der Unterlage »verlötet« ist, so daß man die beiden Schichten kaum voneinander trennen kann, ohne den Sph. colli zu verletzen. Dies trifft besonders für die Pars intermedia zu, wo der Nachweis, daß die Fasern durchgehend sind, von besonderer Bedeutung war. Zuweilen sind durch den Druck des obern Platysmarandes Portionen des Sph. c. profundus vollständig durchtrennt worden.

Die Pars auris reicht von der ventralen Medianlinie bis zum Antitragus des Ohres, wo sie inseriert. In der Mittellinie des Halses stößt sie mit der entsprechenden Portion der andern Seite zusammen

oder überlagert sie. Bei keinem der untersuchten Hunde fand ich kaudal von der Pars auris noch irgendwelche Reste des Sphincter colli profundus. Die Pars auris bildet somit die scharf abgegrenzte, hinterste Portion des Spincter colli profundus.

Die Pars intermedia zieht in primitiven Befunden von der ventralen Medianlinie ununterbrochen hinauf bis vor das Ohr, wo sie mit dem obern Abschnitt des M. auriculo-labialis zu einer einheitlichen Muskelplatte, der »Intermedio-auriculo-labialis-Platte« verbunden ist. Bei der Katze, wo die Verhältnisse noch ursprünglichere sind, steht diese einheitliche Muskelplatte vor dem Ohre in genetischem Zusammenhang mit Muskeln des orbito-fronto-auriculären Gebietes. Von diesen kann man die genetische Beziehung zu andern Muskeln ermitteln. Diese andern findet man wieder in primitivem Zusammenhang mit weitern Muskeln usw. So glingt es, bei der Katze an Hand der Varietäten schrittweise den stattgehabten Verlauf der Differenzierung zu rekonstruieren. Der M. auriculo-labialis, die gesamte orbito-fronto-auriculäre Muskulatur, der M. orbicularis oculi und M. levator labii et nasi erweisen sich als Derivate der Pars intermedia des Sphincter colli profundus.

G. Ruge (1885) hat bei den Prosimiern den genetischen Zusammenhang von Depressor helicis, Auriculo-labialis sup., fronto-auriculärer Muskulatur, Orbicularis oculi und Levator labii et nasi nachgewiesen. Der Depressor helicis, welcher dem dorsalen Abschnitt der Pars intermedia der Carnivoren entspricht, war aber bei den von Ruge untersuchten Prosimiern von der Sphincter colli profundus-Schicht vollständig abgetrennt. Die Muskelbündel wichen an der Durchtrennungsstelle von der ursprünglichen, transversalen Verlaufsrichtung etwas ab und waren zum Teil sogar über den obern Rand des Platysma geschoben. Auf Grund jener Befunde hatte man deshalb die Zugehörigkeit des Depressor helicis zum Sphincter colli profundus nicht vermuten können.

Dagegen befand sich bei einigen Prosimiern der Auriculo-labialis sup. in der Mundgegend in engstem Anschluß an den obern Rand des Platysma. Diese Verbindung macht durchaus den Eindruck eines genetischen Zusammenhanges. Darauf fußend hat Ruge den Auriculo-labialis und somit sämtliche, mit ihm in genetischem Zusammenhang stehenden, oben erwähnten Muskeln vom Platysma abgeleitet. Spätere Autoren haben die Ansicht von Ruge übernommen.

Da nun die Untersuchungen an Hund und Katze in unzweideutiger Weise zeigen, daß jene sämtlichen Muskeln vom Sphincter colli profundus abgeleitet werden müssen, erweist sich die enge Beziehung, die bei den Prosimiern der Auriculo-labialis zum Platysma besitzt, als sekundär. Der primäre Zusammenhang jener Derivate lag vor dem Ohre, zwischen Depressor helicis und der Pars intermedia des Sphincter colli profundus. Durch den Druck des obern Platysma-Randes ist wohl die Durchtrennung der Fasern erfolgt. Nach stattgehabter Durchtrennung wichen die beiden, nun selbständig gewordenen Abschnitte von der ursprünglichen transversalen Verlaufsrichtung ab. Einzelne Fasern des Depressor helicis schoben sich sogar sekundär über den obern Rand des Platysma. Auch beim Hund können gleiche Befunde auftreten (vergl. Hund A, Fig. 25 und 26).

Im Abschnitt über die Pars intermedia und ihre Derivate (S. 49 bis 54) habe ich kurz beschrieben, wie die einzelnen Abkömmlinge der Pars intermedia untereinander und mit ihrem Muttergebiet noch in genetischer Beziehung stehen, und auf welche Weise sich die Differenzierung in jenem Muskelgebiet vollzogen haben mußte. Hier möchte ich nur nochmals darauf hinweisen, daß die vor dem Ohre gelagerte Cartilago scutularis (Scutellum) in weitgehendem Maße auf die Umgestaltung der praeauriculären Muskulatur eingewirkt hat.

Die Pars palpebralis zieht von der ventralen Medianlinie hinauf bis unterhalb des Auges, wo sie dem Orbicularis oculi aufliegt. Sie hat keine Abkömmlinge geliefert.

Die Pars oris hat die Muskulatur der Lippen, Wange und Schnauze geliefert. Eine tiefe Abspaltung dieser Pars ist der M. buccinatorius, ein kräftiger, vollkommen selbständiger Muskel. Doch findet man ihn gelegentlich noch, unmittelbar an der Mundspalte, in direktem Zusammenhang mit dem M. orbicularis oris. Trotz der Kompliziertheit des Buccinators kann man bei sorgfältiger Präparation seinen Bauplan beim Hund klar erkennen: Der Muskel besteht aus einem dorsalen und einem ventralen Abschnitt, die sich in der Mitte, unter Bildung einer sehnigen Naht (Raphe) kreuzen. Innerhalb der beiden Abschnitte ist es zur Aberration und Abspaltung einzelner Partien gekommen.

Der Buccinator lieferte durch Aberration von Muskelfasern seines Unterlippenabschnittes den M. mentalis, der meistens mit ihm noch in genetischem Zusammenhang geblieben ist.

Ein weiterer aus der Pars oris hervorgegangener Muskel ist der M. maxillo-naso-labialis. Dieser hat in der Tiefe, am Os maxillare, feste Anheftung gewonnen und hat sich dann von den übrigen Derivaten der Pars oris vollkommen losgelöst. Er besteht aus zwei Portionen, der Portio nasalis und der Portio labialis, die zuweilen ganz selbständige Muskelindividuen darstellen.

Abweichend von der hier dargelegten Auffassung über die Gesichtsmuskulatur (oberflächliche Facialismuskulatur) vertreten Boas und Paulli (1908) die Ansicht, daß einzelne der Gesichtsmuskeln sich ganz unabhängig voneinander aus indifferenten Mesodermanlagen entwickelt haben möchten, und zwar im Zusammenhange mit der Bildung der Augenlider, der Lippen, des äußern Ohres usw. Man müsse zugestehen, daß die Frage, woher die Gesichtsmuskulatur der Säuger ihren Ursprung genommen habe, eine ungelöste sei. Diese Anschauung von Boas und Paulli ist entschieden zurückzuweisen.

G. Ruge hat durch seine weitausgedehnten, grundlegenden Untersuchungen über das Facialisgebiet der Vertebraten (1896), über die Gesichtsmuskulatur der Monotremen (1895), Prosimier (1885) und Primaten (1887) nachgewiesen, daß sämtliche Gesichtsmuskeln ein genetisch einheitliches Muskelgebiet darstellen.

Durch meine Untersuchungen an Hund und Katze bin ich zu demselben Resultate gelangt. Dagegen weichen in Bezug auf die spezielle Ableitung der einzelnen Gesichtsmuskeln von den beiden Hauptschichten der Gesichtsmuskulatur (Platysma und Sphincter colli prof.), wie ich ausgeführt habe, meine Ergebnisse von denjenigen Ruge's ab.

Was die von Aeby (1879), Rex (1887), Perregaux (1884) und neuerdings von Boas und Paulli (1908) beschriebene »Rectusmuskulatur« (M. rectus labii, M. rectus nasi et labiorum) anbetrifft, so habe ich auf S. 89—92 darauf hingewiesen, daß ihr durchaus nicht die von diesen Autoren zuerkannte genetische Selbstständigkeit zukommt. Ich habe darauf aufmerksam gemacht, daß die »Rectusbündel« bei den verschiedenen Säugern sich von ganz verschiedenen Gesichtsmuskeln der Lippen und Nasengegend (von Abkömmlingen sowohl des Platysma als auch des Sph. colli profundus) abgespalten und selbständig weiter differenziert haben müssen. Bovero (1901) leitete den M. cutaneo-mucosus labii (Rectus labii) vom Platysma ab.

R. Futamura (1906 und 1907), vgl. Anhang S. 96, hat versucht, durch ontogenetisch-mikroskopische Untersuchung die Frage zu lösen, wie sich die einzelnen Gesichtsmuskeln aus der einheitlichen Anlage der Facialismuskulatur entwickelt haben. Seine Angaben sind jedoch nicht glaubwürdig.

Literaturverzeichnis.

(I. und II. Teil.)

Aeby, Chr., Die Muskulatur der menschlichen Mundspalte. Arch. f. mikr. Anat., Bd. XVI, Bonn 1879.

Austoni, A., Muscoli auricolari estrinseci dell' uomo. Archivio di Anatomia e di Embriologia. Vol. VII, Firenze 1908.

Bardeleben, K., Muskel und Fascie. Jenaische Zeitschr. f. Naturwissensch., Bd. XV, 1882.

Baum und Dobers, Die Entwicklung des äußeren Ohres bei Schwein und Schaf. Anat. Hefte, Bd. XXVIII, 1905.

Baum und Kirsten, Vergl. anatomische Untersuchung über die Ohrmuskulatur verschiedener Säugetiere. Anat. Anzeiger, Bd. XXIV, 1904.

Bertelli, D., Il musculo temporale superficiale. (M. auricularis anterior et superior.) Pisa 1889.

Bijvoet, W. F., Zur vergl. Morphologie des Musculus digastricus mandibulae bei den Säugetieren. Zeitschr. f. Morphol. u. Anthropol., Bd. XI, 1908.

Bluntschli, H., Beiträge zur Kenntnis der Variationen beim Menschen (Gesichtsmuskulatur). Morphol. Jahrbuch, Bd. XL, 1909.

Boas, J. E. V., Ohrknorpel und äußeres Ohr der Säugetiere, eine vergl. anatomische Untersuchung. Kopenhagen 1912.

Boas und Paulli, The Elephant's Head. Studies in the comparative Anatomy of the organs of the head of the Indian Elephant and other Mammals. I. Part: The Facial Muscles and the Proboscis. Jena 1908.

—— —— Über den allgemeinen Plan der Gesichtsmuskulatur der Säugetiere. Anat. Anzeiger 1908.

Bonnet, R., Lehrbuch der Entwicklungsgeschichte, Berlin 1918. S. 385, 414 bis 415.

Bovero, A., Ricerche morphologiche sul »Musculus cutaneo-mucosus labii« (»Rectus labii«). Atti d. R. Acad. delle Scienze di Torino, Vol. XXXVII, 1901/02.

Broek, A. J. P. van den, Über die Muskelinsertionen und -ursprünge am Unterkiefer: Ein Beitrag zur Kinnfrage. Zeitschrift f. Morphol. u. Anthropol. Bd. XXI, 1920.

Broman, J., Normale und abnorme Entwicklung des Menschen. Wiesbaden 1911. S. 661—663, 725.

Bugnion, E., Les mouvements de la face ou Le mécanisme de l'expression. Lausanne 1895.

Bütschli, O., Vorlesungen über vergl. Anatomie. 2. Lieferung, Heidelberg 1912.

Chaine, J., Anatomie comparée de certains muscles sus-hyoïdiens. Thèses présentées à la Faculté des sciences de Paris. Lille 1900.

—— Considérations sur la Constitution musculaire de la Région sus-hyoïdienne chez les Vertébrés en général. Annales des Sc. Nat., Zool., Tome XVI, Paris 1902.

—— Le développement phylogénique du Digastrique. Procès-verbaux de la Société des Sc. phys. et nat. de Bordeaux, Janvier 1903.

—— Sur la Signification morphologique de certains muscles rudimentaires des Mammifères (M. mandibulo-auricularis). Comptes rendus des séances de la Réunion Biologique de Bordeaux, Février 1903.

—— Nouvelles recherches sur le développement phylogénique du Digastrique. Comptes rendus de l'Association des Anatomistes VIe Session, Toulouse 1904.

Chauveau, A., Traité d'Anatomie comparée des animaux domestiques. Paris 1857.

Chudzinsky, Nouvelles observations sur le système musculaire du Nègre. Revue d'Anthropologie. Paris 1874, S. 25: Région cervicale.

Dieck, R., Die Hautmuskeln des Fuchskopfes (Canis vulpes). Zeitschr. f. d. gesamten Naturwissensch. Berlin, 1868.

Dupuy, P., Anatomie comparée des muscles du rire. Bull. de la Société anatomique de Paris, 1905. S. 549—551.

Eggeling, H. v., Anatomische Untersuchungen an den Köpfen von vier Hereros, einem Herero- und einem Hottentottenkind. Jenaische Denkschr., Bd. XV, 1909.

—— Zur Anthropologie der Kopfweichteile. Anat. Anz., Bd. 54, 1921.

Eisler, P., Über die Ursache der Geflechtbildung an den peripheren Nerven. Anat. Anzeiger, Bd. XXI, Supplement: Verhandl. d. Anat. Gesellsch. 16. Versamml. 1902.

—— Die Muskeln des Stammes, 1912, im Handbuch der Anatomie des Menschen von K. v. Bardeleben, II. Bd., 2. Abt., 1. Teil.

Ellenberger und Baum, Systematische und topographische Anatomie des Hundes. Berlin, 1891.

—— —— Handbuch der vergl. Anatomie der Haustiere. Berlin, 1903, 1908 und 1915.

Ellenberger und Müller, Handb. d. vergl. Anatomie d. Haustiere. Berlin, 1896.

Fetzner, Ch., Rassenanatomische Untersuchungen an 17 Hottentottenköpfen. Zeitschr. f. Morphol. u. Anthropol., Bd. XVI.

Fischer, E., Anatomische Untersuchungen an den Kopfweichteilen zweier Papua. Korresp.-Bl. der Deutschen Ges. f. Anthr., Ethn., Urgesch. Jahrg. 36, 1905.

Futamura, R., Über die Entwicklung der Facialismuskulatur des Menschen. Anat. Hefte, Bd. XXX. Heft 91, 1906.

—— Beiträge zur vergl. Entwicklungsgeschichte der Facialismuskulatur. Anat. Hefte, Bd. XXXII. Heft 98, 1907.

Fürbringer, M., Untersuchungen zur Morphologie und Systematik der Vögel. II. Bd. Die Muskulatur und ihr Verband mit dem Nervensystem. S. 894 bis 984. 1888.

—— Zur Frage der Abstammung der Säugetiere. Festschrift zum 70. Geburtstage von Ernst Häckel. I. Teil: S. 598—599. II. Teil: S. 618—620 und 652—654. Jena, 1904.

Franck-Martin, Handbuch der Anatomie der Haustiere. I. Bd., 1892. II. Bd., 1894.

Froriep, Aug., Über den Hautmuskel des Halses und seine Beziehung zu den unteren Gesichtsmuskeln. Arch. f. Anat. u. Entw.-Gesch. Jahrg. 1877.

Gegenbaur, C., Vergl. Anatomie der Wirbeltiere. I. Bd. Leipzig, 1898.

—— Lehrbuch der Anatomie des Menschen. 1883. I. und II. Bd. Leipzig, 1910.

Günther, K., Vom Urtier zum Menschen. Stuttgart, 1909. Bd. II, S. 82—83. 170—174.

Gurlt, E. F., Handbuch der Anatomie der Haus-Säugetiere. I. und II. Bd. Berlin, 1843.

—— Anatomische Abbildungen der Haus-Säugetiere. II. Aufl. 1843 und Text.

Harslem-Riemenschneider, L., Die Gesichtsmuskulatur von 14 Papua und Melanesiern. Zeitschr. f. Morphol. u. Anthropol., Bd. XXII, 1921.

Henle, J., Handbuch der Anatomie des Menschen. I. Bd. Muskellehre, 1871. II. Bd. Eingeweidelehre, 1873. S. 756—759: Muskeln des äußeren Ohres.

Hertwig, O., Lehrbuch der Entwicklungsgeschichte. 9. Aufl. 1910, S. 717—722.

—— Elemente der Entwicklungsgeschichte 1915, S. 414—416.

Huber, E., Über das Muskelgebiet des Nervus facialis bei Katze und Hund, nebst allgemeinen Betrachtungen über die Facialismuskulatur. Anat. Anz., Bd. 51, 1918.

—— Über die Morphologie des M. procērus nasi des Menschen. Anat. Anz., Bd. 51, 1918.

—— Überreste des Sphincter colli profundus beim Menschen. Anat. Anz., Bd. 51, 1918.

Jacobi, A., Die Nase des Elchs (Alces alces). Anat. Anz., Bd. 52, 1919.

Keibel und Mall, Handbuch der Entwicklungsgeschichte des Menschen. I. Bd. Leipzig, 1910.

Killian, G., Die Ohrmuskeln des Krokodils, nebst vorläufigen Bemerkungen über die Homologie des M. stapedius und des Stapes. Jenaische Zeitschr. f. Naturwissensch. Bd. XXIV, 1890.

—— Zur vergl. Anatomie und vergl. Entwicklungsgeschichte der Ohrmuskeln. Anat. Anzeiger, Jahrg. 1890.

Kollmann, Handatlas der Entwicklungsgeschichte des Menschen. I. Bd., 1907. S. 327.

Koster, J. J. J., Beitrag zur Kenntnis der Gesichtsmuskulatur der Sunda-Insulaner. Morphol. Jahrb., Bd. 50, 1919.

Kudo, F., The facial musculature of the Japanese. Journal of Morphology, Vol. 32, 1919.

Le Double, A. F., Traité des variations du système musculaire de l'Homme. Tome I. Paris, 1897.

Loth, E., Beiträge zur Anthropologie der Negerweichteile (Muskelsystem). Stuttgart 1912.

Macalister, A., Additional observations on muscular anomalies in Human Anatomy. Transactions of the R. Irish Academy, Vol. XXV, p. 1—18. Dublin, 1875.

Martin, P., Lehrbuch der Anatomie der Haustiere. Bd. I u. II. Stuttgart, 1904.

—— Lehrbuch der Anatomie der Haustiere. Bd. II. 1. Hälfte: Das Pferd. 1914.

Martin, R., Lehrbuch der Anthropologie. Jena. 1914. S. 416—474: Weichteile des Kopfes und Gesichts.

Merkel, Fr., Der Musculus superciliaris. Anat. Anzeiger, II. Jahrg., 1887.

Michelsson, G., Die Hautmuskulatur des Igels (Erinaceus europaeus). Morphol. Jahrbuch. Bd. 51, 1921.

Mivart, G. St., The Cat. An introduction to the study of backboned animals, especially Mammals. New York 1900.

Perregaux, E., Einiges über die Lippenmuskulatur der Säugetiere. Diss. med. Bern, 1884.

Popowsky, J., Zur Entwicklungsgeschichte des N. facialis beim Menschen. Morphol. Jahrb. Bd. XXIII. 1895.

—— Über einige Variationen der Gesichtsmuskeln beim Menschen und ihre Bedeutung für die Mimik. Intern. Monatsschrift f. Anat. u. Physiol. Bd. XIV, 1897.

Rabl, K., Über das Gebiet des Nervus facialis. Anat. Anzeiger, II. Jahrg., 1887.

Rahner, R., Die Gesichtsmuskulatur der Affen und die Träger der menschlichen Mimik. Prometheus, Jahrg. XXV, Nr. 44, 1914.

Rauber-Kopsch, Lehrbuch der Anatomie des Menschen. III. Bd. Muskeln und Gefäße. Leipzig, 1909; 1919.

Reighard, J., and Jennings, H. S., Anatomy of the Cat, New-York, 1901.

Rex, H., Ein Beitrag zur Kenntnis der Muskulatur der Mundspalte der Affen. Morphol. Jahrbuch, Bd. XII, 1887.

Roy, J. S., Le Muscle orbiculaire des lèvres. Thèse méd. Bordeaux, 1890.

Ruge, G., Über die Gesichtsmuskulatur der Halbaffen. Morphol. Jahrbuch. Bd. XI, 1885.

—— Untersuchungen über die Gesichtsmuskulatur der Primaten. Leipzig, 1887.

—— Die vom Facialis innervierten Muskeln des Halses, Nackens und des Schädels eines jungen Gorilla (»Gesichtsmuskeln«). Morphol. Jahrbuch. Bd. XII, 1887.

—— Zur Einteilung der Gesichtsmuskulatur, speziell des M. orbicularis oculi. Morphol. Jahrbuch, Bd. XIII, 1888.

—— Die Hautmuskulatur der Monotremen und ihre Beziehung zu dem Marsupial- und Mammarapparat. Aus Semon, Zoolog. Forschungsreisen, Bd. II. Jenaische Denkschriften V, 1895.

—— Über das peripherische Gebiet des Nervus facialis bei Wirbeltieren. Festschrift zum 70. Geburtstage von Carl Gegenbaur, III. Bd. Leipzig, 1896.

—— Anleitungen zu den Präparierübungen an der menschlichen Leiche. Bd. I und II, 4. Aufl. Leipzig, 1908.

—— Verbindungen des Platysma mit der tiefen Muskulatur des Halses beim Menschen. Morphol. Jahrbuch, Bd. XLI, 1910.

—— Ein Rest der Verbindung des Platysma mit der tiefen Muskulatur des Halses beim Menschen. Morphol. Jahrbuch, Bd. XLIII, 1911.

—— Gesichtsmuskulatur und Nervus facialis der Gattung Hylobates. Morphol. Jahrbuch, Bd. XLIV, 1911.

Schimkewitsch, W., Lehrbuch der vergl. Anatomie der Wirbeltiere. Stuttgart, 1910.

Schmidt, W., Über das Platysma des Menschen, seine Kreuzung und seine Beziehung zu Transversus menti und Triangularis. Arch. f. Anat. und Entw.-Gesch. Jahrg. 1894.

Schultze, F. E., Musculus transversus nuchae. Habilitationsschrift. Rostock 1865.

Seydel, O., Über eine Variation des Platysma myoides des Menschen. (Ein Beitrag zur Morphologie dieses Muskels.) Morphol. Jahrbuch, Bd. XXI, 1894.

Spalteholz, W., Handatlas der Anatomie des Menschen. II. Bd., 1904. III. Bd., 1909 u. 1919.

Straus-Durckheim, Anatomie descriptive et comparative du Chat, Type des mammifères en général et des Carnivores en particulier. Tome II, avec des Planches. Paris, 1845.

Süssmayr, G., Über die Gesichtsmuskulatur einiger Primaten. Eine vergleichend-anatomische Studie. Diss. med. München 1888.

Tataroff, D., Über die Muskulatur der Ohrmuschel und einige Besonderheiten des Ohrknorpels. Arch. f. Anat. u. Entwicklungsgesch. Jahrg. 1887.

Testut, L., Les anomalies musculaires chez l'Homme. Paris, 1884.

—— Traité d'Anatomie humaine. Tome I. Paris, 1905.

Toldt, C., Der Winkelfortsatz des Unterkiefers beim Menschen und bei den Säugetieren und die Beziehung der Kaumuskeln (inkl. M. digastricus) zu demselben. Sitz.-Ber. der k. österr. Akademie der Wissensch. Mathem.-naturwissensch. Klasse. Bd. 114. Abt. III, 1905.

Villiger, E., Die periphere Innervation. Leipzig, 1908, 1919.

Virchow, H., Gesichtsmuskeln und Gesichtsausdruck. Arch. f. Anat. u. Entwicklungsgesch. Jahrg. 1908.

—— Über Gesichtsmuskulatur von Negern. Verhandl. der Anat. Gesellsch. (26. Versammlung) München. S. 217.

—— Gesichtsmuskeln des Schimpansen. Berlin, 1915.

Wiedersheim, R., Der Bau des Menschen als Zeugnis seiner Vergangenheit. 4. Aufl. 1908.

—— Vergl. Anatomie der Wirbeltiere. Jena, 1902. 7. Aufl. 1909.

Windle and Parsons, On the Myology of the Terrestrial Carnivora. I. Part: Muscles of the head, neck and fore limb. S. 370—377. Proc. of the Zool. Society of London, 1897.

Wood, Variations in Human Myology observed during the Winter-Session of 1865—66 at King's College, London. Proceedings of the Royal Society of London 1867. S. 229.

Zeidler, F. B. H., Beiträge zur Anthropologie der Herero. Zeitschr. f. Morphol. u. Anthropol. Bd. XVII, 1915.

—— Beiträge zur Anthropologie der Gesichtsweichteile der Neger. Zeitschr. f. Morphol. u. Anthropol. Bd. XXI, 1920.

Entenkeimscheiben (1916).

Zu der Arbeit: »Über den Primitivstreifen und Kopffortsatz der Ente«.

Von

Carl Rabl.

Mit Tafel I und II.

Figur 1. (Ente V. 24 Stunden alt. 25 mal vergrößert.) Serienbezeichnung V.

Die Keimscheibe war samt einem Stück Dotter unten umschnitten und zusammen mit diesem abgehoben.

Vor dem Schneiden, nach der Aufhellung in Nelkenöl, habe ich folgendes notiert: Die sogenannte Area opaca hat ungefähr die Form eines Siegelringes. Ich orientiere nun die Keimscheibe so, daß die schmale Spange des Ringes nach vorn, die breite Platte nach hinten gerichtet ist. Den längeren Durchmesser der großen, ovalen Keimscheibe stelle ich quer, den kürzeren Durchmesser senkrecht oder sagittal. Ob diese Orientierung richtig ist, wird die Schnittserie zu erweisen haben.

Innerhalb des von dem dunkeln Ring umschlossenen zentralen, hellen Feldes, also der sogenannten Area pellucida, das, wie die ganze Keimscheibe, queroval ist, sieht man, etwas rechts von der Mitte, einen ovalen, dunkleren Fleck, über dessen Bedeutung man bei der Untersuchung der Keimscheibe in toto nicht ins Klare zu

---

Anmerkung. In der letzten Zeit seines Lebens beschäftigte sich Carl Rabl mit den Frühstadien der Entwicklung der Ente. Er hat die Arbeit nicht mehr vollenden dürfen; in seinem Nachlaß fanden sich aber die in seiner bekannten Art mustergültig ausgeführten, zu dieser Untersuchung gehörigen Abbildungen mit ausführlichen Erläuterungen. Sie sollen auf Veranlassung der Witwe des Verstorbenen in der Zeitschrift veröffentlicht werden, der Carl Rabl einen großen Teil seiner bedeutsamsten Arbeiten anvertraut hatte. G.

kommen vermag. Natürlich wird der Gedanke wachgerufen, als habe man es mit der Embryonalanlage zu tun; die Entscheidung muß aber der Untersuchung der Schnittserie überlassen bleiben. — Der Fleck ist etwas länger als breit und vorne etwas dunkler, d. h. weniger durchsichtig, als in der hinteren Hälfte. Sonst sieht man in der ganzen Ausdehnung der Area pellucida, also innerhalb der ganzen hellen Mitte der Keimscheibe, eine sehr große Menge von Dotterkugeln von sehr verschiedener Größe; eine regelmäßige Verteilung derselben ist nicht zu bemerken.

Die sogenannte Area opaca erscheint im durchfallenden Licht unregelmäßig fleckig. Nach dem Gesagten gewährt die Untersuchung in toto keinen großen Einblick in den Bau der Keimscheibe.

Nach dem Schneiden. Ich habe mir vorläufig nach Durchsicht der Serie nur ein paar Notizen gemacht, die natürlich sehr erweitert werden müssen. Das gleiche gilt auch von den Notizen über die Schnittserien von anderen, älteren Keimscheiben. Die Schnittrichtung war parallel dem längeren Durchmesser gerichtet, also quer auf dem kürzeren. Dazu war ich durch die Form des dunklen Feldes innerhalb der Area pellucida, in welchem ich anfangs die Anlage des Embryoblasts vermuten zu dürfen glaubte, veranlaßt worden. Nach Durchsicht der Serie wurde die Zeichnung insofern ein ganz klein wenig verändert, als es ursprünglich aussah, als könnte der Fleck der Embryoblast, also lediglich eine Verdickung der äußeren Keimschicht sein. Die Schnittserie ließ mit aller Sicherheit erkennen, daß der dunkle ovale Fleck in der »Area pellucida« seinen Grund keineswegs in einer Verdickung der äußeren Keimschichte hat, sondern seine Entstehung lediglich einem sehr eigentümlichen Verhalten der inneren oder unteren Keimschicht verdankt. Diese ist nämlich im Bereich des Fleckes in sehr unregelmäßiger Weise verdickt und springt z. T. in Form ganz merkwürdig gestalteter Buckel vor.

Der Embryoblast oder die Embryonalanlage, mit anderen Worten der verdickte Teil der äußeren Keimschicht, ist sehr viel größer und weiter ausgedehnt, als der dunkle Fleck der »Area pellucida«. Eine Verbindung der beiden Keimschichten ist nirgends vorhanden. Ebensowenig zeigt der Embryoblast irgendeine Wucherung oder Neigung zur Primitivstreifenbildung. Er ist überall einschichtig. (Alles das muß genau beschrieben und durch Abbildungen erläutert werden.)

Der Boden der subgerminalen Höhle ist noch überall er-

halten. Auch das trägt dazu bei, die Klarheit des Bildes bei durchfallendem Licht wesentlich zu beeinträchtigen.

Figur 2. (Ente U. 24 Stunden alt. 25 mal vergrößert.) Serienbezeichnung U.

Nach der Aufhellung im Nelkenöl und der Untersuchung in toto im durchfallenden Lichte habe ich folgende Notizen gemacht:

Orientierung und Deutung des Keimes sind äußerst unsicher. Ich habe mich fast nur nach der Dicke oder Breite des den hellen Hof (die sog. Area pellucida) umgebenden dunklen Ringes, der sog. Area opaca, die wohl sicher dem »Keimwall« der Autoren entspricht, gerichtet und angenommen, daß der dickere Teil des Ringes hinten liege und sich von hier an den Seiten der Area pellucida nach vorne erstrecke. In dem hellen, zentralen, ganz unregelmäßigen Felde (der »Area pellucida«) sieht man in der linken Hälfte einen dunkleren Schatten, der mit seinem linken Ende fast bis an den Keimwall heranreicht, ohne ihn aber, wie es scheint, zu berühren. Innerhalb dieses dunkeln Schattens gewahrt man einen nach rechts hinten ziehenden, nicht scharf begrenzten Streifen, der eine Andeutung einer Teilung in einen unteren, dunkleren und oberen, helleren Begrenzungsrand erkennen läßt. —

Der »Keimwall« sieht fleckig aus, so wie auch später.

Figur 3. (Ente T. 24 Stunden alt. 25 mal vergrößert.) Serienbezeichnung T.

Das Bild ist in mancher Hinsicht unklar und bedarf noch der Aufklärung durch die Untersuchung der Serie.

Der Keimwall ist auf der rechten Seite ganz weggefallen und wahrscheinlich auch hinten zum Teil. Die Länge des deutlich hervorstehenden dunklen Primitivstreifens beträgt ungefähr 0,64 mm. Diese dunkle Partie bildet den ganzen Primitivstreifen; weiter nach hinten erstreckt er sich (wie die Untersuchung der Serie gezeigt hat) nicht. Der Primitivstreifen spaltet sich dem Anschein nach (s. u.) hinten in drei Schenkel, zwei seitliche und einen mittleren. Wie die Untersuchung der Keimscheibe von der Dotterseite her zeigte, werden die beiden seitlichen Schenkel des Primitivstreifens, in die dieser auseinanderzuweichen scheint, dadurch vorgetäuscht, daß hier Keimwallreste angelagert sind. Mit dem Primitivstreifen selbst haben also diese beiden Schenkel, so sehr dies nach der Betrachtung von oben zu sein scheint, gar nichts zu tun. Der mittlere Schenkel stellt

die eigentliche, wahre Fortsetzung des Primitivstreifens vor; er setzt sich in einen dunkleren Schatten fort, welcher dem Endwulst des Primitivstreifens oder dem hinteren Knoten der Säugetiere entspricht, und sich hinten in der Area opaca verliert.

Im vorderen Bereich der Area pellucida sieht man bei tiefer Einstellung zahlreiche kugelige Ballen. (Die Falten, die der Rand der Keimscheibe zeigt, sind durchwegs artifiziell.)

Nach der vorläufigen Durchsicht der Querschnittserie:

Wie die Querschnittserie zeigt, ist vorn bereits eine ganz seichte, breite Primitivrinne vorhanden, ebenso auch ein Kopffortsatz, von dem die Untersuchung in toto bei durchfallendem Licht noch nichts vermuten ließ. — Dort wo der Primitivstreifen in der Zeichnung hinten dunkel zu sein aufhört, beginnt in der Serie ein sehr flacher, dünner, breiter »Endwulst«.

Figur 4. (Ente R. 24 Stunden alt. 25 mal vergrößert.) Serienbezeichnung R. Querschnittserie.

Was die Länge der Area pellucida dieser Keimscheibe betrifft, so bin ich unsicher, wie ich messen soll. Mißt man den sagittalen Durchmesser des ganzen hellen Fleckes, also mit Inbegriff der zahlreichen unregelmäßigen Dottermassen hinter dem scharfen Innenrand der Area opaca, so bekommt man eine Länge von ungefähr 1,68 mm, zieht man dagegen die Zone mit den dunkeln Dottermassen im vorderen Bereich der Area pellucida ab, mit anderen Worten, rechnet man diese noch zur Area opaca, so ergibt sich eine größte Länge von etwa 1,52 mm. Auf keinen Fall ist der Frage größere Wichtigkeit beizumessen.

Auch die Länge des Primitivstreifens läßt sich nur annähernd bestimmen, da er hinten auf dem Keimwall (Randwulst, Area opaca) verschwindet. Soweit er sichtbar, beträgt seine Länge ungefähr 0,86 mm.

Die Untersuchung in toto bei durchfallendem Licht ergibt folgendes: Der Primitivstreifen ist in der vorderen Hälfte oder den vorderen zwei Dritteln dunkler und ein klein wenig breiter als in der vorderen Hälfte oder dem hinteren Drittel. Wie gesagt, verschwindet er hinten über dem Keimwall. Irgend eine Andeutung eines Endwulstes ist nicht zu sehen; damit soll nicht gesagt werden, daß kein solcher existiert; denn er kann über dem Keimwall ganz wohl vorhanden sein. — Aber auch von einem Hensenschen Knoten kann nicht gesprochen werden.

Zu den beiden Seiten des Primitivstreifens und vorn über diesen hinausreichend macht sich ein mäßig dunkler Schatten bemerkbar, der wohl sicher, (was die Untersuchung der Serie zeigen muß) vom Mesoderm hervorgerufen wird; nach den Seiten verschwindet er allmählich. Seine ganz unscharfen Begrenzungsränder schließen einen nach vorn gerichteten Winkel ein. Der Schatten verbreitert sich also nach hinten zu und ist zugleich neben dem dunkleren Abschnitt des Primitivstreifens etwas dunkler und deutlicher, als weiter hinten. Der linke Vorderrand dieses im ganzen ungefähr dreieckigen Schattens ist vielleicht um eine Spur dunkler als der rechte.

Der Keimwall ist, wie stets bei Keimscheiben dieser Entwicklungshöhe, fleckig, mit scharfem (wohl artifiziellem) Innenrand und ohne eigentlichen Außenrand. Mit anderen Worten, er verliert sich nach außen ganz allmählich.

Nach Anfertigung der Querschnittserie habe ich noch bemerkt: Obwohl bei durchfallendem Licht (bei der Untersuchung der Keimscheibe in toto) nichts von einer Primitivrinne, beziehungsweise von einem hellen, den Primitivstreifen halbierenden Streifen zu sehen war, zeigte die Querschnittserie doch eine, wenn auch nur seichte Rinne.

Figur 5. (Ente Q. 24 Stunden alt. 25 mal vergrößert.) Serienbezeichnung Q.

Länge der Area pellucida ungefähr 1,20 mm; Länge des Primitivstreifens = 0,88 mm. Der Primitivstreifen zeigte bei durchfallendem Licht noch keine Spur einer Primitivrinne, wohl aber auf der Querschnittserie (vgl. unten). Er erscheint relativ breit, sehr dunkel, aber nach den Seiten nicht ganz scharf begrenzt. Vorn ist kein eigentlicher Knoten zu sehen, auch erscheint der Streifen hier kaum dunkler als sonst; vielleicht ist aber der Streifen vorn um eine kleine Spur breiter als sonst, und vor allem als in der Mitte.

Am Hinterende ist ebenso wenig wie bei der nächst vorhergehenden Keimscheibe ein »Endwulst« zu sehen. Dagegen ist das Hinterende, unmittelbar bevor der Primitivstreifen den Keimwall erreicht, etwas heller. Ob sich der Primitivstreifen auch noch eine kurze Strecke weit über den Keimwall hinaus fortsetzt, ist nicht sicher festzustellen. Das muß die Serie lehren.

Zu den beiden Seiten des Primitivstreifens und vor seinem Vorderende ist wieder ein dunkler Schatten (Mesoderm) zu sehen, der sich aber bald verliert.

Der Keimwall erscheint, wie auch in späteren Stadien, scheckig. Sein Innenrand ist dunkler; ein deutlicher Außenrand ist nicht vorhanden; vielmehr geht der Keimwall nach außen allmählich in den gewöhnlichen Dotter über. Außer den dunkeln, meistens sehr unregelmäßigen Flecken sind im Keimwall auch hellere Stellen von teils unregelmäßiger Form, teils blasigem Aussehen vorhanden. — Im vorderen Bereich der Area pellucida sind wieder zahlreiche unregelmäßige Dottermassen zu sehen.

Nach dem Schneiden habe ich noch notiert: Obwohl bei durchfallendem Licht nichts von einer Primitivrinne (einem hellen Streifen auf dem Primitivstreifen) zu sehen, zeigte die Querschnittserie doch eine, wenn auch flache Rinne.

(Der Grund, weshalb bei der Untersuchung im durchfallenden Licht in diesen Stadien der Entwicklung nichts von einer hellen Rinne zu sehen ist, während die Querschnittserie eine Vertiefung zeigt, liegt in der größeren Dicke des Keimes unterhalb der Rinne, wodurch diese ausgeglichen sind. Dies ist genau zu beschreiben und an den Schnittbildern zu erläutern.)

Figur 6. (Ente S. Aus einer Glasdose mit der Bezeichnung: 24—29 Stunden alt. Die Keimscheibe dürfte kaum viel älter als 24 gewesen sein.) 25 mal vergrößert. Querschnitt-Serienbezeichnung S.

Länge der Area pellucida ungefähr = 1,44 mm.

Länge des Primitivstreifens = 0,92 mm. Dazu ist aber zu bemerken, daß sich der Primitivstreifen sicher noch über den Keimwall eine Strecke weit nach hinten fortsetzt.

Der Primitivstreifen ist vorn am dicksten und dunkelsten und läßt hier auch eine Spur einer länglichen, helleren Stelle erkennen. Nach den an jüngeren Keimscheiben gemachten Erfahrungen darf man schließen, daß diese helle Stelle einer Primitivrinne entspricht. (Vgl. darüber unten.) — Vielleicht kann man das verdickte Vorderende schon als Hensenschen Knoten bezeichnen. — Diese Mesodermgrenze war an dieser Keimscheibe ganz außerordentlich schön und deutlich zu sehen. Sie umzog im Bogen in einiger Entfernung das Vorderende des Primitivstreifens — den Hensenschen Knoten — und bog dann nach hinten und außen ab, um auf den Keimwall zu treten. Sie ist auf diesem noch eine Strecke weit recht deutlich zu sehen. Man bemerkt — oder glaubt wenigstens, zu bemerken, — daß sie den Keimwall, soweit sich dieser als dunkle Masse von dem peri-

pherischen Dotter abhebt, was an dieser Keimscheibe ziemlich deutlich ist, nirgends, auch hinten nicht, überschreitet.

Die mit stärkerer Vergrößerung deutlich sichtbaren Mesodermzellen sind nur in der nächsten Nähe des Primitivstreifens sehr dicht gestellt und lassen hier eine Andeutung einer Anordnung zu transversalen Reihen erkennen; nach den Seiten, aber ebenso auch nach vorn und hinten gehen sie alsbald in sehr schöne zierliche Netze über.

Der Keimwall verhält sich wie bei den vorigen Keimscheiben.

Wie die Querschnittserie zeigt, ist schon über dem ganzen Primitivstreifen, also nicht bloß an seinem Vorderende eine Primitivrinne vorhanden.

Figur 7. (Ente L. (Kommt gleich vor A?) (29—30 Stunden alt.) 25 mal vergrößert. Sagittalserie.) Serienbezeichnung L.

Von nun an unterscheide ich innerhalb der Area pellucida noch die Area embryonalis oder den Schild, der vom Embryoblast eingenommen wird. Die Area embryonalis reicht nicht ganz so weit nach vorn als die Area pellucida; diese wird also vorn nicht ganz vollständig von der Area embryonalis erfüllt. Sonst aber, also seitlich und hinten, zieht die Area embryonalis wohl überall über den Keimwall hinüber, also auf die Area opaca hinaus. Ihre Grenze ist hier, solange der Keimwall nicht entfernt ist, nicht zu sehen. — Die vordere Grenze der Area embryonalis lege ich an der abgebildeten Keimscheibe in die quere, wohl sicher artifizielle Falte, die im Bogen in der Mitte zwischen Innenrand des Keimwalles (der Area opaca) und Vorderende des Primitivstreifens von links nach rechts hinüberzieht. Die hintere Grenze der Area embryonalis liegt in einer nicht genauer zu bestimmenden Entfernung hinter dem Innenrand des Keimwalles. Hier sieht man an der Keimscheibe deutlich das etwas nach rechts abgebogene hintere Ende des Primitivstreifens sich auf den Keimwall vorschieben.

Unter Berücksichtigung der angegebenen Grenzen der Area embryonalis oder des Embryoblasts beträgt deren Länge ziemlich genau 1,52 mm, wovon der Primitivstreifen nicht weniger als 1,36 mm einnimmt. Dieses bietet ein etwas ungewöhnliches Aussehen, wodurch man leicht zu einem Fehlschluß geführt werden könnte. Seine vordere Hälfte besitzt nämlich keine Rinne, während diese auf der hinteren Hälfte sehr deutlich ausgeprägt ist. Dadurch könnte man versucht werden, nur die hintere Hälfte des Primitivstreifens als solchen an-

zuerkennen, die vordere dagegen als Kopffortsatz zu betrachten. Aber abgesehen von anderen Eigentümlichkeiten, von denen noch bei Beschreibung der Sagittalschnittserie, in die ich diese Keimscheibe zerlegt habe, die Rede sein wird, beweist schon die außerordentliche Kürze des Kopffortsatzes, der sich im Flächenbild bei durchfallendem Licht gar nicht bemerkbar macht, daß hier ein Primitivstreifen vorliegt, der in seiner vorderen Hälfte keine helle Linie erkennen läßt.

Das Vorderende des Primitivstreifens ist ein klein wenig dunkler und eben merklich breiter, als die darauffolgende, rinnenlose Strecke, so daß man wohl vielleicht schon von einem Hensenschen Knoten sprechen kann. — Die hintere, eine Primitivrinne umschließende Hälfte des Streifens zeigt die beiden Primitivfalten, von welchen die rechte etwas dunkler erscheint als die linke. Im übrigen wechseln bei beiden Falten hellere und dunklere Stellen ab. Wie schon erwähnt, wendet sich das hintere Ende des Primitivstreifens etwas nach rechts, um auf den Keimwall zu treten. Er ist hier im durchfallenden Licht nur mehr eine kurze Strecke weit zu verfolgen. — Die Primitivrinne ist breit, aber lange nicht so hell, ja geradezu glänzend, wie sie im Bereiche des Hinterendes oder der hinteren Hälfte des Primitivstreifens in späteren Stadien oft zu sehen ist. (Man vergleiche die nächstfolgende Figur.)

Vom Vorderende des Primitivstreifens ziehen schief nach hinten und außen die deutlich erkennbaren, aber nicht ganz scharfen, vorderen Mesodermgrenzen. Wenn man bei stärkerer Vergrößerung, bei der man schon die einzelnen Zellen deutlich erkennen kann, neben dem Primitivstreifen die Anordnung der Mesodermzellen untersucht, so kann man sich ohne Mühe überzeugen, daß sie zumeist in quere Reihen geordnet sind. In einiger Entfernung vom Primitivstreifen hört diese Regelmäßigkeit auf.

Zum Schlusse bemerke ich, daß dies die jüngste Keimscheibe war, an der ich eine Andeutung einer Scheidung der Area embryonalis in eine Pars rotunda und Pars triquetra erkennen konnte. Die Scheidung ist noch so undeutlich, daß man, wenn man sie nicht von späteren Stadien her kennte, sie kaum bemerken würde. Sie gibt sich darin zu erkennen, daß das Hinterende des Primitivstreifens in einer etwas helleren Region der Area embryonalis verläuft, als die übrige Strecke.

Figur 8. (Ente A. 29—30 Stunden alt. 25 mal vergrößert.) Serienbezeichnung A.

Eine sehr schöne Keimscheibe, die alle Eigentümlichkeiten zeigt,

die in diesem Entwicklungsstadium zu sehen sind. Die Area pellucida ist, wie übrigens auch früher und später, bilateral-symmetrisch, dabei vorn breiter als hinten. Innerhalb der Area pellucida liegt die Area embryonalis, der Embryonalschild, der aus dem Embryoblast hervorgegangen ist und also in früheren Stadien mit diesem identisch war.

An der Area embryonalis ist die größere, fast kreisrunde Pars rotunda und die daran angeschlossene, kleine Pars triquetra zu unterscheiden. Der Hensensche Knoten liegt etwas vor der Mitte der Pars rotunda. Dieser gehören reichlich zwei Drittel des Primitivstreifens an. Im Verhältnis zur kleinen, hellen Pars triquetra stellt die Pars rotunda weitaus den Hauptteil der Embryonalanlage dar; die Pars triquetra ist zu dieser Zeit kaum mehr, als ein Anhängsel der Pars rotunda. Ganz dasselbe habe ich von Kaninchen beschrieben, und bei aller Verschiedenheit im Aussehen von Ente und Kaninchen, oder von Vogel und Säugetier staunt man über die weitgehende prinzipielle Übereinstimmung. Wie wir schon von den Säugetieren her wissen und schon van Beneden hervorhob, zieht die Grenzlinie zwischen den beiden Regionen der Area embryonalis durch die hintere Hälfte des Gehirns. Die Pars rotunda repräsentiert also zu dieser Zeit der Entwicklung weitaus den größten Teil des Kopfes, die kleine Pars triquetra dagegen den Rest des Kopfes und den ganzen Rumpf. Man sieht und staunt über die geringe Größe der Anlage des Rumpfes im Vergleich mit der ungeheueren Größe der Anlage des Kopfes. —

Was die Maße betrifft, so beträgt die Länge der Area embryonalis 1,68 mm, die der Pars rotunda 1,28 mm, die der Pars triquetra 0,40 mm und die des Primitivstreifens 1,24 mm.

Der Keimwall, der als »Area opaca« die Area pellucida samt dem Embryonalschild umschließt, springt an der vom Dotter abgehobenen Keimscheibe mit zahlreichen Zacken und unregelmäßigen Fortsätzen nach innen und unten vor. Dieser Rand und vor allem seine Fortsätze sind dunkler, als die übrige Area opaca; er umschließt eine Anzahl verschieden großer, blasiger Räume und außerdem noch einige dunkle, kugelige Gebilde. Der peripherische oder Außenrand des Keimwalls ist bei durchfallendem Licht heller als der Innenrand; er verliert sich zu dieser Zeit nach außen zu ziemlich allmählich. Der Keimwall sieht also jetzt anders aus, als später. Während später — man vgl. z. B. die Keimscheibe mit einem Urwirbel — Innen- und Außenrand der Area opaca dunkler sind als deren

Mitte und auch der Außenrand scharf begrenzt ist, ist jetzt nur der Innenrand dunkler, der Außenrand dagegen unscharf, verschwommen und heller.

Was die Area embryonalis betrifft, so füge ich dem früher Gesagten noch folgendes hinzu. Die vordere Grenze der Pars rotunda hebt sich deutlich von der äußeren embryonalen Area pellucida ab. Ein Kopffortsatz ist auch zu dieser Zeit bei der Untersuchung der aufgehellten, unzerschnittenen Keimscheibe nicht zu sehen. Und doch ist ein solcher, wenn auch von sehr geringer Größe schon vorhanden, wie die Schnitte durch die Embryonalanlage zeigen. Wie schon erwähnt, ist der Hensensche Knoten sehr deutlich zu erkennen; in ihn treten ohne irgend eine Grenze von hinten her die Primitivfalten ein. Diese werden nach hinten zu allmählich etwas heller, also niedriger, um erst ganz hinten, in dem Abschnitt, der schon der Pars triquetra angehört, wieder dunkler und zugleich auch etwas breiter zu werden. Die Primitivrinne, welche durch den hellen, von den dunkeln Primitivfalten begrenzten Streifen repräsentiert wird, ist in ihrer vorderen Hälfte oder den drei vorderen Dritteln sehr schmal und bei durchfallendem Lichte weniger hell als hinten. Am breitesten und hellsten ist sie in der der Pars triquetra angehörenden Strecke.

Am Hinterende geht der Primitivstreifen in einen nicht scharf markierten »Endwulst« oder »Endknoten« über. Auf diesen reicht die Primitivrinne ebensowenig wie auf den Hensenschen Knoten.

Vom vorderen Rande des Hensenschen Knotens oder, wohl richtiger gesagt, was allerdings erst durch die Untersuchung der Schnittserie gerechtfertigt wird, von den Rändern des sehr kurzen Kopffortsatzes laufen nach den Seiten in nach vorn konkavem Bogen die vorderen Mesodermgrenzen, um am zackigen Innenrand des Keimwalles zu verschwinden. Das Mesoderm setzt sich aber selbstverständlich noch weiter nach außen fort.

Figur 9. (Ente B. 29—30 Stunden alt. 25 mal vergrößert.) Serienbezeichnung B.

Länge der Area embryonalis = 2,28 mm. Dazu ist zu bemerken, daß sie sicher etwas mehr beträgt, und daß das Hinterende der Pars triquetra dem Keimwall aufgelagert ist und daher nicht mehr zur Ansicht kommt. Auf diesen Umstand ist bei der Beurteilung der folgenden Maße Rücksicht zu nehmen. Die Länge der Pars rotunda dürfte annähernd genau 1,72 mm betragen und die der Pars triquetra 0,68 mm. Die Länge des Primitivstreifens beträgt ungefähr 1,68 mm

und die Länge des jetzt auch schon im durchfallenden Licht an der unzerschnittenen Keimscheibe gut sichtbaren Kopffortsatzes 0,35 mm. — Die Scheidung der Area embryonalis in eine dunklere Pars rotunda und eine hellere Pars triquetra ist überaus deutlich. Wie bei dem nächst jüngeren Embryonalschild (Fig. 8) gehören auch hier die vordere, erheblich längere Hälfte des Primitivstreifens und der Kopffortsatz der Pars rotunda an, während die hintere kürzere Hälfte, die sich noch auf den Keimwall vorschiebt, der Pars triquetra angehört. Das dunkle Vorderende des Primitivstreifens oder der Hensensche Knoten, auf den sich von hinten her die Primitivrinne fortsetzt oder wenigstens fortzusetzen scheint, und der an seinem vorderen bogenförmigen Rande besonders dunkel erscheint, liegt etwas vor der Mitte der Pars rotunda; das Vorderende des Kopffortsatzes, das nach den Seiten ein wenig ausladet, entspricht der Lage nach ungefähr der Mitte zwischen dem Vorderende der Area embryonalis, bzw. ihrer Pars rotunda und dem Hensenschen Knoten. Vom Vorderende des Kopffortsatzes sieht man nach rechts und links und zugleich etwas nach hinten die vorderen Mesodermgrenzen verlaufen. Ihre Richtung ist nicht so quer wie bei der vorherigen Keimscheibe.

Die Pars rotunda der Area embryonalis wird vorn von einem schmalen, hellen, sichelförmigen Streifen der Area pellucida umsäumt. Der Keimwall, der am Vorderende der Keimscheibe wohl etwas abgebröckelt sein dürfte, hat die Form eines Hufeisens, das den Embryonalschild von hinten und den Seiten umfaßt. Er ist hinten sehr breit und seine beiden Schenkel werden nach vorn zu allmählich schmäler. Wie früher, ist sein Innenrand dunkel und springt an der abgehobenen Keimscheibe mit zahlreichen Zacken und Fortsätzen nach innen und unten vor. Der Außenrand beginnt jetzt schärfer und stellenweise auch dunkler zu werden, so daß wenigstens an manchen Stellen am Keimwall ein sehr dunkler Innenrand, ein etwas hellerer oder weniger dunkler Außenrand und zwischen beiden eine etwas hellere Mitte zu unterscheiden sind. Der Keimwall hat allenthalben ein fleckiges Aussehen.

Über den Primitivstreifen und die Primitivrinne habe ich mir folgende Notizen gemacht. Der Primitivstreifen zeichnet sich von jetzt an durch längere Zeit durch seine große Länge aus. Wenn auch der Hensensche Knoten dunkler erscheint als die in ihn von hinten her übergehenden Primitivfalten, so ist doch zwischen beiden nicht die geringste Spur einer Grenze zu sehen. Die Primitivrinne ist überall breit, aber nirgends sehr hell, im Bereich der Pars rotunda

sogar ganz matt und verschwommen. Am Vorderende verbreitert sie sich ein wenig. Die Primitivfalten sind nirgends sehr dunkel; im Bereich der Pars triquetra erscheinen sie stellenweise etwas fleckig.

Ein Vergleich der Keimscheibe der Figur 9 mit der nächst jüngeren zeigt einen merkwürdigen Größenunterschied. Obwohl die Embryonalanlage der Figur 9 nur sehr wenig weiter entwickelt ist, als die der Figur 8, ist sie doch im Vergleich mit ihr unverhältnismäßig groß. Auf solche Größenunterschiede zwischen gleich oder nahezu gleich weit entwickelten Embryonen habe ich in meinen Arbeiten wiederholt aufmerksam gemacht. Alfred Fischel hat sie vor langer Zeit zum Gegenstand einer sehr sorgfältigen Untersuchung über die Variabilität des embryonalen Wachstums gemacht. —

Zum Schlusse bemerke ich, daß die Scheidung der Area embryonalis in eine Pars rotunda und Pars triquetra auf diesem und den nächstfolgenden Stadien gewöhnlich schon mit freiem Auge sehr deutlich zu erkennen ist.

Figur 10. (Ente N. 30 Stunden alt. 25 mal vergrößert.) Serienbezeichnung N. (Sagittalschnitt.)

Länge der Area embryonalis = 2,04 mm. Dabei ist aber zu bedenken, daß sie sich hinten auf den Keimwall erstreckt und daher, wie auch aus der Kürze der Pars triquetra des Schildes hervorgeht, kleiner erscheint, als sie in Wirklichkeit ist.

Länge des Primitivstreifens = 1,16; Länge des Kopffortsatzes 0,48 mm.

Abgesehen davon, daß der Primitivstreifen mit seinem Hinterende nach links abgebogen und, wie schon erwähnt, die Pars triquetra der Area embryonalis infolge ihrer Beziehungen zum Keimwall verkürzt erscheint, ist diese Keimscheibe von ganz außerordentlicher Regelmäßigkeit und Schönheit.

Zwischen dem Vorderrande der Area embryonalis und dem Keimwall sieht man wieder den hellen, sichelförmigen Bezirk der Area pellucida, der nicht vom Schild eingenommen wird. Der Kopffortsatz, der im Vergleich mit früher an Länge bedeutend zugenommen hat, reicht innerhalb der Pars rotunda relativ weiter nach vorn als früher. Während sein Vorderrand bei der Embryonalanlage der Fig. 9 ziemlich genau in der Mitte zwischen dem Rand des Schildes und dem Vorderende des Hensenschen Knotens gelegen war, liegt er jetzt genau an der Grenze zwischen vorderem und mittlerem Drittel dieses Abstandes. Das Vorderende des Kopffortsatzes ist zu einem

Knoten verdickt, der nach den beiden Seiten in dreieckige Zipfel ausgezogen ist. Weiter nach hinten wird er schmäler, um schließlich in den Hensenschen Knoten überzugehen. Dieser zeigt nämlich einen höchst merkwürdigen Bau, den keiner der früheren Beobachter bemerkt hat, obwohl der Querschnitt durch diese Stelle, wie ich einen solchen schon vor fast 28 Jahren abgebildet habe, die Aufmerksamkeit darauf hätten hinlenken sollen. Der Hensensche Knoten, in welchen von hinten her die beiden Primitivfalten eintreten, ist durch eine an seiner linken Seite einschneidende Inzisur oder vielleicht richtiger gesagt, durch einen sehr schmalen, helleren Streifen in zwei ungleich große Hälften geteilt. Mit der größeren rechten Hälfte dieses asymmetrisch gespaltenen Hensenschen Knotens tritt der Kopffortsatz in Verbindung oder dieser tritt aus der rechten Hälfte hervor. Dazu bemerke ich, daß auch schon in früheren Stadien der Knoten nicht selten links vorn offen ist, daß aber diese Eigentümlichkeit keineswegs immer so scharf und deutlich wie in dem abgebildeten Fall hervortritt. Das gilt auch von dem einen oder anderen älteren Embryo. Immer aber, wenn schon im Flächenbild der Hensensche Knoten gespalten erscheint, ist die rechte Hälfte größer als die linke, und zugleich setzt sich aus der rechten der Kopffortsatz nach vorn fort. Die Primitivrinne ist breit, in der Mitte ihres Verlaufes sowie auch sonst stellenweise etwas verschwommen, vorn und hinten heller.

Neben dem Kopffortsatz und dem vorderen Teil des Primitivstreifens, aber von beiden getrennt, bemerkt man einen matten Schatten, der sich schließlich — aber noch innerhalb der Pars rotunda, mit der Primitivfalte seiner Seite vereinigt. — Links hinten, zum größten Teil der Pars triquetra angehörend, aber auch auf den Keimwall übergreifend, findet sich eine große ovale Blase.

Der Keimwall hat ein fleckiges, ja geradezu knolliges Aussehen; die Knollen sind netzartig miteinander verbunden. Die Maschenräume dieses äußerst plumpen Netzes sind hell. Der Innenrand des Keimwalles springt wie früher an der vom Dotter abgehobenen Keimscheibe mit scharfem, wulstigem, zackigem Rande nach innen und unten vor.

Figur 11. (Ente M. zwischen B und E oder auch B und D; namentlich in Beziehung auf den Kopffortsatz. 30 Stunden alt. 25 mal vergrößert.) Serienbezeichnung M.

Auch diese Keimscheibe ist von großer Schönheit.

Länge der Area embryonalis = 2,20 mm, Länge der Pars rotunda = 1,84 mm; Länge der Pars triquetra = 0,36 mm; Länge des Primitivstreifens = 1,44 mm; Länge des Kopffortsatzes = 0,40 mm. Obwohl sich die Länge des Primitivstreifens zu der Länge des Kopffortsatzes bei diesem Embryo wie 100:27,77 verhält, während das Verhältnis bei dem vorigen (Fig. 10) 100:41,38 betrug, der Kopffortsatz also im Verhältnis zum Primitivstreifen jetzt kürzer ist, kann ich mich doch nicht entschließen, den Embryo der Fig. 10 hinter den der Fig. 11 zu setzen. Der Unterschied in dem Grade der Ausbildung ist keineswegs groß und die Variabilität der Masse gerade junger Embryonen recht beträchtlich.

Pars rotunda und Pars triquetra überblickt man jetzt in ihrer ganzen Ausdehnung; ihre Scheidung ist jetzt sehr deutlich. Der Primitivstreifen gehört fast zu dreiviertel der Pars rotunda an, während nur das letzte Viertel der Pars triquetra angehört. Die Primitivfalten sind im vorderen und hinteren Drittel dunkler als in der Mitte; umgekehrt ist die Primitivrinne, die überall eine ansehnliche Breite hat, vorn und hinten heller, als in der Mitte; hier erscheint sie in auffallender Weise getrübt. Hinten gehen die beiden Falten an dieser Keimscheibe sehr deutlich im Bogen ineinander über. Von den beiden Seiten gehen hier ungefähr dreieckige Fortsätze aus, so daß das Ganze an das Bild einer Endsichel oder eines Endwulstes erinnert, wie wir es von den Säugetieren her kennen und wie es u. a. Kölliker, van Beneden und ich vom Kaninchen abgebildet haben. Vorn gehen die Primitivfalten ohne irgend eine Unterbrechung in den Hensenschen Knoten über, sowie auch die Primitivrinne keine Unterbrechung erleidet. Man kann also — wenigstens bei durchfallendem Lichte — zwischen einer »Hensenschen Grube« (O. Hertwig) und der Primitivrinne keine quere Brücke nachweisen, wie eine solche an den Querschnittserien von Kaninchenkeimscheiben in korrespondierenden Stadien zu konstatieren ist (vgl. meine Arbeit über »Van Beneden usw.«). Wie früher, läßt auch jetzt der Hensensche Knoten eine deutliche Scheidung in eine rechte, größere, dickere und dunklere und eine linke, kleinere und hellere Hälfte oder Lippe erkennen. Er erscheint also durch eine äußerst schmale, etwas hellere, in die Primitivrinne einmündende Linie in asymmetrischer Weise geteilt. — Von der rechten größeren Lippe des Hensenschen Knotens geht, wie beim vorigen Embryo der Kopffortsatz aus, der relativ breiter ist als dort, aber, wie gesagt, kürzer und im übrigen die gleichen Eigentümlichkeiten aufweist. Er endigt also vorn wieder mit einem dunkeln, in den hellen Teil der

Pars rotunda knopfförmig vorspringenden Wulst oder Knoten, von dem sich zwei Flügel nach den Seiten fortsetzen. Von hier ziehen auch die vorderen Mesodermgrenzen annähernd quer nach außen, um an der Area opaca dem Auge zu entschwinden. Natürlich reicht das Mesoderm weit darüber hinaus. Die Mesodermgrenzen sind, wie übrigens auch in den früheren Stadien, nicht ganz scharf. Bei stärkerer Vergrößerung sieht man am Vorderrand derselben und darüber hinaus noch einzelne sternförmige Mesodermzellen oder Gruppen von solchen. Rechts und links neben dem Kopffortsatz und den zwei vorderen Dritteln des Primitivstreifens gewahrt man dunklere Schatten, die zunächst durch hellere Bezirke von den genannten Teilen getrennt sind, zuletzt aber, u. z. noch innerhalb der Pars rotunda, sich den Primitivfalten anschließen. Sie kommen wohl sicher durch das hier etwas dickere Mesoderm zustande. Übrigens muß alles das noch genau an der Schnittserie untersucht werden.

Figur 12. (Ente E. 29—30 Stunden alt. 25 mal vergrößert.) Serienbezeichnung E.

Länge der Area embryonalis = 2,24 mm; Länge des Primitivstreifens = 1,68 mm; Länge des Kopffortsatzes = 0,50 mm.

Auch an dieser Keimscheibe ist die Scheidung der Area embryonalis in eine Pars rotunda und Pars triquetra durchaus deutlich. Die letztere setzt sich noch eine Strecke weit auf die Area opaca hinaus nach hinten fort, wie daraus zu erkennen ist, daß der Primitivstreifen noch auf diese hinaufreicht.

Vorn verläuft im Bogen zwischen der Area pellucida und dem Vordergrund der Area embryonalis ein dunklerer, unregelmäßig ausgebuchteter und gezackter Streifen, der einzelne, blasige Hohlräume umschließt, von denen zwei wieder ihrerseits kugelige Inhaltsmassen enthalten. Die ganze Bildung gehört zweifellos der unteren Keimschichte an. Der zwischen ihr und der deutlich erkennbaren vorderen Mesodermgrenze gelegene Bezirk der Pars rotunda der Area stellt die sogenannte »mesodermfreie Zone« der Keimscheibe dar. Dasselbe gilt natürlich mutatis mutandis von allen Keimscheiben mit deutlicher vorderer Mesodermgrenze und deutlichem vorderen Begrenzungsrand der Pars rotunda der Area.

Von der vorderen Mesodermgrenze an bis zum Vorderrand der Pars triquetra ist die Pars rotunda auffallend dunkel. Auch jetzt liegt der Hensensche Knoten, bzw. das Vorderende des Primitivstreifens noch in der vorderen Hälfte der Pars rotunda. Der Kopf-

fortsatz schwillt an seinem Vorderende wieder in typischer Weise zu einem mächtigen, dunklen Wulst an, von dem nach rechts und links, entsprechend der vorderen Mesodermgrenze dreieckige Fortsätze auslaufen.

Der Hensensche Knoten, der entschieden dunkler ist, als die mit ihm in Verbindung tretenden Primitivfalten läßt an dieser und ebenso auch an der folgenden Keimscheibe nichts von einer Teilung in eine größere rechte und kleinere Lippe erkennen. Ob eine solche überhaupt nicht vorhanden war oder aber dieselbe mir beim Zeichnen entgangen ist, kann ich jetzt nicht mehr entscheiden; die Keimscheiben gehörten zu den ersten, die ich gezeichnet habe, und da ich sie sofort nach dem Zeichnen in Schnittserien zerlegt habe, konnte ich meine an den unzerlegten Keimscheiben gemachten Beobachtungen nicht mehr kontrollieren. Die Untersuchung der Schnittserien lehrt: (hier muß ganz kurz gesagt werden, wie der Hensensche Knoten auf den Schnitten aussieht und ob und inwiefern er sich von dem anderer Keimscheiben unterscheidet. Eine eingehende Beschreibung der Serie, auch der Schnitte durch den Hensenschen Knoten, darf aber erst später, nach der Beschreibung der Ergebnisse der Totaluntersuchung folgen).

Der Primitivstreifen ist mäßig S-förmig gebogen. Solche und andere Unregelmäßigkeiten gehören keineswegs zu den seltenen Erscheinungen, und man würde entschieden fehl gehen, wenn man sie als pathologische Bildungen auffaßte. Schon früher (vgl. Fig. 10) haben wir eine Keimscheibe kennen gelernt, deren Primitivstreifen an seinem Hinterende in ungefähr rechtem Winkel nach links abgebogen ist. Es wäre meiner Ansicht nach weit gefehlt, zu glauben, daß sich dieser Embryo nicht normal hätte weiter entwickeln können. Die meisten derartigen Unregelmäßigkeiten dürften sich später, bei fortschreitender Differenzierung der Pars triquetra der Area, wieder ausgleichen. Eine andere Frage ist die, ob die hellen, queren Streifen, welche die Primitivfalten zerteilen und von denen man auf der Fig. 12 links einen, rechts drei sieht, normale Bildungen sind. Schnittserien lassen keinen Zweifel zu, daß wir es hier mit Artefacten zu tun haben, welche beim Abheben der Keimscheiben vom Dotter oder durch die spätere Behandlung entstanden sind. Dabei entstehen zuweilen quere Sprünge, die namentlich im Bereiche der dünneren Pars triquetra leicht zustande kommen. Immerhin ist ihre Verlaufsrichtung von Bedeutung; denn sie weisen zweifellos auf eine größere Spaltbarkeit des Gewebes der Primitivfalten in querer

Richtung und damit zugleich auf die Wachstumsrichtung desselben hin.

Die Primitivrinne ist vorn äußerst schmal, verbreitert sich dann allmählich recht beträchtlich, bis sie am Vorderende der Pars triquetra die größte Breite, und zugleich die größte Helligkeit erreicht, um dann in der hinteren Hälfte der Pars triquetra und sicher auch auf dem schon der Area opaca aufliegenden Abschnitt schmäler zu werden.

Rechts und links neben der Mitte des Kopffortsatzes und dann neben der vorderen Hälfte des Primitivstreifens bemerkt man wieder die weichen, matten Schatten, die uns schon früher aufgefallen sind. Hinten, aber noch im Bereiche der Pars rotunda, nähern sie sich den Primitivfalten, um sich mit ihnen zu verbinden. Auf die Pars triquetra greifen sie nicht über.

Im vorderen Bereiche der Keimscheibe ist die aus dem »Keimwall« entstandene »Area opaca« wenig ausgeprägt. Dagegen ist sie an den Seiten und hinten sehr mächtig. Sie umgreift von hier aus hufeisenförmig die Area embryonalis und läßt wieder wie früher einen sehr scharfen, dunkeln, unregelmäßigen Innenrand unterscheiden. Sie ist durch zahlreiche, unregelmäßig gestaltete, zu einem sehr plumpen Netzwerk verbundene Balken und Flecken ausgezeichnet. Die Maschenräume des Netzwerkes erscheinen heller.

(An irgend einer Stelle der Arbeit muß auf den prinzipiellen Unterschied zwischen dem, was man unter Area opaca der Vögel und dem, was man unter Area opaca der Säugetiere versteht, hingewiesen und ganz besonders betont werden, daß die Area opaca der Vögel eine Bildung des Entoderms ist und aus dem »Keimwall« oder »Randwulst« hervorgeht, während die Area opaca der Säugetiere eine Bildung des Ectoderms (Ectoplacenta) ist. Beide sind also ganz und gar nicht miteinander zu vergleichen, und es wäre wohl am besten, den Begriff »Area opaca«, damit aber auch wohl zugleich den Begriff »Area pellucida« ganz aufzugeben. Für die »Area opaca« der Vögel könnte man den Ausdruck Dotterwulst oder Dotterzellenwulst, für die der Säugetiere Placentarwulst gebrauchen. [Vielleicht wäre es angezeigt, statt der Bezeichnungen ectoembryonales Ectoderm und Entoderm die mehr indifferenten Bezeichnungen »äußere und innere Keimschicht« zu gebrauchen, wie dies schon von mir in dem Buch über VAN BENEDEN geschehen ist.])

Figur 13. (Ente D. 29—30 Stunden alt. 25 mal vergrößert.) Serienbezeichnung D.

Länge der Area embryonalis = 2,60 mm. Die Area reicht vorn bis zu der ersten queren (artificiellen) Falte der Keimscheibe und greift hinten eine Strecke weit auf die Area opaca über. Hier sieht man noch das hintere nach links abgebogene Ende des Primitivstreifens.

Länge des Primitivstreifens = 1,90 mm, Länge des Kopffortsatzes = 0,56 mm. Das erste der beiden Maße ist unter Berücksichtigung des Umstandes abgenommen, daß die Area embr. mit der Pars triquetra noch auf die Area opaca hinaufreicht. — Länge der Pars rotunda = 1,96, der Pars triquetra ungefähr = 0,60. Die Keimscheibe ist etwas größer, als die vorige. Daß sie älter, d. h. weiter entwickelt ist, schließe ich in erster Linie aus der Länge des Kopffortsatzes. Ich werde auf die Variabilität der Länge des Primitivstreifens und des Kopffortsatzes und des relativen Längenverhältnisses von beiden noch später eingehen. — An unserer Keimscheibe hat der Primitivstreifen eine ganz außerordentliche Länge erreicht, eine Länge, welche, wenn überhaupt, nur noch wenig übertroffen werden dürfte; — natürlich von Riesenembryonen abgesehen, wie man solche gar nicht so selten bei Wirbeltieren aller Klassen antrifft, eine Tatsache, auf die ich schon wiederholt aufmerksam gemacht habe.

Wie früher, liegt auch jetzt der Hensensche Knoten in der vorderen Hälfte der Pars rotunda der Area. Daß er bei diesem Embryo ebensowenig, wie beim nächst vorhergehenden durch eine helle Linie in zwei ungleich große Hälften geteilt erschien, wurde bereits hervorgehoben. Vielleicht verdient auch erwähnt zu werden, daß der Hensensche Knoten der Ente in diesem und in ähnlichen Stadien lange nicht so dunkel erscheint, als beim Kaninchen korrespondierenden Alters. Man braucht bloß die Fig. 12 und 13 dieser Abhandlung mit den Fig. 1 bis 3 der Tafel IV meines Buches über van Beneden zu vergleichen. Auch die übrigen, durchaus nicht unbeträchtlichen Unterschiede der beiderlei Embryonalschilde sind aller Beachtung wert. Wer sich solche Bilder einprägt, dürfte wohl — auch ganz abgesehen von der total anderen Beschaffenheit der sog. Area opaca, von der auf den Bildern vom Kaninchen nichts mehr gezeichnet ist —.die Verschiedenheit derselben nicht wieder vergessen.

Wie bei dem Embryo der Fig. 12 ist auch bei dem der Fig. 13

der Primitivstreifen Sförmig gekrümmt, u. z. in demselben Sinn, aber weniger stark, als im vorhergehenden Fall. Die Primitivfalten sind in ihrer ganzen Ausdehnung fast von gleicher Breite; beide zeigen an der Grenze zwischen Pars rotunda und triquetra einen queren Bruch. Die Primitivrinne ist in der vorderen längeren Hälfte, die der Pars rotunda angehört, sehr schmal und namentlich vorn sehr hell, fast glänzend. Hinter dieser hellen Strecke erscheint sie weniger hell nur ganz hinten, im letzten Stück, das bereits der Pars triquetra angehört und wo die Rinne erheblich breiter wird, ercheint sie auch wieder heller. Der Teil des Primitivstreifens, der auf die Area opaca tritt, ist nach links abgebogen, enthält aber noch eine Fortsetzung der Primitivrinne.

Die im übrigen sehr schöne und regelmäßige Keimscheibe zeigt in der ganzen Umgebung des Schildes schmale, dünne Falten, die sich schon bei der Totaluntersuchung als Artefacte zu erkennen geben. Ebenso kann man auch schon bei dieser Untersuchung erkennen, daß sie ausschließlich der im außerembryonalen Bezirk sehr dünnen äußeren Keimschicht angehören.

Wie an den vorhergehenden Keimscheiben ist auch hier die vordere Mesodermgrenze, an der der vordere Knoten oder Wulst des Kopffortsatzes einen in der Mitte nach vorn springenden Buckel erzeugt, sehr klar und deutlich zu sehen. Aber der Verlauf dieser Grenze ist doch recht auffallend von dem der meisten bisher betrachteten Keimscheiben verschieden. Noch bei den Embryonen der Fig. 10, 11 und 12 verläuft sie fast rein quer nach außen, und wir müssen schon bis zu der Keimscheibe der Fig. 9 zurückgreifen, um ähnliche Verhältnisse anzutreffen, wie bei der der Fig. 13. Wie die Betrachtung dieser letzten Figur auf den ersten Blick zeigt, schließen die beiden Hälften der vorderen Mesodermgrenze einen mäßig stumpfen, nach vorn gerichteten Winkel ein, der seinerseits von dem vorderen Wulst des Kopffortsatzes eingenommen wird. Erst bei ganz jungen Keimscheiben (vgl. die Fig. 4, 5, 6 und 7), bei denen im durchfallenden Licht noch nichts von einem Kopffortsatz zu sehen ist und ein solcher erst auf den Schnitten zur Ansicht kommt, ist das Verhalten der Mesodermgrenze wieder ein ähnliches wie bei dem Embryo der Fig. 13. Daß diese Eigentümlichkeit eine Bedeutung hat, ist wohl sehr wahrscheinlich, wenn sich auch nichts genaueres darüber aussagen läßt. Wie an den vorhergehenden Keimscheiben, gewahrt man auch an dieser seitlich vom Hinterende des Kopffortsatzes und vom Vorderende des Primitivstreifens matte, mäßig dunkle Schatten,

die sich durch die ganze Pars rotunda nach hinten ziehen, um sich schließlich mit den Primitivfalten zu verbinden; auf die Pars triquetra setzen sie sich nicht fort. — Rechts und links am Rande des Hinterendes der Pars rotunda glaube ich einen länglichen dunkeln Schatten wahrgenommen zu haben; der rechte Schatten schien deutlicher als der linke zu sein. Ich habe ihn, da er zu unbestimmt war, nicht in die Zeichnung eingetragen. Die beiden Schatten haben mich an die erste Herzanlage des Kaninchens erinnert; indessen bitte ich, diese Vermutung lediglich als solche aufzunehmen.

Die Area opaca, die wieder wie ein Hufeisen den Embryonalschild von hinten und den Seiten umgreift, zeigt bereits ein ziemlich zartes Netzwerk von Balken, die abwechselnd ein helleres und dunkleres Aussehen haben. Der Innenrand der Area opaca springt wieder mit Zacken und Fortsätzen von besonders dunklem Aussehen gegen den Schild vor.

Figur 14. (Ente G. Alter nicht notiert [Schnittserie in dieser Beziehung nachsehen], dürfte aber sicher vom Anfang des zweiten Tages stammen. 25 mal vergrößert.) Serienbezeichnung G.

Länge der Area embryonalis (von den vorderen inneren dunklen Streifen an gerechnet = 2,60 mm, Länge des Primitivstreifens 1,80 mm, davon das Hinterende auf der Area opaca; Länge des Kopffortsatzes = 0,62 mm (bis an den Vorderrand des dunkeln Bogens gemessen).

Wie bei den Embryonen der Fig. 10 und 11 ist auch hier der Hensensche Knoten durch eine schiefe helle Linie in eine kleinere linke und eine größere rechte Hälfte geteilt, welch letztere zugleich dunkler erscheint. Wie bei den erwähnten Embryonen geht auch hier aus der rechten Lippe des Knotens der Kopffortsatz hervor, der ziemlich schmal erscheint und vorn in eine dreieckige Platte übergeht, die sich nach vorn bogenförmig begrenzt und nach rechts und links in schmale Fenster übergeht. Unmittelbar auf die bogenförmige vordere Begrenzungslinie dieser Platte folgt ein sehr schmaler, hellerer Streifen und unmittelbar vor diesem ein damit parallel verlaufendes, aber längeres schmales, dunkles Band. Dieses wird noch von einem matten, eben erkennbaren Streifen umsäumt. Sodann folgt die mesodermfreie Zone der Area, die nach vorn bis zu den zumeist im Bogen verlaufenden dunkeln Streifen reicht. So hat also jetzt eine sehr bemerkenswerte Differenzierung des Vorderendes des Kopffortsatzes, das bisher einen ein-

fachen Wulst darstellte, Platz gegriffen. Was die einzelnen Teile zu bedeuten haben, müssen die Quer- und Längsschnitte dieser und der weiter entwickelten Keimscheiben lehren.

Wie der Kopffortsatz, läßt auch der Primitivstreifen selbst eine Gliederung in einzelne Abschnitte oder Strecken unterscheiden. In der ersten Strecke, die nach vorn in den HENSENschen Knoten übergeht, umschließt er eine ziemlich breite, nach hinten sich verschmälernde, mäßig helle Primitivrinne; in der darauf folgenden ist er schmal und ohne Spur eines helleren Streifens; die Primitivrinne hat sich also hier jetzt vollkommen geschlossen; die zweite Strecke ist ungefähr so lang als die erste; die dritte, längste Strecke umschließt wieder eine offene, zum Teile sehr breite und ausgezackte, durch ihre Helligkeit ausgezeichnete Primitivrinne. Die sie hier umgebenden Primitivfalten sind breit, dunkel und gefleckt. Der Primitivstreifen biegt samt der Primitivrinne mit seinem Hinterende, das sich auf die Area opaca hinaufschiebt, im Bogen nach rechts um. Erste und zweite Strecke des Primitivstreifens und der Anfang der dritten gehören der mächtigen Pars rotunda der Area an, der größere Teil der dritten Strecke dagegen der noch immer relativ kleinen Pars triquetra. Auch jetzt liegt der HENSENsche Knoten noch ziemlich genau an der Grenze zwischen vorderem und mittlerem Drittel der Pars rotunda — wie früher, sind auch jetzt rechts und links neben dem Kopffortsatz, aber durch hellere, deutliche Streifen von ihm geschieden, matte, dunklere Schatten zu erkennen, die den Kopffortsatz zwischen sich fassen und sich zu beiden Seiten der ersten Strecke des Primitivstreifens nach hinten fortsetzen. Im Bereiche der zweiten Strecke des Primitivstreifens, wo dieser der Rinne entbehrt, treten die Schatten mit den dunklen Streifen in Verbindung. Eine Grenze zwischen ihnen ist nicht mehr wahrzunehmen; die Schatten verschmelzen sozusagen mit dem Streifen. Ebensowenig wie früher setzen sich auch jetzt die Schatten auf die Pars triquetra der Area fort. Diese hebt sich stets durch ihre Helligkeit von der Pars rotunda ab.

Über die den Schild hufeisenförmig umgebende Area opaca ist wenig zu sagen. Höchstens wäre hervorzuheben, daß ihr Außenrand sich allmählich schärfer absetzt, bis er schließlich (vgl. die folgenden Figuren) ebenso scharf und dunkel erscheint, wie ihr Innenrand.

Figur 15. (Ente K. 28 Stunden alt. 25 mal vergrößert.) Serienbezeichnung K.

Länge der Area embryonalis = 2,60 mm; nach Abzug der un-

gefähr 0,20 mm breiten, auf dem Bilde vollkommen hellen, mesodermfreien Zone = 2,40 mm. — Länge des Primitivstreifens = 1,76 mm; Länge des Kopffortsatzes = 0,64 mm.

Wie schon aus den bisherigen Erläuterungen hervorgeht, rechne ich zu der Area embryonalis (Schild) auch die sogenannte mesodermfreie Zone. Die eigentliche Embryonalanlage beginnt unmittelbar hinter dieser Zone; ihre Länge ist also um die Breite der mesodermfreien Zone kürzer, als die der ganzen Area embryonalis. (Ganz nebenbei bemerkt, es wird wohl jeder, der sich mit der Untersuchung solcher, sowie auch jüngerer und älterer Stadien intensiver beschäftigt und sie zu beschreiben versucht, mit der Nomenklatur in Schwierigkeiten kommen. Und doch scheinen mir die Namen, die man da gebraucht, von so unwesentlicher Bedeutung zu sein, daß ich es nicht für ratsam halte, in diesem Wespennest zu stochern. Im Ganzen ist's auch hier am besten: Man betrachte mit Andacht solche Präparate, präge sich ihr Aussehen ein, und freue sich darüber.)

Die vordere Grenze der eigentlichen Embryonalanlage ist noch etwas schärfer, als beim Schild der Fig. 14, und das dunkle, breite, sich nach außen verlierende Band, das sie darstellt, verläuft in flacherem Bogen von einer Seite zur andern, als früher. Auch jetzt folgt wieder auf das dunkle Band ein heller Streifen, und auf diesen ein dunkles dreieckiges Feld oder eine Platte, die nach den Seiten in flügelförmige Fortsätze übergeht und sich nach hinten in den schmalen Teil des Kopffortsatzes fortsetzt. Der vorderste, dunkle, im Bogen verlaufende Streifen kommt dadurch zustande, daß hier das verdickte Ektoderm sich nach unten senkt, was seinerseits wieder damit zusammenhängt, daß sich das Kopfende der Embryonalanlage, wie man sich gewöhnlich ausdrückt, vom Dotter »abzuheben« beginnt, mit anderen Worten, daß es frei zu werden strebt; der auf dieses dunkle Band folgende hellere Streifen, der namentlich bei tieferer Einstellung zur Ansicht kommt, entspricht dem Zwischenraum zwischen Ektoderm und Entoderm, während das dahinter gelegene dreieckige Feld der Platte entspricht, in welche der Kopffortsatz nach vorn zu übergeht und über deren Bau nur Schnitte Aufschluß geben können, gerade so wie ihre Beziehungen zum Kopffortsatz nur an solchen zu erkennen sind. — Der schmale Teil des Kopffortsatzes, der übrigens bei diesem Embryo nicht unerheblich breiter erscheint, als bei dem vorigen, ist an den Seiten nicht scharf begrenzt; etwas hinter der Mitte ist er um eine eben merkliche Spur dunkler als sonst. Nach hinten geht der Kopffortsatz wieder ganz und gar in die rechte, größere und dunklere

Lippe des Hensenschen Knotens über. — Was nun den Primitivstreifen und den Hensenschen Knoten betrifft, so setzt sich, wie früher, der helle Streifen, der den Knoten links in zwei ungleich große Hälften teilt, in die Primitivrinne fort. Diese ist von mäßiger Helligkeit, und die sie begrenzenden Primitivfalten werden von vorn nach hinten niedriger, weshalb sie bei durchfallendem Licht vorn dunkler als hinten erscheinen. Weiter nach hinten verbinden sich dann die beiden Falten, und nun zieht der Primitivstreifen eine Strecke weit als einfaches, dunkles, ziemlich schmales Band nach hinten. Nach einiger Zeit — u. z. noch im Bereich der Pars rotunda der Area — teilt sich der Primitivstreifen wieder, und die beiden Falten begrenzen wieder eine Rinne, die schmäler, aber heller ist, als am Vorderende. Primitivfalten und Primitivrinne setzen sich dann weiter auf die Pars triquetra fort und spalten sich schließlich in zwei Schenkel, die einen rechten Winkel einschließen und nach dem Innenrand der Area opaca laufen. Unmittelbar hinter der Pars rotunda ist die Keimscheibe stark nach unten gebogen und vielleicht dort, wo rechts und links die Primitivfalten durch helle Querlinien eine Unterbrechung erfahren, gebrochen. — Links hinten ist das Ektoderm zu einer Blase aufgeworfen, noch weiter hinten, zwischen den beiden Schenkeln des Primitivstreifens, findet sich eine zweite Blase, die aber wohl dem Entoderm angehören dürfte, was die Schnittserie entscheiden muß.

Wie in den vorhergehenden Stadien, beginnen in einiger Entfernung hinter dem Vorderende der Embryonalanlage rechts und links vom Kopffortsatz des Primitivstreifens dunkle Schatten, die am hinteren Drittel der Pars rotunda mit dem Primitivstreifen in Verbindung treten und sich nicht auf die Pars triquetra fortsetzen; sie endigen vielmehr am Hinterrande der Pars rotunda.

Rechts und links neben dem Kopffortsatz ist bei tieferer Einstellung, vielleicht unterhalb des Mesoderms, zwischen diesem und dem Entoderm eine netzartige Anordnung von Zellen zu erkennen. Die Zellen legen sich zu Strängen aneinander, die sich ihrerseits zu einem Netz miteinander verbinden. Davon ist bei 25facher Vergrößerung nichts zu sehen. Ob wir in diesen zu einem Netz verbundenen Strängen Gefäßanlagen zu erblicken haben, muß noch untersucht werden.

Figur 16. (Embryo F. 29—30 Stunden alt, 25 mal vergrößert.) Serienbezeichnung S.

Länge der ganzen Area embryonalis = 2,76 mm; davon die

eigentliche Embryonalanlage ungefähr 2,40 mm. Länge des Primitivstreifens (wie immer mit Inbegriff des Knotens) = 1,52 mm; Länge des Kopffortsatzes = 0,88 mm.

Die Längenverhältnisse des Kopffortsatzes und des Primitivstreifens haben sich jetzt in auffallender Weise gegeneinander verschoben. Bei dem Embryo der Fig. 15 betrug die Länge des Primitivstreifens 1,76 mm, bei dem der Fig. 16 dagegen 1,52 mm, obwohl die Länge der Embryonalanlage die gleiche ist. Demnach hat die Länge des Primitivstreifens um 0,24 mm abgenommen. Umgekehrt betrug die Länge des Kopffortsatzes bei dem Embryo der Fig. 15 = 0,64 mm, während sie beim Embryo der Fig. 16 = 0,88 mm beträgt. Der Kopffortsatz hat also genau um dasselbe Maß zugenommen, als der Primitivstreifen abgenommen hat, nämlich um 0,24 mm. Demnach kann es wohl kaum einem Zweifel unterliegen, daß der Kopffortsatz, wenn er auch sicher zum Teil auf eigene Kosten, d. h. auf Rechnung einer Teilung seiner eigenen Elemente wächst, doch zum größeren Teil auf Kosten des Primitivstreifens an Länge zunimmt. Daß dabei das jeweilige Vorderende des Primitivstreifens, der Hensensche Knoten, in erster Linie in Frage kommt, dürfte kaum zu bezweifeln sein. Interessant ist dabei, daß dieses Vorderende durch lange Zeit das Aussehen beibehält, das es auf der Fig. 16, sowie auf den Fig. 15, 17 und 18 zeigt. — Bei der Einzelbeschreibung beginne ich mit dem Hensenschen Knoten. Seine rechte Lippe ist ungleich kräftiger als die linke; beide sind durch einen hellen in die Primitivrinne sich fortsetzenden Streifen von einander getrennt. Die rechte ist ungefähr spindelförmig, in der Mitte am dunkelsten, die Spindel am Vorderende, wo sie in den Kopffortsatz übergeht, breiter, als am Hinterende, das sich in den rinnenlosen Primitivstreifen fortsetzt. Die linke Lippe, die erst verhältnismäßig weit hinten beginnt, ist im Vergleich mit der rechten schmal und unansehnlich und geht hinten in den Primitivstreifen über. Mit dem Kopffortsatz hat sie nichts zu tun. — Dieser setzt sich, wie wir wissen, ganz aus der rechten Lippe fort. Er hat auch, abgesehen von seinem sehr beträchtlichem Längenwachstum sein Aussehen etwas verändert. Er ist, namentlich in seiner hinteren Hälfte, schmäler geworden und zeigt hier ziemlich scharfe, etwas unregelmäßige Seitenränder, während diese bisher stets unscharf und verschwommen waren. Es macht schon bei der Untersuchung in toto im durchfallenden Licht den Eindruck, als habe sich der Kopffortsatz nach unten gegen den Dotter nunmehr »eröffnet«, so daß die Chordaplatte frei geworden ist. Da-

von wird später noch die Rede sein. In der vorderen Hälfte verliert der Kopffortsatz seine scharfe seitliche Begrenzung und verbreitert sich zu der uns bereits bekannten dunkeln, dreieckigen Platte, die von dem die Embryonalanlage vorn begrenzenden dunkeln Band durch einen damit parallel laufenden helleren Streifen getrennt ist. Von dem Band und dem hellen Streifen war bereits die Rede. Sie beschreiben jetzt einen schärferen Bogen, als bei der Embryonalanlage der Fig. 15 und erinnern mehr an die Verhältnisse der Fig. 14.

Der Primitivstreifen ist hinter der kurzen Strecke, die noch eine Primitivrinne trägt und nach vorn in den Kopffortsatz übergeht, in seiner längeren vorderen Hälfte oder fast in zwei Dritteln seiner Länge durch keine Rinne geteilt, ziemlich schmal und mäßig dunkel. Diese ganze Strecke gehört der Pars rotunda an. Erst ganz hinten, aber noch bevor der Streifen auf die Pars triquetra tritt, erscheint auf ihm wieder eine Rinne als heller, anfangs schmaler, alsbald aber breit werdender Streifen, von dem helle Zacken in die dunkeln, breiten Primitivfalten einschneiden. Auf die Pars triquetra übergetreten gabelt sich, ähnlich wie bei dem Embryo der Fig. 15 und auch sonst gar nicht selten, der Primitivstreifen in zwei ungleichlange Schenkel, die wieder einen nahezu rechten Winkel einschließen. Der linke Schenkel ist, wie im vorigen Fall länger als der rechte. Die Primitivrinne, die sich gleichfalls teilt, setzt sich auf beide fort. — Unter dem linken Schenkel befindet sich eine große, dem Anscheine nach der unteren Keimschicht angehörenden Blase. Das Genauere muß die Serie entscheiden.

Figur 17. (Ente J. 28 Stunden alt. 25 mal vergrößert.) Serienbezeichnung J.

Länge der Embryonalanlage = 2,60 mm. Davon entfallen auf das Primitivstreifengebiet 1,56 mm und auf das Kopffortsatzgebiet 1,04 mm. Das letztere hat also an Länge abermals relativ zugenommen, u. z. ziemlich beträchtlich, während das Primitivstreifengebiet, wenn es auch absolut ungefähr seine frühere Länge beibehalten hat, doch relativ zurückgegangen ist. Von einem eigentlichen Kopffortsatz im strengen Sinne des Wortes, wie er uns in jüngeren Stadien entgegengetreten ist, konnte schon im Stadium der Fig. 16 nur in beschränktem Sinne die Rede sein, da er ja in der Mitte und gegen sein Hinterende eine schärfere seitliche Begrenzung bekommen hatte und dadurch von dem Kopffortsatz früherer Stadien charakteristisch verschieden war. — Ich beginne in der Einzelbeschreibung wieder

mit dem Hensenschen Knoten. Wie früher ist er in eine schwache, hellere linke und eine sehr kräftige, in unserem Falle besonders dunkle rechte Lippe geteilt; dabei hat sich die rechte erheblich gegenüber der linken nach vorn verschoben, so daß man, wenn man nichts von der ursprünglichen Zusammengehörigkeit der beiden Lippen wüßte, von nun an beide Lippen als durchaus selbständige Gebilde ansehen könnte. Der aus der mächtigen rechten Lippe nach vorn zu wachsende Rest des Kopffortsatzes ist zunächst auf einer ganz kurzen Strecke seitlich nicht scharf begrenzt. Nur diese Strecke möchte ich mit dem eigentlichen Kopffortsatze vergleichen. Dann folgt eine sehr ansehnliche, lange Strecke, innerhalb welcher der mediane, dunkle, aus dem Rest des Kopffortsatzes und durch diesen aus der rechten Lippe des Hensenschen Knotens fortgesetzte Streifen seitlich scharfe Grenzen hat und hier sogar (wie übrigens auch bei Fig. 16 eine kurze Strecke weit) durch schmale, helle Linien von den dunkeln Schatten des Kopfgebietes getrennt ist. An diesen Schatten macht sich vorn rechts und links ein dunklerer Streifen bemerkbar, der sich sowohl nach vorn als nach hinten ohne scharfe Grenzen verliert. Von allen diesen Dingen soll bei der Beschreibung der Schnittserie noch die Rede sein. — Der mediane Strang — ich will vorgreifend sagen: die aus dem Kopffortsatz herausdifferenzierte Chordaplatte — geht nach vorn wieder, wie früher, in eine dreieckige Platte über, die jetzt gegen den helleren Zwischenstreifen, der unmittelbar hinter dem vorderen dunkeln Begrenzungsband gelegen ist, durch einen dunkleren Rand abgesetzt ist. Dadurch macht sich also an der dreieckigen Platte im Vergleich mit dem früheren Stadium (Fig. 16) ein Fortschritt bemerkbar. — Die beiden dunkeln Schatten, die im Kopfgebiete beginnen, an den Seiten der Chordaplatte und des Hensenschen Knotens nach hinten ziehen und sich zu dieser Zeit erst weit hinten im letzten Bereiche der Pars rotunda mit dem Primitivstreifen verbinden, zeigen den Beginn einer sehr wichtigen Differenzierung. Sie sind vorn und hinten breiter, als in der Mitte oder etwas vor der Mitte und lassen hier eine leichte Einschnürung, eine Art Taille, erkennen. Dadurch bekommt die Embryonalanlage die längst bekannte »bisquitförmige« Gestalt. Genau der engsten Stelle dieses Bisquits entsprechend bemerkt man an dem Schatten auf der rechten Seite die erste Andeutung eines Urwirbels. Links ist davon kaum etwas zu sehen. Die Stelle entspricht derjenigen Strecke der Chordaplatte, an der diese nach der Seite die schärfste Begrenzung aufweist. Sie ist in nicht allzu großer

Entfernung vom HENSENschen Knoten gelegen. Und nun vergleiche man damit meine Abbildungen von Embryonalanlagen des Kaninchens in meinem Buch über VAN BENEDEN. Man sieht sofort, daß auch hier der erste Urwirbel seiner Lage nach der Einschnürung des bisquitförmigen Keimes entspricht. Hierin liegt also zweifellos eine prinzipiell wichtige Wachstumserscheinung. — Am Primitivstreifen kann man drei Strecken unterscheiden; also ähnliche wie am Kopffortsatz, nur daß die Strecken eine ganz andere Bedeutung haben. Die vorderste, die nach vorn mit dem zweilippigen HENSENschen Knoten abschließt, trägt eine ziemlich breite Primitivrinne mit nur geringer Helligkeit. Die Primitivfalten sind ziemlich blaß. Die zweite Strecke zeichnet sich wieder durch die Abwesenheit einer Rinne aus. Der Primitivstreifen ist schmal und mäßig dunkel. Die dritte Strecke zeichnet sich durch sehr dunkle Primitivfalten aus, die eine sehr schmale, außerordentlich helle, geradezu glänzende Primitivrinne zwischen sich fassen. Die die Rinne unmittelbar begrenzenden Ränder der Falten sind sehr scharf und zum Teil gezackt. Dieser dritte Abschnitt des Primitivstreifens samt der Primitivrinne spaltet sich am Hinterende wieder in zwei Schenkel, die einen stumpfen Winkel einschließen und von denen der rechte etwas länger ist, als der linke. Wie im vorigen Stadium gehören die beiden ersten Strecken des Primitivstreifens und der Anfang der dritten der Pars rotunda der Area an und nur die längere hintere Hälfte der dritten Strecke der Pars triquetra. — Im Bereich der Pars triquetra und noch in die Area opaca hineinreichend finden sich symmetrisch verteilt zwei große ovale Blasen, die wohl der unteren Keimschicht angehören dürften, worüber die Schnittserie Aufklärung geben muß.

Figur 18. (Ente H. 36 Stunden alt. 25 mal vergrößert.) Serienbezeichnung H.

Länge der Embryonalanlage = 3,04 mm. Vom Vorderrand der Embryonalanlage bis zum Vorderrand des Urwirbels = 1,12 mm; Länge der Strecke vom Hinterrand des Urwirbels bis zum Ende der Embryonalanlage = 1,80 mm. Die Länge des Primitivstreifengebietes, also des Gebietes vom Vorderende des HENSENschen Knotens bis zum Ende der Embryonalanlage beträgt ungefähr 1,48 mm. — Es dürfte von Interesse sein, die Länge des Primitivstreifens und des Kopffortsatzes, bzw. des Kopffortsatzgebietes und ihr Verhältnis zu einander bei den von Fig. 5—18 abgebildeten Keimscheiben miteinander zu vergleichen. Wir finden da folgende Werte:

	Primitivstreifen		Kopfforts.	= 100 : X
Fig. 5	0,88			—
Fig. 6	0,92			—
Fig. 7	1,36			—
Fig. 8	1,24			—
Fig. 9	1,68	:	0,35	= 100 : 20,83
Fig. 10	1,16	:	0,48	= 100 : 41,37
Fig. 11	1,44	:	0,40	= 100 : 27,77
Fig. 12	1,68	:	0,50	= 100 : 29,76
*Fig. 13	1,90	:	0,56	= 100 : 29,47
Fig. 14	1,80	:	0,62	= 100 : 34,44
Fig. 15	1,76	:	0,64	= 100 : 36,36
Fig. 16	1,52	:	0,88	= 100 : 57,89
Fig. 17	1,56	:	1,04	= 100 : 66,66
Fig. 18	1,48	:	1,56	= 100 : 105,40

Bei der Beurteilung dieser Zahlen ist in erster Linie zu beachten, daß es sich nicht um Mittelwerte handelt, sondern um spezielle Fälle; zweitens ist zu beachten, daß, gerade in sehr frühen Stadien (vgl. dazu die zitierte Arbeit Fischel's), die Variabilität eine sehr beträchtliche ist, und endlich drittens sind auch die Schwierigkeiten der Messung nicht zu vergessen. Bei Beachtung dieser Momente darf man mit einiger Reserve sagen: 1. Der Primitivstreifen nimmt allmählich an Länge zu, bis daß diese nahezu zwei Millimeter (1,90 mm im Stadium der Fig. 13 bei der Ente) erreicht hat. Der Schritt, in welchem das Längenwachstum erfolgt, scheint ein ziemlich ungleichmäßiger zu sein. Von da an nimmt die Länge ab, und zwar scheint die Abnahme gleichmäßiger zu sein, als die Zunahme. 2. Zur Zeit, zu der der Primitivstreifen die größte Länge erreicht hat, ist er mehr als dreimal so lang, als der Kopffortsatz, soweit dieser bei durchfallendem Licht zu sehen ist. Bei der Ente betrug das Verhältnis des Primitivstreifens zum Kopffortsatz 100 : 29,47. 3. Der Kopffortsatz wächst in dem Maße, als der Primitivstreifen abnimmt. In einem Stadium, in welchem der erste Urwirbel vorn und hinten scharf begrenzt ist, sind der Primitivstreifen und das vor ihm gelegene Gebiet, das ich der Kürze halber als Kopffortsatzgebiet bezeichnet habe, ungefähr von der gleichen Länge (Stadium der Fig. 18).

Obwohl schon im vorhergehenden Stadium (Fig. 17) der erste Urwirbel in Bildung begriffen war und jetzt außer diesem noch kein zweiter entstanden ist, läßt der Embryo doch im Vergleich mit früher einen sehr beträchlichen Grad von Weiterentwicklung erkennen. Das

Bild, das ein solcher Embryo, sowie die ganze Keimscheibe bietet, ist von wunderbarer Klarheit und Schönheit. Das Gleiche gilt auch von den folgenden Stadien. Ich bewahre eine große Zahl von Keimscheiben der Ente bis zu Embryonen von mehr als zwanzig Urwirbeln auf und kann an ihnen ungemein deutlich die Längenverhältnisse von Primitivstreifen und »Kopffortsatzgebiet« demonstrieren.

Die Embryonalanlage ist mit dem Kopfende schon in größerer Ausdehnung vom Dotter abgehoben, was an der Zeichnung sehr klar zum Ausdruck kommt; der Vorderdarm stellt also schon ein vorn blind geschlossenes Divertikel dar, und man kann daher von jetzt an schon eine vordere Darmpforte unterscheiden. Das verdickte Ektoderm des Vorderkopfes bildet, wie früher, in der Mitte einen Buckel; diese Strecke wird später zum Vorderhirn. Rechts und links neben diesem Buckel sieht man äußerst flache Gruben, von denen in den vorhergehenden Stadien noch nichts zu sehen war; diese Gruben stellen die allerersten Anlagen der Augenblasen dar. Diese machen sich also bei der Ente und wohl überhaupt bei den Vögeln früher bemerkbar, als bei den Säugetieren. Man vergleiche dazu meine Beschreibung in der Arbeit über die bilaterale oder nasotemporale Symmetrie des Wirbeltierauges (1917). Wenn man bedenkt, wie groß und hochentwickelt das Auge der erwachsenen Vögel ist, so wird man in dem frühen Auftreten seiner ersten Anlage ein Beispiel für prospektive funktionelle Anpassung erblicken dürfen. In einiger Entfernung vom Vorderrand der Hirnanlage bemerkt man rechts und links zwei breite sehr dunkle, durch einen hellglänzenden, schmalen Streifen von einander getrennte Bänder, die den nach unten, gegen den Boden der Medullarrinne umgebogenen Hirnplatten entsprechen. Der helle Streifen zwischen den beiden Bändern entspricht dem dünnen Boden der Medullarrinne. Nach hinten zu, u. z. schon, bevor sie die Urwirbelzone erreicht haben, werden die Bänder heller, um allmählich zu verschwinden. — Die matten Schatten rechts und links neben den dunkeln Bändern setzen sich, langsam schmäler werdend, bis zum Urwirbelgebiet fort. Unmittelbar vor der ersten, quer verlaufenden, ungemein hellen, sehr schmalen Urwirbelgrenze werden die Schatten dunkler und sehen schließlich aus, wie ein nach vorn nicht scharf begrenztes Urwirbelpaar. In der Tat nehmen sie später an ihrer medialen, an der dorsolateralen und ventralen Seite das charakteristische Aussehen und den Bau eines Urwirbels an, und ihre Elemente bekommen epithelialen Charakter. Aber nach vorn zu bildet sich nie eine so scharfe Grenze aus; hier geht dieser Ur-

wirbel, wenn man das so beschaffene Mesoderm mit diesem Ausdruck bezeichnen will, in das unsegmentierte Mesoderm des Vorderkopfes über. Ich habe davon schon wiederholt in meinen Arbeiten, so z. B. in meiner Theorie des Mesoderms, in der Abhandlung über die Metamerie des Wirbeltierkopfes usw. gesprochen und zugleich hervorgehoben, daß dieses Mesoderm des Vorderkopfes, das mit einer zweifellos urwirbelartigen Bildung abschließt, nie eine Segmentierung erfährt. Ich habe darauf seit 35 Jahren genau geachtet und halte meine Angaben allen den vielen unerfahrenen Schmierern gegenüber, die sie angegriffen haben, unentwegt aufrecht. Die Urwirbel selbst stellen würfelförmige, dunkle, nach außen nicht begrenzte Massen dar. Hinter ihnen ist, genau so, wie vor ihnen, jederseits ein schmaler, heller, querer Streifen zu sehen, und auf diesen folgt wieder eine besonders dunkle Strecke des Mesoderms. Diese gliedert sich bei der weiteren Entwicklung als zweiter, sowohl proximal als distal scharf begrenzter Urwirbel ab. In ähnlicher Weise entsteht der dritte, vierte und die folgenden Urwirbel. So entsteht ein Urwirbel hinter dem andern. Auch das habe ich schon wiederholt hervorgehoben, aber das hat nicht gehindert, daß immer und immer wieder behauptet wird, der erste Urwirbel entspreche der Lage nach ungefähr der Mitte der Nackenregion. Auch an diesem Widerspruch ist nur Mangel an Erfahrung und Beobachtung schuld. Der erste Urwirbel wird, abgesehen vielleicht von den Cyklostomen, bei denen der Schädel mit dem Vagusloch abschließt, überall, also bei allen Gnathostomen, in den Kopf und zwar in die metaotische Region desselben einbezogen. — In der Höhe des ersten Urwirbels besitzt wieder der dunkle, mesodermale Schatten die geringste Breite; hier befindet sich also die engste Stelle des Bisquits. Nach hinten zu, in der Primitivstreifenregion, wird er allmählich wieder breiter und zugleich dunkler. Er ist in diesem Bereich ungefähr spindelförmig und verschmilzt schließlich mit dem Primitivstreifen. Seitlich von dieser dunkleren Zone ist die Keimscheibe heller; eine Grenze zwischen Embryonalanlage und »Area pellucida« ist nicht vorhanden. In dieser, sicher aber auch in der Embryonalanlage selbst bemerkt man zarte, blasse zu Netzen miteinander verbundene Flecken, die sicher, wenn nicht ganz, so doch zum größten Teil mit der Gefäßentwicklung in Beziehung stehen.

His hat die Embryonalanlage in eine »Stamm- und Parietalzone« geteilt. Es ist schwer zu sagen, wie man diese beiden »Zonen« gegeneinander abgrenzen soll; vielleicht wäre es auch hier am besten,

reinen Tisch zu machen und die Namen ganz zu beseitigen. Wenn ich die Abbildungen von His und die fast ebenso schlechten und unbrauchbaren von Kölliker zu Rate ziehe, möchte ich glauben, daß sie im Bereiche der Urwirbelregion nur die Urwirbel selbst zur Stammzone gerechnet haben. Was seitlich davon liegt, gehört der Parietalzone an. Eine solche Abgrenzung hat nun allenfalls dort einen Sinn, wo Urwirbel vorhanden sind; vorn und hinten ist sie ganz willkürlich und unnatürlich.

Noch sollen einige Bemerkungen eingeflochten werden, die sich auf das Vorderende der Embryonalanlage in diesem Stadium beziehen. Hinter dem vorderen, dunkeln Begrenzungsband des Kopfes folgt, wie früher ein etwas schmälerer, mattheller Streifen, der dem dunkeln Band parallel läuft. Auf diesen folgen rechts und links je zwei, ziemlich genau einander parallel laufende, dunklere Linien. Sie schimmern mit mäßiger Deutlichkeit durch die Oberfläche hindurch, sind unregelmäßig und haben rauhe Ränder und dürften wohl sicher zu der Anlage des Herzens in Beziehung stehen. Geradeso, wie beim Kaninchen gehört also dieses entwicklungsgeschichtlich dem Vorderkopf an. — Bevor ich zur Beschreibung der Area opaca übergehe, muß ich noch ein paar Worte über den Primitivstreifen mit dem Hensenschen Knoten und über die Chordaanlage sagen. Der Hensensche Knoten sieht im wesentlichen so aus, wie früher. Seine rechte, dicke, spindelförmige Lippe geht nach vorn allmählich in die Chordaanlage, nach hinten in den Primitivstreifen über. Die linke, kaum als solche erkennbare Lippe ist von der rechten durch einen helleren, aber matten, schief von links vorn nach rechts hinten verlaufenden Streifen getrennt. Es ist dies der letzte eben noch erkennbare Rest der Primitivrinne im Bereich des Vorderendes des Primitivstreifengebietes. Die nunmehr folgende Strecke des Primitivstreifens ist einfach, durch keine Primitivrinne geteilt und zugleich ganz außerordentlich breit, viel breiter, als jemals zuvor; auch erscheint sie bei durchfallendem Licht dunkler als früher. Sie bildet weitaus den größten Teil des Streifens und reicht bis nahe an das Hinterende der Embryonalanlage. Was endlich die dritte Strecke des Primitivstreifens betrifft, so zeichnet sie sich wieder durch eine Primitivrinne aus. Wie in den früheren Stadien ist sie hinten gespalten; der rechte längere Schenkel sieht fast wie die Fortsetzung des Streifens, der linke wie ein Ast desselben aus[1]). — Die Area opaca (u. z. der hier wie in den früheren

[1]) Hinter der Embryonalanlage, nach innen von der Area opaca, sieht man wieder mehrere Blasen verschiedener Größen.

Stadien gezeichnete innere Teil derselben, der aus dem Keimwall hervorgeht und auch als Area vasculosa bezeichnet wird) stellt, wie bisher, ein großes Hufeisen dar, das die Embryonalanlage mit der Area pellucida von hinten und den Seiten umgreift. Rechts und links, in der Höhe des Vorderendes des Primitivstreifens, springt sie etwas gegen die Embryonalanlage vor. Vorn sind die beiden Schenkel blasser und weniger deutlich gezeichnet. Medialer und lateraler Rand jedes Schenkels sind dunkler als die Mitte; ähnliches gilt vom schmäleren, hinteren Bogen des Hufeisens, der die beiden Schenkel miteinander verbindet, wenn auch an ihm der Unterschied der Ränder nicht so deutlich ist. — Die ganze Area erscheint fleckig. Die Flecken sind unregelmäßig, zeigen ganz gewöhnlich eine dunklere Mitte und stehen zum größten Teil, ja vielleicht alle miteinander in netzförmiger Verbindung. Die beschriebenen Flecken der Area pellucida stehen (wenigstens vorn) auch mit denen der Area opaca in Verbindung. — Das Kopfende des Embryo wird vorn im Bogen von der mesodermfreien Zone umgeben. Nach außen davon folgt eine etwas dunklere Zone. In der mesodermfreien Zone finden sich vereinzelte kleine Falten.

Das Manuskript wurde in der vorliegenden Form im Herbst 1917 abgeschlossen.

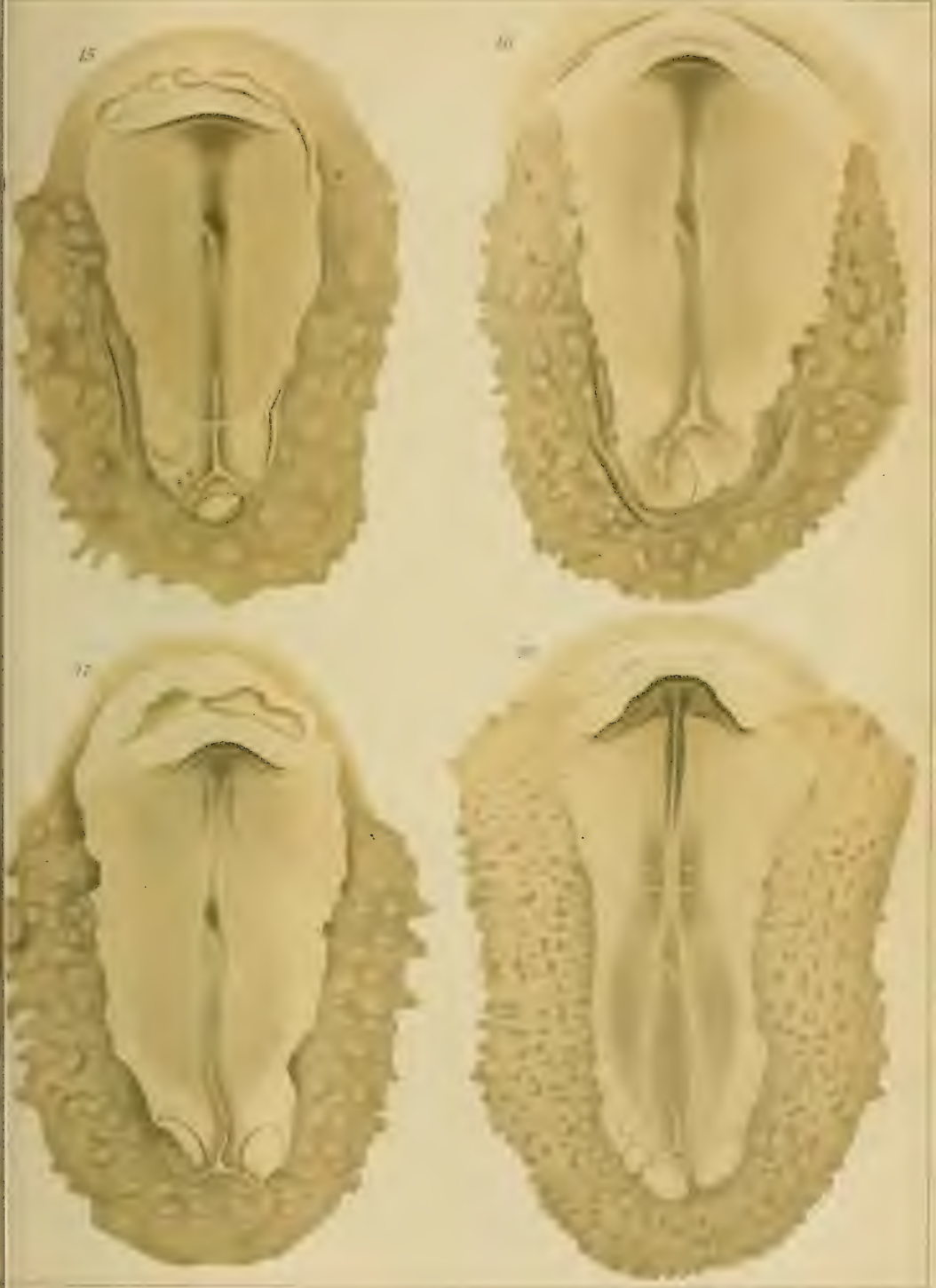

n in Leipzig
Werner u. Winter, Frankfurt a/M.

Angeborener Zehenmangel beim Menschen.

Von

H. Stieve, Halle a. S.

Mit 1 Textfigur und Tafel III.

Die im folgenden beschriebene Ectrodactylie verdient schon allein wegen der großen Seltenheit ihres Vorkommens Beachtung. In keiner der zahlreichen Abhandlungen über angeborene Mißbildungen der menschlichen Gliedmaßen findet sich die Schilderung eines gleichen Falles. Von der Hand sind eine ganze Reihe ähnlicher Bildungen bekannt. Gewöhnlich findet sich ja angeborener Mangel von einem oder mehreren Fingern oder Zehen als Begleiterscheinung der sog. typischen Strahlendefekte, außerdem fast stets bei Spalthand- oder Spaltfußbildung. Rand- oder sonstige Defekte an Hand oder Fuß ohne nachweisbare Defektbildungen am Unterarm oder Unterschenkel sind dagegen nur äußerst selten.

Wie ich schon früher[1] gezeigt habe, ist nun an der Hand das Fehlen einzelner Finger stets von Veränderungen der Handwurzelknochen begleitet, ihre Zahl ist gegenüber der Regel verringert, oft sind mehrere zu einem großen Gebilde verschmolzen und zwar auch dann, wenn die Mißbildung an sich nicht unbedingt eine solche Veränderung veranlassen würde. Der abweichend gebaute Arm ist außerdem gegenüber dem regelmäßig gestalteten der anderen Seite immer verkürzt.

Der hier beschriebene Fall läßt auch in diesen beiden Punkten eine weitgehende Übereinstimmung mit den gleichen Vorkommnissen an den oberen Gliedmaßen erkennen. Sie können vielleicht dann, wenn wir über die Kenntnis einer größeren Anzahl ähnlicher Bildungen verfügen, mit zur Klärung der Frage nach der Homologie

[1] Über Ectrodactylie. Zeitschrift für Morphologie und Anthropologie. Bd. 20. 1916.

der Extremitäten beitragen. Hauptsächlich aus diesem Grunde, nicht um den Leser nur mit einer neuen Absonderlichkeit bekannt zu machen, will ich die Bildung im folgenden beschreiben.

Es handelt sich um eine 19jährige junge Dame L., die sich in liebenswürdigster Weise zur Untersuchung zur Verfügung stellte. Der Umstand, daß L. seit vier Semestern Medizin studiert und infolgedessen der Untersuchung weit höheres Verständnis entgegenbrachte, als dies bei Laien der Fall ist, machte sich besonders angenehm bei der Ermittlung der Vorgeschichte geltend.

Beide Eltern waren stets gesund, der Vater starb in mittleren Alter, die Mutter lebt, hat keine Fehlgeburt durchgemacht, siebenmal entbunden; Schwangerschaft und Geburten verliefen gewöhnlich. Die sechs Geschwister zeigen keine außergewöhnlichen Bildungen, desgleichen wurde bei keinem der Vorfahren jemals eine ähnliche oder andere Mißbildung beobachtet.

L. litt in der Jugend an Bleichsucht, sie erkrankte einmal an Appendizitis, der Blinddarm wurde operativ entfernt, sonst war L. stets gesund und leistungsfähig. Wegen der außergewöhnlichen Form des rechten Fußes stand L. seit frühester Jugend unter ärztlicher Aufsicht, sie wurde nacheinander von drei bekannten Orthopäden behandelt, alle bezeichneten die Bildung übereinstimmend als »Amniotische Abschnürung«! Das rechte mit der Mißbildung behaftete Bein war in frühester Jugend nicht wesentlich kürzer als das linke und immer vollkommen gebrauchsfähig. L. turnte und spielte wie andere Kinder, erlernte sogar ohne besondere Schwierigkeit das Schlittschuhlaufen. Während des Wachstums bildete sich ein größerer Längenunterschied zwischen den beiden unteren Extremitäten aus, er war am stärksten zu bemerken im Alter von 12—13 Jahren, wo er nach Angabe des behandelnden Arztes 5,5 cm betrug. Durch eine dickere Sohle am Schuh ließ sich dieser Übelstand jedoch leicht, ohne Beschwerden für L., beheben.

Merkwürdigerweise versuchte dann der behandelnde Orthopäd, um den Längenunterschied auszugleichen, einen künstlichen Spitzfuß zu erzeugen, der Fuß wurde mit einer Schlinge umwickelt und dadurch in Spitzfußstellung gebracht. Als Folge dieser Behandlung wurde seine Leistungsfähigkeit schwer beeinträchtigt. Immerhin ist L. auch heute noch imstande, bis zu drei Stunden ohne Beschwerden zu gehen, sie übte mehrere Jahre lang den anstrengenden Beruf einer Schwester aus, ja sie spielt auch jetzt noch regelmäßig Tennis und hat dabei mehrere Preise gewonnen; alles Zeichen dafür, daß die

Leistungsfähigkeit des mißbildeten Fußes, besonders nachdem die orthopädische Behandlung abgebrochen wurde, eine gute ist. Störend wirkt allerdings die Verkürzung des ganzen Beines, die L. veranlaßt, das rechte Bein jederzeit unwillkürlich zu schonen.

Die Untersuchung von L. wurde am 15. Juni 1920 vorgenommen und alle Messungen genauestens nach den Vorschriften des Martinschen Lehrbuches der Anthropologie[1] ausgeführt. Der rechte Fuß wurde, um die Verkürzung auszugleichen, auf eine 5,8 cm hohe Unterlage

Fig. 1.

Beide Füße im Sitzen aufgenommen. Der linke steht mit der ganzen Sohle auf dem Boden, der rechte erreicht ihn infolge der angeborenen Verkürzung des Unterschenkels nur mit dem Zehenballen.

gestellt, so daß sich beide vorderen oberen Darmbeinstachel gleich hoch über dem Boden befanden.

Rumpf, Kopf und Arme sind ebenmäßig gebaut und zeigen keine außergewöhnlichen halbseitigen Verschiedenheiten. Knochengerüst und Muskulatur sind kräftig, das Fettpolster mittel, die ganze Gestalt erscheint schlank. Die einzelnen Maße sind im folgenden angeführt:

Körpergröße	163,5 cm
Höhe des oberen Brustbeinrandes über dem Boden	132,5 -
Höhe des Nabels	98,5 -

[1] Jena, Verlag von Gustav Fischer, 1914.

Höhe des oberen Symphysenrandes über dem Boden	82,0 cm
Höhe des rechten Akromion . . . - - -	136,5 -
Höhe der rechten Mittelfingerspitze - - -	68,3 -
Spannweite der Arme	158,0 -
Stammlänge (Körperhöhe im Sitzen)	88,5 -
Länge der vorderen Rumpfwand	50,5 -
Breite zwischen den Akromien	34,0 -
Umfang der Brust bei tiefstem Ausatmen.	80,0 -
- - - - - Einatmen	84,5 -

Becken.

Breite zwischen den vorderen oberen Darmbeinstacheln	25,5 cm
- - - Darmbeinkämmen	29,5 -
- - - großen Rollhügeln	32,5 -
- - - hinteren oberen Darmbeinstacheln	16,0 -
Schräger Durchmesser (Diameter Bodeloquii)	19,0 -

Der Rumpf im ganzen ist ebenmäßig gebaut. Die rechte Schulter fällt etwas steiler ab als die linke, als Folge der stärkeren Ausbildung der rechtsseitigen Muskulatur. Im Sitzen zeigt die Wirbelsäule eine ganz unbedeutende, das physiologische Maß nicht überschreitende Seitwärtskrümmung, im Lendenteil nach rechts konvex, im Brustteil nach rechts konkav, sie kommt beim Stand wegen der verschiedenen Beinlänge weit sinnfälliger zum Ausdruck.

An den Armen finden sich gleichfalls keine, das physiologische Maß überschreitende halbseitigen Verschiedenheiten. Es beträgt nämlich

	rechts	links
Ganze Armlänge	68,2 cm	68,5 cm
Armlänge ohne Hand.	51,0 -	51,0 -
Länge des Oberarmes	23,8 -	23,9 -
- - Unterarmes	27,2 -	27,1 -
- der Hand.	17,2 -	17,5 -
Größter Umfang des Oberarmes beim Strecken	24,8 -	24,5 -
- - - - - Beugen	26,5 -	25,9 -

Die linke untere Extremität zeigt in allen Teilen gewönlichen Bau.

Rechterseits finden sich nur drei Zehen (Abb. 1), die Haut des Fußes zeigt keine Narben oder sonstigen Spuren einer im intra- oder extrauterinen Leben stattgefundenen Verletzung. Diese Tatsache allein widerlegt schon die von den Orthopäden geäußerte Ansicht, es handle sich um eine amniotische Abschnürung. Der rechte Fuß befindet sich in leichter Spitzfußstellung und ist in allen Richtungen

kleiner als der linke. Die Unterschiede sind besonders deutlich im Bereiche des Vorderfußes, nicht so bedeutend an der Fußwurzel und in der Knöchelgegend. Nach vorne hin verschmälert sich der rechte Fuß, er besitzt also nicht die physiologische Verbreiterung im Bereiche der Mittelfußköpfchen. Die Bewegungen im oberen Sprunggelenk sind unbehindert, Beugung und Streckung sind im gleichen Maße wie links ausführbar, dagegen ist die Pronation und Supination stark behindert.

Die erste Zehe weicht etwas nach seitwärts ab, sie zeigt den gewöhnlichen Bau einer großen Zehe, ist aber etwas kleiner und schwächer als die erste Zehe des linken Fußes. Die zweite und dritte rechte Zehe entspricht in Form und Größe der zweiten und dritten linken. Auffallend ist noch, daß am rechten Fuß der seitliche Knöchel stärker ausgebildet ist als links, er springt beträchtlich vor. Unter der Haut ist die Tuberositas des fünften Mittelfußknochens deutlich zu fühlen. Dagegen läßt sich ein Kahnbeinhöcker nicht abtasten. Die Maße für die beiden unteren Extremitäten sind folgende:

	rechts	links
Höhe des vorderen, oberen Darmbeinstachels über dem Boden	87,0 cm	92,9 cm
Höhe des großen Rollhügels	84,0 -	89,2 -
- der Kniegelenkfuge	43,2 -	45,5 -
- der inneren Knöchelspitze . .	5,2 -	5,6 -
Ganze Beinlänge	83,0 -	88,8 -
Beinlänge ohne Fuß	78,5 -	83,8 -
Länge des Oberschenkels	41,7 -	44,1 -
- - Unterschenkels	38,0 -	39,9 -
- - belasteten Fußes	25,5 -	30,7 -
Vordere Fußlänge	15,9 -	19,0 -
Breite des belasteten Fußes	7,0 -	8,7 -
Hintere Fußbreite[1]	5,0 -	7,0 -
Größter Umfang des Oberschenkels	54,5 -	57,0 -
Mittlerer - - -	45,7 -	50,5 -
Kleinster - - -	38,0 -	40,3 -
Umfang des Knies	35,8 -	39,0 -
Größter Umfang des Unterschenkels	32,0 -	35,0 -
Kleinster - - -	19,8 -	23,0 -
Umfang des Fußes	18,0 -	32,0 -

[1] Dieses Maß ist für den rechten Fuß nicht genau anzugeben, da der Kahnbeinhöcker nicht gefühlt werden kann.

Genauere Aufschlüsse über den Bau des rechten Fußes gibt die Untersuchung mit Röntgenstrahlen, sie wurde in mehreren Aufnahmen ausgeführt. Abb. 3 zeigt ein Bild des rechten Fußes, in genau dorso-plantarer Richtung aufgenommen, Abb. 2 die Aufnahme der Knöchelgegend, der seitliche Knöchel liegt auf der Platte. Entsprechende Aufnahmen wurden auch vom linken Fuß angefertigt, er zeigt in jeder Hinsicht gewöhnlichen Bau, nur ist das mediale Sesambein an der großen Zehe in einen proximalen und distalen Teil getrennt.

Bei der Betrachtung des in dorso-plantarer Richtung aufgenommenen Röntgenbildes (Abb. 3) fällt in erster Linie die außergewöhnliche Stellung der drei Strahlen auf. Sie verlaufen nicht wie gewöhnlich parallel, nach distalwärts leicht auseinanderweichend, sondern sie sind mit ihren proximalen Enden untereinander verschoben und zwar weit stärker, als dies bei einem normalen Fuß durch den Gewölbebau bedingt ist. Nur der erste und zweite Mittelfußknochen zeigt dabei die gewöhnliche Stellung, der dritte ist mit seiner Basis unter die des zweiten gelagert. Infolgedessen ist das Fußskelett im Bereiche des Mittelfußes sehr schmal, bei Betrachtung von der Seite aber, wie Abb. 2 deutlich zeigt, sehr hoch.

Zum Vergleich seien hier die Maße der Mittelfußknochen und Phalangen angegeben wie sie sich nach den Röntgenaufnahmen beider Füße feststellen lassen. (In Millimetern.)

	links					rechts		
	I.	II.	III.	IV.	V.	I.	II.	III.
Metacarpale	68,0	89,0	74,2	71,3	69,1	65,3	73,7	69,0
I. Phalanx	30,9	28,3	24,2	23,7	21,8	27,7	23,0	21,1
II. -	—	13,0	10,8	9,0	6,9	—	7,8	7,0
III. -	24,5	12,0	10,2	10,4	7,8	21,9	9,2	10,1
Finger	55,4	53,3	45,2	43,1	36,5	49,6	40,0	38,2
Strahl	123,4	142,3	119,4	114,4	105,6	114,9	113,7	107,2

Die Aufnahme der Mittelfußknochen in Seitenansicht (Abb. 2) läßt erkennen, daß das obere Sprunggelenk gut ausgebildet ist, die distalen Enden der Unterschenkelknochen zeigen gewöhnliche Form. Die proximalen Teile der Fußwurzel werden durch einen großen Knochen gebildet, der offenbar durch Verschmelzung des Sprung- und Fersenbeines entstanden ist. Die Grenze zwischen beiden ist nur noch rückwärts sehr schwach durch einige wagerecht verlaufende Knochenbälkchen angedeutet, im übrigen aber nicht zu erkennen; zahlreiche Spongiosabalken ziehen durch das ganze Gebilde und lassen sich

ohne Unterbrechung deutlich verfolgen. Der ganze Knochen zeigt genau die Form und Größe eines verschmolzenen Sprung-Fersenbeines, der Taluskopf überragt den Calcaneus nach vorne um ungefähr 1,5 cm.

An diesen großen Knochen schließen sich distalwärts drei kleinere an, sie vermitteln die Verbindung mit den Mittelfußknochen. Mächtig ausgebildet und leicht abzugrenzen ist unter ihnen das erste Keilbein, es steht mit dem dem Sprungbeinkopf entsprechenden Teil des großen Fußknochens (Talus + Calcaneus) in Verbindung. Deutlich zu erkennen ist des weiteren das Würfelbein, das sich an den dem Fersenbein entsprechenden Knochenteil angliedert, distalwärts aber ausschließlich mit der Basis des dritten Mittelfußknochens verbunden ist.

Zwischen diesem ersten Keilbein und dem Würfelbein liegt ein weiterer kleiner Knochen, der seiner Form und Größe nach dem zweiten Keilbein entspricht, er verbindet sich proximalwärts gelenkig mit dem Taluskopf, distalwärts mit dem zweiten Mittelfußknochen.

Demnach lassen sich von den Fußwurzelknochen abgrenzen: das Sprungbein, Fersenbein, Würfelbein, das erste und zweite Keilbein. Es fehlt das Kahnbein und das dritte Keilbein. Die Möglichkeit, daß das Kahnbein mit dem Sprungbeinkopf verschmolzen, mit zur Bildung des großen Fußknochens beigetragen hat, ist schon deshalb auszuschließen, weil dieser in Form und Größe fast vollkommen dem linken Sprungbein und Fersenbein ohne Kahnbein entspricht, wie ja auch der Vergleich von Abb. 2 mit dem Röntgenbild jedes beliebigen, normal gebauten Fußes lehren kann.

Zweifel könnten jedoch über die Natur des zwischen erstem Keilbein und Würfelbein gelegenen Knochens bestehen. Er entspricht zwar in seiner Form und Größe vollkommen einem zweiten Keilbein, der zu ihm gehörige Strahl zeigt aber bei einem Vergleich mit dem linken Fuß ein Verhalten, das ihn eher zum vierten als zum zweiten stempelt. Um diese Frage der Lösung näher zu bringen, ist es nötig die einzelnen Strahlen der beiden Füße miteinander zu vergleichen.

Über die Bedeutung der rechten ersten Zehe kann dabei kein Zweifel bestehen, sie gleicht in jeder Hinsicht der großen Zehe des linken Fußes, nur ist sie im ganzen etwas kleiner. Der Mittelfußknochen ist kürzer und etwas schlanker, nur an seiner Basis bedeutend breiter. Er mißt hier in querer Richtung 29,0 mm gegenüber von 21,8 mm links. Die Verbreiterung ist bedingt durch die größere Breite des ersten Keilbeins, an dem sich die nämlichen Unter-

schiede finden. Die beiden Phalangen sind rechts kürzer und etwas schlanker als links.

Auch über die Natur des dritten rechten Strahles können keine Unklarheiten aufkommen, er entspricht hinsichtlich seiner Masse und seines Baues vollkommen dem einer fünften Zehe. Besonders sprechen dafür die gelenkige Verbindung mit dem Würfelbein und vor allem die deutliche Ausbildung der Tuberositas metatarsalis V, die gut unter der Haut zu fühlen und auch deutlich auf Abb. 2 zu erkennen ist. Auch die Phalangen zeigen den gleichen Bau, wie linkerseits an der fünften Zehe. Nur sind rechts, wohl infolge der stärkeren funktionellen Beanspruchung, die einzelnen Knochen durchweg etwas dicker.

Der zweite rechte Strahl entspricht hinsichtlich seiner Längenmaße fast vollkommen dem linken vierten, nur sind bei ihm die einzelnen Knochen etwas dicker als bei diesem, zeigen sonst aber hinsichtlich der Form große Ähnlichkeit. Dies trifft besonders auf die zweite Phalanx zu, sie ist sehr kurz und plump, etwas breiter als lang, geradeso wie die zweite Phalanx der linken vierten Zehe, während sie bei der linken dritten und vierten Zehe länger als breit ist und deutlich spindelförmige Gestalt zeigt. Trotzdem müssen wir aber die zweite rechte Zehe auf Grund ihrer Verbindung mit dem zweiten Keilbein der zweiten linken gleichstellen, sofern wir überhaupt eine solche Gegenüberstellung vornehmen wollen. Es handelt sich hier eben um einen in der ganzen Anlage umgestalteten Fuß, bei dem es nicht ohne weiteres möglich ist, jedes einzelne seiner Gebilde einem bestimmten Teil eines normalen Fußes gleichzustellen.

Die halbseitigen Unterschiede an der unteren Extremität erstrecken sich nicht nur auf die Füße, sondern, wie aus den oben angegebenen Maßen hervorgeht, auf die ganzen unteren Gliedmaßen. Rechterseits ist die Muskulatur schwächer ausgebildet und bedingt deshalb in allen Teilen geringere Umfänge. Dies mag zum Teil sicher eine Folge der verschieden starken Inanspruchnahme sein.

Daneben finden sich aber auch Unterschiede in der Länge. Im ganzen ist das rechte Bein um 5,8 cm kürzer als das linke, für den Oberschenkel allein läßt sich eine Verschiedenheit von 2,4 cm, für den Unterschenkel eine solche von 1,9 cm berechnen[1].

Nach der Angabe von L. haben sich diese Unterschiede in der Hauptsache erst während des Wachstums herausgebildet. Es erscheint

[1] Die Tatsache, daß die Summe der Ober- und Unterschenkellänge nicht gleich ist der ganzen Beinlänge, ist in der Art der Berechnung begründet.

deshalb fraglich, ob sie gleichfalls eine angeborene, im Bau der ganzen unteren Extremität bedingte Verschiedenheit darstellen, die erst während des individuellen Lebens voll zur Entwicklung kam, oder aber so wie die verschiedene Ausbildung der Muskulatur durch die verschiedene gebrauchliche Beanspruchung veranlaßt wurden. Im allgemeinen bedingt ja stärkerer Gebrauch nur erhöhtes Dickenwachstum und dementsprechend müßte das hier besprochene Vorkommnis als eine angeborene Eigenschaft bezeichnet werden. Es wäre aber auch denkbar, daß eine von frühester Jugend an dauernd durchgeführte, verschiedene Beanspruchung doch auch Ungleichheiten im Längenwachstum zur Folge haben könnte; genau entscheiden läßt sich diese Frage erst durch ausgedehnte Versuche.

Bei dem beschriebenen Fall besteht also angeborener Mangel zweier Zehen am rechten Fuß, verbunden mit Fehlen eines Keilbeins und des Kahnbeines, außerdem mit Verschmelzung des Sprung- und Fersenbeines und Verkürzung des Ober- und Unterschenkels. Die Bildung ist angeboren, in der ganzen Anlage der Extremität bedingt, die Möglichkeit einer amniotischen Abschnürung ist nicht gegeben. Der Fall ist ein Beispiel für die relative Selbständigkeit der beiden Körperhälften, die ja häufig genug sinnfällig im Bau der Extremitäten zum Ausdruck kommt. Er zeigt große Ähnlichkeit mit gleichen Vorkommnissen an der Hand, wo ja Ectrodactylie, soweit die bisher bekannten Fälle lehren, gleichfalls stets mit einer Verkürzung des ganzen Armes und mit weitgehenden Veränderungen der Handwurzelknochen einhergeht.

Wir können die Bildung als eine einseitig auftretende Verlustmutation bezeichnen, wie sie sich an den Gliedmaßen bilateral symmetrisch gebauter Lebewesen manchmal finden. Da sie zweifellos auf einer angeborenen Veranlagung beruht, so zeigt sie deutlich die Selbständigkeit der beiden Körperhälften, die ja bei jedem Lebewesen in Form geringer halbseitiger Verschiedenheiten zu erkennen ist, hier aber besonders sinnfällig in Erscheinung tritt.

Tafelerklärung.

Fig. 2. Knöchelgegend des rechten Fußes; der seitliche Knöchel liegt auf der Platte. $^3/_4$ der Originalgröße.

Fig. 3. Rechter Fuß in dorso-plantarer Richtung aufgenommen. $^3/_4$ der Originalgröße.

Mor
Stieve

Fig. 2.

Fig. 3

Verlag von Wilhelm Engelmann in Leipzig.

[*Aus dem veterinär-anatomischen Institut der Universität Zürich.*
Prof. Dr. O. Zietzschmann.]

Beobachtungen über die Entwicklungsvorgänge am Rumpfskelett des Schweines.

Zugleich ein Beitrag zur Wertung und Technik von Aufhellungspräparaten mit Stückfärbung.

Von

Anton Stöckli,
Assistenten des Instituts.

Mit 9 Figuren im Text.

Einleitung.

Die prächtigen Resultate, die im hiesigen Institut unmittelbar nach der Veröffentlichung der Spalteholzschen Aufhellungsmethode im Jahre 1911 mit Knochen- und Knorpelfärbungen an embryonalem Material von Prof. Zietzschmann erzielt wurden, gaben seinerzeit die Veranlassung, das Extremitätenskelett des Schweines durch Tierarzt Surber untersuchen zu lassen. In der Literatur existieren nämlich meines Wissens keine Abhandlungen, die einen Aufschluß über das zeitliche Auftreten und die Gestaltsveränderungen der Ossifikationspunkte bei unseren Haustieren geben. Im Anschluß an die Arbeit von Surber, die der Vollendung nahesteht, ergab sich für mich die Aufgabe, die Wirbelsäule samt Rippen und Brustbein desselben Haustieres an Hand von Aufhellungspräparaten zu studieren, um wenigstens für eine Tierspezies ein abgerundetes Bild über die Verknöcherungsperiode des Rumpfskeletts zu erhalten. Doch habe ich mich nicht ausschließlich auf das knöcherne Skelett beschränkt, sondern auch das knorpelige Stadium in den Kreis meiner Betrachtungen gezogen. Es erschien dies um so notwendiger, als hierüber ausgedehntere Untersuchungen im Sinne von Ruge und Charlotte Müller für unsere Haustiere nicht bestehen.

Mit den Aufhellungsverfahren wurden zugleich die bekannten Skelettfärbungen von Lundvall und Spalteholz einer näheren Prüfung unterzogen. Die Ergebnisse der daraus resultierenden Nebenarbeit werden in einem ersten Abschnitt mitgeteilt. Ein zweiter Teil wird den Entwicklungsvorgang am Schweineskelett unter Berücksichtigung der einschlägigen Literatur zur Darstellung bringen.

Technischer Teil.

Zur Methodik der Skelettfärbung an Aufhellungspräparaten.

Insgesamt kamen über ein halbes Hundert Schweineembryonen zur Verarbeitung, von denen die meisten aus der Embryonensammlung des Instituts stammen und größtenteils schon seit Jahren zumeist nach Fixation in 10% Formalin in 90% Alkohol aufbewahrt lagen. Zwischenstadien, die sich im Laufe der Untersuchungen als notwendig erwiesen, wurden in verdankenswerter Weise von Herrn Stadttierarzt Schwarz im hiesigen Schlachthofe gesammelt.

Die Embryonen wurden mit dem Faden vom Scheitel bis zum Steiß unter Berücksichtigung der Krümmungen gemessen. Die Gesamtlängenangaben, auch wenn nicht speziell vermerkt, bedeuten in dieser Abhandlung stets die Scheitelsteißlänge (Sch. St. L.).

Die ersten eingehenderen Mitteilungen über Knorpel- und Knochenfärbungen an Aufhellungspräparaten verdanken wir Lundvall (1904, 05, 12). Spalteholz aber gebührt vor allem das Verdienst, in seinen beiden Broschüren (1911, 14) das Problem des Durchsichtigmachens tierischer Präparate wissenschaftlich begründet zu haben. Insbesondere beleuchtet dieser Forscher die bei der Aufhellungsmethode wichtigen physikalischen Grundsätze. Das Verfahren gründet sich kurz auf folgendes Prinzip: Die aufzuhellende Substanz wird in ein Medium verbracht, das genau oder wenigstens nahezu den gleichen Lichtbrechungskoeffizienten besitzt. Alle tierischen Gewebe sind nun mehr oder weniger von einer wässerigen Masse durchtränkt, die ein anderes Lichtbrechungsvermögen hat, als die Zellen und die Interzellularsubstanz. Eine gleichmäßige Durchlichtung wird nur dann gelingen, wenn die Gewebe entwässert und auch die subtilsten Spalträume vom Medium, das deshalb naturnotwendig eine Flüssigkeit sein muß, voll und ganz durchdrungen werden. Bringt man aber einem bestimmten Gewebe, das einer genaueren Untersuchung unterzogen werden soll, durch eine spezifische Färbung einen von der Aufhellungsflüssigkeit abweichenden Brechungsindex bei, fällt dieses ohne

weiteres in die Augen. Solche gewebsspezifische Tinktionsverfahren hat Lundvall für die Knorpel- und Knochensubstanz erprobt, und zwar wendete er für jede der beiden Gewebsarten eine isolierte Färbung an, die für das gleiche Präparat verbunden werden können, und schließlich eine Simultanmethode, die gestattet, die knorpeligen und knöchernen Bestandteile des Skeletts auf einen Schlag zu färben. Als Farblösungen eignen sich für das Knorpelgewebe Methylgrün, für Knochen neutrales Alizarin, für das Schnellverfahren Alizarin-Toluidinblau oder Alizarin-Methylenblau. Alizarin ist das färberische Prinzip des Krapps, durch dessen Verfütterung an Tiere deren neu sich bildende Knochensubstanz rot tingiert wird. Nach dieser Methode wurde seit alters das Knochenwachstum studiert. Spalteholz benützte zur Knochenfärbung saure Alizarinlösungen. Aus meiner Nachprüfung ergibt sich, das sich für die Färbung des Knorpelskelettes vom Schweine das Methylgrün empfiehlt, weil dieses außerordentlich klare Bilder erzeugt. Der Knochenfärbung mit neutralen Alizarinlösungen haftet der von Spalteholz schon gerügte Nachteil an, daß alle Gewebe eine dunkelbraune Farbe annehmen, die auch nach einer längeren Alkoholdifferenzierung nicht ganz verschwindet. Die Knochenfärbung mit sauren Alizarinlösungen hat sich für ältere Embryonen glänzend bewährt. Je näher die Föten der Geburtsreife stehen, um so kräftiger wird die Rotfärbung der Knochensubstanz. Bei jüngeren Embryonen erzielt man damit ganz unbefriedigende Resultate, die Knochenpunkte heben sich nur schattenhaft ab. Die Kombination Alizarin-Methylgrün geht zu Demonstrationszwecken gerade an. Einer feineren Untersuchung derart behandelter Präparate steht aber der Umstand entgegen, daß infolge der intensiven Affinität des Knorpelgewebes zu Methylgrün eine solch tiefe Grünfärbung auftritt, daß die knöchernen Skelettelemente nur verschwommen als schwach rotgoldene Inseln aus der knorpeligen Grundlage durchschimmern.

Aus äußeren Gründen mußte ich für die Lundvallsche Simultanmethode im Gang des Verfahrens mehr Spalteholz folgen, insbesondere weil mir die Endflüssigkeiten von Lundvall nicht zur Verfügung standen. So erwies sich nach längerer Prüfung folgendes Vorgehen äußerst günstig:

1. Fixieren der Präparate in 10 % alkalisch gemachtem Formalin.

2. Bleichen in käuflichem, mit Ammoniak versetztem Wasserstoffsuperoxyd nach den von Spalteholz angegebenen Konzentrationen im Wärmeschrank bei 40—42° C einen bis mehrere Tage je nach Größe des Objektes.

3. Wässern 1—2 Tage, zum Schluß Einlegen auf 48 Stunden in destilliertes Wasser, nachher Entfernen der Gasbläschen in frisch aufgekochtem Wasser.

4. Steigende Alkoholreihe, 50, 60, 70% je 1 Tag.

5. Alizarin-Toluidinblau in Form des von LUNDVALL angegebenen Färbegemisches einen bis mehrere Tage je nach Größe.

6. Differenzieren in 70% Spiritus und kurze Zeit alternierend mit schwach essigsaurem Wasser, bis im Alkohol keine Farbe mehr weggeht (1—3 Tage).

7. Entwässern in steigendem Alkohol, 70, 90, 96, 100% und absolutem Alkohol über ausgeglühtem Kupfersulfat je 1 Tag.

8. Benzol (dreimaliger Wechsel) 1—3 Tage.

9. Endflüssigkeit: Wintergrünöl-Isosafrol in den von SPALTEHOLZ empfohlenen Mischungsverhältnissen.

10. Evakuieren.

Diese Methode ist besonders geeignet für jüngste und jüngere Embryonen, ist aber auch bis zu geburtsreifen Föten hinauf brauchbar, wobei indessen zugegeben werden muß, daß bei diesen der Knochen nie so tief blutrot gefärbt wird, wie mit den SPALTEHOLZschen sauren Alizarinlösungen. Der Knochen färbt sich mehr hellrot, der Knorpel graublau, nicht dunkelblau, wie SPALTEHOLZ angibt.

Als ungemein ersprießlich hat sich der Einfall erwiesen, die nach obigem Verfahren durchsichtig gemachten und gefärbten Präparate abwechslungsweise über einer weißen und einer schwarzen Marmorplatte zu betrachten. Über der weißen Unterlage lassen sich vor allem die knöchernen Anteile des Skeletts studieren, während über der schwarzen Platte die blaue Tönung der Knorpelsubstanz durch Toluidinblau intensiver wird, so daß ihre Ausbreitung leicht zu erkennen ist. Dabei werden aber die knöchernen Gebilde mit all den feinen Fortsätzen nicht so sehr verdeckt, wie bei Verwendung des Methylgrüns.

Eine Herauslösung des Toluidinblaus durch die SPALTEHOLZsche Endflüssigkeit, wie sie LUNDVALL für das Methylenblau befürchtet, ist bis jetzt — nach 10 Monaten — nicht eingetreten. Ebenso wenig haben die im Jahre 1911 mit Methylgrün gefärbten Knorpelskelette des Instituts an Färbungsintensität eingebüßt.

Erstrebt man eine genaue Untersuchung solcher embryonaler Skelette, so erweist sich eine dem Verfahren vorangehende Exenteration der Brust- und Baucheingeweide, sowie eine möglichst weit-

gehende Demuskulierung, die durch Zupfen in der Aufhellungsflüssigkeit vervollständigt werden kann, als äußerst vorteilhaft. Ebenso steht es frei, kleinere Objekte herauszuschneiden, mit Lupe oder unter dem binokularen Mikroskop eingehender zu betrachten.

Beim Sammeln der Literatur begegnete mir eine kritische Abhandlung über die bisher gebräuchlichen Verfahren zur Bestimmung der Ossifikationspunkte von Retterer und Lelièvre (1913), in der die beiden Autoren zum Schluß gelangen, daß die mikroskopische Analyse die allein sichere und berechtigte sei, weil nur sie uns über die verschiedenen Phasen, die der Verknöcherungspunkt in seinem Entwicklungsgang durchlaufe, zu unterrichten vermöge.

Bei der Durchsicht meiner Präparate achtete ich auch auf die verschiedenen Färbenuancen. Skelettstücke, die sich durch auffällige Abstufungen in der Tönung auszeichneten, wurden mikrotomiert und histologisch untersucht. Da unsere Präparate schon wasserfrei sind, gestaltet sich die Vorbehandlung zur Paraffineinbettung ungemein einfach. Sie werden in reines Benzol zurückversetzt, um ihnen während zwei Tagen die ätherischen Öle der Endflüssigkeit zu entziehen. Hierauf wird das Benzol 24 Stunden lang durch Xylol ausgewaschen, wobei Benzol und Xylol wenigstens einmal zu wechseln sind. Nun stehen die Präparate zur Einbettung bereit, und die Färbung der Paraffinschnitte durch Hämatoxylin-Eosin bietet keine Schwierigkeiten.

Bei näherer Betrachtung der Aufhellungspräparate fallen folgende drei Färbegrade auf:

1. Im hyalinen Knorpel treten an meinen Präparaten makroskopisch scharf abgegrenzte Stellen mit intensiverer Blau- bzw. Grünfärbung in Sicht. Histologisch bauen sich diese Zonen aus stark vergrößerten Knorpelzellen mit geschrumpften Kernen auf. Die Kapselwände sind oft stark verdickt, es beginnt gerade die Ablagerung der Kalksalze. Von einer Rotfärbung durch Alizarin ist keine Spur zu entdecken, ebenso wenig sind Osteoblasten anzutreffen. Kurz, es präsentiert sich uns das Bild des hypertrophischen Knorpels, der cartilage hypertrophique der obigen französischen Autoren.

2. In der Entwicklungsreihe aufsteigend stößt man auf Skelettpartien, die eine staubförmige rote Körnelung aufweisen. Hier ist es schon zu einer weitergehenden Kalzifikation gekommen. Das mikroskopische Präparat belehrt uns, daß schon vereinzelte Osteoblasten sich im eingewanderten osteogenen Gewebe zu differenzieren beginnen. Diese haben die Form primärer Markzellen Schaffers

(1920). Der Ossifikationsherd ist in das Stadium des tissu spongoréticulé Retterers eingetreten.

3. Die Alizarinfärbung nimmt an Intensität zu, sie wird sozusagen kompakter, massiver. Histologisch gewinnt nun das knöcherne Gewebselement im Kampfe mit dem Knorpelgewebe die Oberhand und läßt so den typischen embryonalen und schließlich jugendlichen Knochen entstehen, ähnelt und wird endlich zu Retterers tissu osseux proprement dit.

Außerordentlich demonstrativ treten die erwähnten Färbezonen mit- und nebeneinander in den Wirbelkörpern und Knochenkernen des Sternums zutage (Fig. 8). Einem tiefroten Zentrum schließt sich jeweils eine Zone hellrot tingierten und lockern Gewebes an, und endlich folgt ein Saum hypertrophischen Knorpels. Bei den Rippen folgen sich diese Zonen in der Längsrichtung.

Zum Schluß dieses Abschnittes möge noch die verschiedene Affinität des Toluidinblaus und des Methylgrüns zum Gewebe der Zwischenwirbelsäule Erwähnung finden. Nie färbt sich nämlich die Fibrocartilago mit Methylgrün deutlich, während sie sich bei Toluidinblaupräparaten vom übrigen Knorpelgewebe hinsichtlich der Tönung nicht abhebt. Diese Differenz wird wohl auf der verschiedenen Biochemie der Grundsubstanz beruhen.

Für das Studium des jüngsten Knorpelskeletts ist endlich die Tatsache außerordentlich günstig, daß nach minimaler Absonderung hyaliner Grundsubstanz das aus dem Vorknorpelstadium zum Knorpel sich umwandelnde Gewebe schon eine gewisse Affinität zu Methylgrün äußert.

Zur Entwicklung des Rumpfskeletts vom Schwein.

I. Beobachtungen an der Wirbelsäule.

Die ersten grundlegenden Untersuchungen über die Entwicklung der mesenchymatösen und knorpeligen Wirbelsäule der höhern Säugetiere stammen von Froriep (1886). Seine genauen Beobachtungen an Rindsembryonen sind bis heute unangefochten geblieben. Eine eingehende Darstellung der knöchernen Periode, wie sie die Humananatomie Schwegel (1858) verdankt, existiert für die Säugetiere und damit auch für unsere Haustiere nicht. So kehren die Schilderungen Schwegels in allen embryologischen Lehrbüchern im großen und ganzen wieder. Einzig Martin (1912) bringt einige Figuren über die

Lage und Ausbreitung der Ossifikationspunkte bei einem Pferdefötus. In seinen Normentafeln für das Schwein betont KEIBEL (1897): »Für viele Dinge werden die Tabellen versagen, so z. B. für die Ausbildung des Knochensystems, einfach deswegen, weil die Untersuchung schon bei einer Entwicklungsstufe abbricht, wo diese Vorgänge eben erst einsetzen.«

Ein mit Methylgrün gefärbter Embryo von 2,5 cm Sch. St. L. dient als Ausgangspunkt unserer Betrachtung. Zu beiden Seiten des Neuralrohres, das stets einen etwas dunkleren Ton annimmt und sich deshalb deutlich abhebt, bemerkt man eine Reihe schwach hellgrün gefärbter Punkte in gleichmäßigem Abstand voneinander. Ventral werden diese je durch eine ebenso tingierte Gewebsbrücke, den Wirbelkörper, miteinander verbunden. In diesen hervorspringenden Gebilden hat man die Wirbelanlagen zu erblicken, wie sie sich in Hals-, Brust-, Lenden- und Kreuzgegend präsentieren. Die Bogenanlagen, als welche man die seitlichen grünen Punktpaare ansprechen muß, sind in der Zervikalregion dorsal am weitesten voneinander entfernt, da hier das Rückenmark die größte Ausdehnung aufweist, um nach und nach in einen uniformen Strang auszulaufen. Von den Neuralbögen der Brustregion gehen in horizontaler Richtung kurze grünliche Gewebsstäbe lateral ab. Sie stellen die mit den Neurapophysen kontinuierlich zusammenhängenden Rippengebilde dar. In der Kreuzgegend verlieren die beschriebenen Stützelemente an Färbungsintensität, und im Schwanzgebiet sind grün gefärbte Bezirke überhaupt nicht mehr zu erkennen.

Die histologische Prüfung dieser Wirbelanlagen bietet folgendes Bild: Die Chorda dorsalis, deren intervertebrale Anschwellungen deutlich hervortreten, wird von ziemlich großen rundlichen bis ovalen Zellen konzentrisch umgeben. Hier und da scheinen kleinere Zellen in der Wirbelanlage ein Septum zu bilden, das die ventral der Chorda gelegenen Anteile des aus jungem Knorpelgewebe aufgebauten Wirbelkörpers in zwei Hälften teilt, gegen die Peripherie hin werden die Zellen allmählich kleiner. Vom Seitenrande des Körpers aber entspringt der Bogen. In Form eines Stranges rundlicher, nie mit einer Kapsel versehener Zellen zieht er jederseits lateral hinweg, biegt dann dorsal um und steigt bis zum Niveau des Spinalganglion empor. Von der Umbiegungsstelle, der Bogenbasis, erstreckt sich ein aus gleichartigen Zellen bestehender Fortsatz als Rippenstummel in die Brustwand hinein. Im Neuralbogen und in der Rippe häufen sich die beschriebenen Zellen, die in ihrer Gesamtheit histologisch das sogen. Vorknorpelgewebe charakterisieren, derart, daß Zellkern an Zellkern stößt. Diese Partien erscheinen deshalb unter dem Mikroskop bedeutend dunkler, als der Wirbelkörper, dessen Knorpelzellen viel weiter auseinander liegen. Im Vorknorpelstadium bilden beim Schwein Bogenanlage und Rippe eine gewebliche Kontinuität, wie beim Menschen (MÜLLER 1906).

Schnitte eines Embryo von 2,2 cm Sch.St.L. zeigen deutlich die bilaterale Anordnung der Knorpelzentren im Wirbelkörper, es besteht ein ventrales und ein dorsales Septum. Bei einem 2,8 cm langen Embryo ist nur das ventrale Septum noch angedeutet, und es beginnt die Knorpelbildung in der Bogenbasis, aber davon getrennt auch in der Rippe. Diese besitzt somit ein vom Bogen isoliertes Verknorpelungszentrum (HAGEN 1900).

Diesem Zustand schließt sich der Befund eines aufgehellten Embryo von 3 cm Sch. St. L. eng an. Bei allen Wirbeln stößt man im großen und ganzen auf das gleiche bauliche Prinzip. Ein ventral vom Neuralrohr gelegenes Knorpelstück setzt sich in zwei seitlich und dorsal aufsteigende Knorpelbogen fort, jedoch läßt die Schwanzanlage diese Schutzvorrichtungen für das zentrale Nervensystem noch vermissen.

Von diesem allgemeinen Bauplan weichen hier aber der 1. und 2. Halswirbel schon wesentlich ab. Die beiden Neuralbögen des Atlas entbehren eines ventralen Verschlusses mittelst eines knorpeligen Wirbelkörpers, und der Epistropheus trägt an seinem kopfseitigen Ende einen Aufsatz, der zunächst zwar nicht mit dem Wirbelkörper verbunden ist. Indem nämlich seitlich an der Zwischenwirbelscheibe zwei Knorpelspangen vom kubischen, dem Wirbelkörper vorgelagerten Knorpelwürfel sich mit den knorpeligen Bogenbasen des Epistropheus verbinden, erfolgt die erste Verankerung des Atlaskörpers an den Epistropheus. In diesem Sinne ist die Verbreiterung des kaudalen Endes des ersten Wirbelkörpers und die durch ihn vollführte Überlagerung des 2. Halswirbels FRORIEPS zu verstehen. Die Verschmelzung des Atlas mit dem Epistropheus vollzieht sich also nicht, wie nach vielen Lehrbüchern anzunehmen ist, durch Übergreifen der Verknorpelung auf die Zwischenwirbelscheibe.

Histologisch ist die Wirbelanlage des 3 cm langen Embryo zu einem einzigen Knorpelguß geworden. Daß eine Verschmelzung der Knorpelzentren von Körper und Bogen gerade eingetreten ist, läßt sich noch aus der verschiedenen Größe der Zellen in der früheren Trennungsschicht vermuten.

Ungezwungen reihen sich nun Embryonen an, die eine Sch. St. L. von 3—4,5 cm aufweisen. Wie deren Aufhellungspräparate zeigen, wird nun auch das Schwanzskelett in den Verknorpelungsprozeß einbezogen. Beim weitest entwickelten Exemplar dieser Reihe zählt man sieben knorpelige Schwanzwirbel. Bei 4 cm embryonaler Länge gelangen beim Schwein zum erstenmal ganz kurze, schwach grünlich durchschimmernde Querfortsätze an den Lendenwirbeln zur Beobachtung. Atlas und Epistropheus stehen in der früher geschilderten Art untereinander in Verbindung. Dazu haben aber die

Neuralbögen des ersten Halswirbels durch einen neuen ventralen Knorpelbogen — der hypochordalen Stange Froriers — eine Verbindung gefunden. Der Wirbelkanal zeigt vom Hals bis zum Kreuzgebiet ungefähr die gleiche Weite, verengert sich hier allmählich und ganz besonders im Schwanzteil, um bald seine Öffnung zu verlieren, da beim Schweine nur die sieben ersten Kaudalwirbel dorsale Bögen zur Entwicklung bringen.

Embryonen von 5—6,5 cm Sch. St. L. gliedern die knorpelige Wirbelsäule in deutliche Regionen. Die Dorsalbögen beginnen weitaus zuerst im Widerristabschnitt, der sich durch die überragende Länge der Neurapophysen dieser Region jetzt schon abhebt, einander dorsomedian entgegen zu wachsen und führen durch diesen Umwachsungsprozeß einen allmählichen Verschluß des Canalis vertebralis herbei, während bis jetzt das Rückenmark dorsal ohne jeglichen Skelettschutz dalag. In der Zervikal- und Sakralregion ist jedoch der Wirbelkanal auch fernerhin dorsal noch weit offen. In dieser Zeit erhalten die knorpeligen Wirbel alle ihre spezifischen Fortsätze. Der Schwanz entwickelt rasch eine gewaltige Wachtumsenergie. Schon bei einem Embryo von 5,8 cm Sch. St. L. sind total 27 Einzelwirbel anzutreffen, von denen die sieben ersten Neuralbögen, Gelenk- und Seitenfortsätze besitzen. Gegen die Schwanzspitze hin entfallen auf eine Strecke von der Länge eines Millimeters bis zu vier einfache Knorpelwalzen, und der letzten schließt sich noch das kurze, unseptierte Knorpelstäbchen des Urostyles an.

Ein 6,7 cm langer Embryo hat sein Knorpelskelett noch weiter differenziert. Der knorpelige Atlasring besitzt deutlich ausgeprägte Flügel, die Bogenteile stehen sich dorsomedian in nächster Nähe. Die Neurapophysen des Epistropheus stellen breite Knorpelplatten dar, die ums Rückenmark emporsteigen und dorsal sich ebenfalls beinahe treffen. Bei den übrigen Halswirbeln legen sich die eigentlichen Bogenteile schon zu einem paarigen Dornfortsatz gegeneinander. Eine vollständige Vereinigung dieser bilateralen Anteile aber zu einem einheitlich emporsteigenden Knorpelstab trifft man am 7. Zervikalwirbel an und ebenso in der Brustregion bis in den hintersten Abschnitt hinein. Die Dornfortsätze stellen somit in der knorpeligen Periode schon ein uniformes Gebilde dar, nicht etwa erst in der knöchernen. Beinahe berühren sich in der Dorsomedianen auch die Neurapophysen der Lendenwirbel, wohingegen im Kreuzgebiet das Rückenmark dorsal zum größten Teil noch freiliegt.

Bei der nähern Betrachtung mit der Lupe stechen in der Basis

der Bogen einiger Brust- und Lendenwirbel und etwas undeutlicher in den Körpern der letzten Halswirbel umschriebene Bezirke mit intensiverer Knorpelfärbung hervor, die man bei Würdigung der technischen Auslassungen sofort als Zonen hypertrophischen, z. T. schon verkalkten Knorpels wiedererkennt. Eine mikroskopische Kontrolle bestätigt die gestellte Diagnose und führt uns zugleich die Tatsache vor Augen, daß die Chorda dorsalis in diesem Stadium vertebral spurlos geschwunden ist (Schauinsland 1910). Bonnet (1918) bringt eine Abbildung von einem Schnitt durch die Brustregion eines ungefähr gleichalterigen Schweines, belegt aber wohl versehentlich den Kern in der Bogenbasis mit der Bezeichnung »Verknöcherungspunkt im Querfortsatz«.

Ein Embryo von 43 Lebenstagen und 7,2 cm Sch. St. L. leitet die Verknöcherungsperiode ein. Die Halswirbel zeigen in Körper und Bogen eine punktförmige Zone mit bräunlichroter Farbe; nur der Ventralbogen des Atlas und der Zahn des Epistropheus lassen solche Verkalkungspunkte vermissen. Intensivere Rotfärbung erscheint im Zentrum der Körper und in der Bogenbasis aller Brust- und Lendenwirbel. In diesen Bezirken hat man richtige Ossifikationszentren vor sich, die im Körper das Bild eines kurzen Striches, in der Bogenbasis dagegen ideale Punktform zur Schau tragen. Je drei Knochenkerne, bzw. Verkalkungspunkte, haben sich auch in der typischen Anordnung bei den Kreuzwirbeln eingenistet. Ihre Deutlichkeit nimmt bis zum vierten unter allmählichem Verblassen der Farbe ab. In Fig. 1 ist die Zahl und die Lokalisation der Ossifikationspunkte für die Wirbelsäule nach obigem Präparat halbschematisch dargestellt. Die Schwanzwirbel dagegen haben noch ihren Knorpelcharakter voll bewahrt, aber schon bei 7,8 cm Länge sind vier Kaudalwirbel mit der Dreizahl von Ossifikationspunkten ausgerüstet, und bald reihen sich zwei weitere mit nur einem Knochenkern an.

Fig. 1.

Schematische Darstellung der Verknöcherungspunkte der Wirbelsäule und der Rippen eines 43 Tage alten Embryo mit 7,2 cm Sch. St. L. 2/3 nat. Gr.

Dieses Bild der Uniformität der Knochenpunkte bietet nun die Wirbelsäule ziemlich lange. Außer regen Wachstumserscheinungen machen sich vorerst nur geringe Fortschritte geltend. Zunächst bildet sich im Körper der Atlas, der inzwischen die typische Form des späteren Zahnfortsatzes angenommen hat, bei einem 9,3 cm langen

Embryo eine Zone hypertrophischen Knorpels aus, die sich bis zu 9,9 cm Sch. St. L. in einen wohl charakterisierten Knochenherd umwandelt. Zwei Knochenpunkte, wie sie Mall (1910) für den Processus odontoideus des Menschen beschreibt, legen sich beim Schwein nie an.

Mittlerweile hat sich bei Embryonen bis zu 10,5 cm Sch. St. L. eine weitere Entwicklung des Knorpelskeletts vollzogen. Die Bögen des Atlas und des Epistropheus finden ihren dorsalen Zusammenhang. Bei letzterem resultiert aus der Vereinigung der beiden Neuralbogenenden ein breiter, ziemlich hoher, dorsokaudal umgebogener Knorpelstab, der Repräsentant des Processus spinosus. Die Querfortsätze des 3., 4., 5. und 6. Halswirbels tragen mächtige knorpelige Ventralplatten, und die Lendenwirbel modellieren sich einen einheitlichen knorpeligen Dornfortsatz in Form eines massiven, kurzen Stabes heraus[1]. Der erste Kreuzwirbel weist infolge der massiven Entwicklung der Ala sacralis eine größere Breitendimension auf, als die Lumbalwirbel. Alle Sakralwirbel legen ihre Neuralbogenenden bis zur gegenseitigen Berührung über das Rückenmark hinweg in beinahe horizontaler Richtung um. Der nämliche Vorgang vollzieht sich an den Schwanzwirbeln, soweit sie noch Neurapophysen entwickelt haben.

Mit einer Länge von 10,5 cm beginnt beim Schwein eine weitere Differenzierung der Knochenterritorien in der Wirbelsäule. Sie macht sich zuerst in den Brustwirbeln geltend. Deren Bogenbasis verbreitert sich und sendet einen knöchernen Schenkel im knorpeligen Bogenteil empor. Zugleich geht vom kranialen Rand der Bogen-

[1] Die knorpeligen Dornfortsätze aller Wirbel sind bekanntlich ursprünglich paarig und vereinigen sich nach dem Emporwachsen zu einem einheitlichen Knorpelstab. Charlotte Müller (1906) schreibt über den Schließungsvorgang des Canalis vertebralis, daß der Umwachsungsprozeß durch die Wirbelbögen von untergeordneter Bedeutung sei. Eine weit größere Rolle spiele die Abdrängung der Bögen durch die Ausbiegung der vertebralen Rippenteile. Diese fällt aber für die Hals-, Lenden- und Kreuzgegend weg. Gerade in der Kreuzregion wachsen aber die Dorsalbögen beim Schweine fast horizontal über das Rückenmark hinüber. Wenn der Verschluß des Wirbelkanals in der Thorakalregion zuerst sich vollzieht, ist das wohl einzig dem Umstand zuzuschreiben, daß hier die Neurapophysen am längsten auswachsen und so am frühesten dorsomedian gegeneinander stoßen und allmählich zur knorpeligen Einheit verschmelzen. Nachdem in der Thorakalregion der Wirbelkanal allseitig knorpelig umwandet ist, beginnen auch die Dorsalbögen der Lendenregion sich zu schließen, und endlich folgt der nämliche Vorgang fast gleichzeitig im Hals- und Kreuzgebiet.

basis ein kurzer, dicker knöcherner Fortsatz, der Processus transversus, in kraniodorsaler Richtung ab, d. h. er wächst direkt aus dem Neuralbogen heraus. In gleicher Weise bildet sich bei den Lendenwirbeln ein knorriger Processus mammillaris. Die Bogenkerne des Atlas erhalten durch intensive Wucherung eine kolbenförmig aufgetriebene Basis.

Im Alter folgende Schweineembryonen zeigen lediglich appositionelles Wachstum in ihren knöchernen Elementen, d. h. das Knochengewebe arbeitet sich in der knorpeligen Grundmasse mehr und mehr gegen die peripheren Zonen vor. Bekanntermaßen fallen die Wirbel jetzt rein dem enchondralen Verknöcherungsmodus anheim.

Ein 13 cm langes Schweinchen bietet wieder interessante neue Erscheinungen auf dem Wege der Osteogenese. Der Atlas hat median im Arcus ventralis einen Ossifikationsherd erhalten, der tiefer liegt, als die Reihe der Körperkerne der übrigen Halswirbel. Nie ist es mir gelungen, an dieser Stelle zwei Kerne zu beobachten, welches Verhalten Martin (1912) für die Haustiere als allgemeinen Grundsatz aufstellt. Die Bogenbasis des Atlas ist zu einem wuchtigen Knorren aufgetrieben. Während der Bogen aber in dorsaler Richtung sich verjüngt, schickt er vom ventrokaudalen Ende einen knöchernen Ausläufer in kraniodorsaler Richtung aus, den Processus articularis cranialis. Außerdem wächst seitlich am Übergang der Basis in den freien Teil des Dorsalbogens der knöcherne Querfortsatz heraus, der sich zu einem kranial gerichteten Fortsatz auszieht und so den späteren Atlasflügel vorstellt. Die Bogenbasis des Drehers ist kopfwärts zu einem Wulst aufgetrieben, der ebenfalls seitlich leicht vorsteht und unverkennbar bereits die Form des fertigen Processus articularis cranialis mit Gelenkfläche zum Ausdruck bringt. Die Neuralbögen der übrigen Halswirbel stellen schmale Knochenstangen dar, von deren kopfseitigem Rande in halber Höhe eine Knochenzacke als vorderer Gelenkfortsatz abstrahlt. Etwas tiefer sitzt ein kurzer, lateral gerichteter Auswuchs, der dorsale Anteil des Querfortsatzes, während der ventrale als quer gerichteter Knochenkamm von der Basis absteht, der jedoch am 7. Halswirbel fehlt. Hertwig (1898) läßt die ventralen Querfortsatzanteile als Rippenrudimente aus einem isolierten Knochenkern sich aufbauen und nach Tandler (1918) legen sich die Rippen »als selbständige Ossifikationsherde im Bereiche des ganzen Achsenskeletts an. Während sie an den zwölf thorakalen Segmenten selbständig bleiben, verschmelzen sie an allen übrigen Segmenten mit den betreffenden Anlagen des Achsenskeletts«. Beim Schwein da-

gegen ist an meinen Aufhellungspräparaten stets nur ein direktes Auswachsen dieser Skelettgebilde aus der Bogenbasis zu beobachten.

Die Brustwirbelkörper imponieren im Vergleich zu denen der Halswirbel durch eine doppelt so umfangreiche Knochenmasse. Fernerhin ist in den Bogen der ersten Brustwirbel die Verknöcherung bedeutend weiter vorgeschritten, als in den letzten.

Die knöchernen Bögen der Lendenwirbel sind ausgezeichnet durch einen kräftigen Zitzenfortsatz. Am vorliegenden Präparat des 13 cm langen Embryo läßt sich besonders klar die Osteogenie der Querfortsätze in der Lumbalregion verfolgen. Von der Übergangsstelle der Bogenbasis in das freie Bogenstück wächst ein kurzer knöcherner Vorsprung in die Basis des knorpeligen Processus transversus hinaus. In halber Länge dieses Seitenfortsatzes aber trifft man auf einen isolierten Ossifikationsherd verschiedener Ausdehnung, der nur dem ersten Lendenwirbel fehlt und im zweiten soeben in Form eines winzigen Punktes erschienen ist. Wie wir später sehen werden, verknöchert beim Schwein der Querfortsatz der Lendenwirbel zum größten Teil von diesem isolierten Knochenkern aus und nicht, wie Martin (1912) sagt, im Anschluß an den Kern des Wirbelbogens. Es liegt ohne weiteres nahe, diesem isolierten Knochenkern der rudimentären Rippe der Lende zuzuerkennen, die mit dem Processus transversus im eigenen Sinne sekundär zum langen Seitenfortsatz verschmilzt.

In die Seitenfortsätze der Kreuzwirbel beginnt von der Bogenbasis aus soeben Knochengewebe einzuwuchern. Der von Franck (1871) beschriebene besondere Knochenkern im ventralen Teile der Ala sacralis konnte von mir ebensowenig beim Schwein gefunden werden, wie durch Martin (1902) bei anderen Tieren. Dasselbe ist von Hertwigs isoliertem, einer Rippe homologen, Knochenkern im Seitenfortsatz aller Sakralwirbel zu sagen. Dagegen fand neuerdings Spalteholz (1913) mit seiner Aufhellungsmethode isolierte Knochenkerne in den Seitenfortsätzen der ersten drei Kreuzwirbel des Menschen.

Von den Schwanzwirbeln haben zehn die Alizarinfärbung angenommen. Lage und Verteilung der Kochenpunkte hält sich an die früher beschriebene Norm.

An Embryonen von 13 und 18,5 cm Sch. St. L. sind einige wichtigere Fortschritte zu erwähnen. Bei einem 13,6 cm langen Embryo geht vom kranialen Bogenrande des Atlas und Epistropheus und vom vorderen Gelenkfortsatz der übrigen Halswirbel ein Knochenspängchen

ab. An beiden ersten Zervikalwirbeln nimmt dieses seine Verlaufsrichtung gegen den Processus articularis cranialis, an den folgenden jedoch gegen den zugehörigen Querfortsatz. Meist schicken ihnen diese genannten Skeletteile ihrerseits eine Knochenzacke entgegen. In diesem Vorgang hat man den Beginn der Herausbildung eines Foramen intervertebrale zu erblicken.

Auch der Querfortsatz des ersten Lendenwirbels zeigt bei diesem Präparat einen freiliegenden Knochenkern.

Ein Schweinchen von 16,9 cm embryonaler Länge bringt in den hohen Dornfortsätzen des 1.—5. Brustwirbels genau in Zweidrittelhöhe je einen Ossifikationskern zur Ausbildung. Am deutlichsten erscheint er im 2. und 3., nur noch schattenhaft im 5.

Um eine solidere Basis für die anschließenden Betrachtungen zu gewinnen, schildere ich nun eingehend alle knöchernen Elemente der Wirbelsäule eines Embryo von 67 Lebenstagen mit einer Sch. St. L. von 18,6 cm. Der Verknöcherungsherd im Arcus ventralis des Atlas hat in der Ventralansicht Rechteckform angenommen. Die knöchernen Enden der Neuralbögen werden dorsomedian durch eine Knorpelhaube verbunden. Der Flügelfortsatz erreicht mit seinem vorderen Ende beinahe den Processus articularis cranialis und trägt so zur Begrenzung des werdenden Flügelloches bei. Der Epistropheuszahn steht nahezu direkt über dem Ventralbogenkern des Atlas und besitzt im Innern einen stumpfkegelförmigen Knochenbezirk. Die Körperkerne aller Halswirbel liegen zentral in einer knorpeligen Grundmasse und präsentieren die Form eines Kugelausschnittes, dem die Spitze abgeschnitten ist. Die knöchernen Bogenbasen rücken leicht median dem Körper entgegen, setzen sich in die Dorsalbögen fort, die noch zu einem Drittel knorpelig sind, wie natürlich auch die Dornfortsätze. An allen Halswirbeln ist die Bildung des Zwischenwirbelloches eine vollzogene Tatsache. Die dorsalen und ventralen Querfortsatzelemente sind in der Verknöcherung nur wenig vorgerückt, vordere und hintere Gelenkfortsätze wachsen in gleicher Höhe direkt aus den Bögen heraus.

Die Körperkerne der Rückenwirbel sind in der Form denen der Halswirbel ähnlich, aber gerade doppelt so massig. Die Bogenbasis wächst ihnen median weniger entgegen. Im Bogenteil ist die knöcherne Umwandlung bis zur Basis des Dornfortsatzes vorgeschritten. Nur der erste Brustwirbeldornfortsatz hat im distalen Drittel einen Verkalkungspunkt zur Entwicklung gebracht.

Im vorliegenden Fall setzt somit die Verknöcherung der Dorn-

fortsätze im Widerristgebiet sehr spät ein. Solche Anachronismen im Verknöcherungsprozeß scheinen wie anderwärts nicht selten zu sein und sind unter Berücksichtigung der mannigfachen Entwicklungsbedingungen ohne weiteres verständlich. Zeitliche Verschiebungen habe ich auch in Hinsicht auf das Erscheinen von Ossifikationspunkten in den Lendenwirbelquerfortsätzen und im Schwanzgebiet beobachtet.

Die Knochenterritorien in den Körpern sämtlicher Lumbalwirbel besitzen die Form eines verschobenen Würfels mit ventromedianer scharfer und einer dorsomedian flächenhaft abgestutzten Kante. Die knöchernen Bögen stehen dorsomedian weit auseinander und erfahren ihre Fortsetzung in einem kurzen, aber breiten knorpeligen Dornfortsatz. Der knöcherne seitliche Auswuchs an der Bogenbasis, der die Wurzel des Querfortsatzes liefert (Homologon des Processus transversus) hat sich nur minimal verlängert. Eine dünne Knorpelschicht scheidet ihn von einem aus dem isolierten Kern des Seitenfortsatzes entstandenen messerklingenartigen Knochengebilde (Homologon der Rippe). Weniger gut ausgebildet sind die Processus articulares caudales, um so intensiver aber fallen die die vordere Gelenkfläche tragenden Zitzenfortsätze auf.

Der erste Sakralwirbel zeigt im Körper einen sockelförmigen Knochenbezirk, der betreffs Größe zwischen Brust- und Halswirbeln die Mitte hält. Eine breite Knochenmasse steht als Pars lateralis von der dem Körper wieder mehr median genäherten Bogenbasis ab. An den identisch aufgebauten, aber mit schmächtigeren Dimensionen bedachten folgenden drei Kreuzwirbeln tritt schwanzwärts eine zunehmende Verschmälerung am Corpus vertebrae ein, so daß der letzte nur halb so breit ist, wie der erste. Die knöchernen Bogenteile stehen relativ noch weit auseinander.

Von den Schwanzwirbeln sind schon siebzehn im Ossifikationsvorgang begriffen. In den vier ersten liegen drei Knochenkerne. Die Bogen tragen kurze Quer- und Gelenkfortsätze. An zwei folgenden Wirbeln geht vom Körperpunkt einfach seitlich je ein spitzes Knochenkörnchen in dorsaler Richtung ab. In elf anschließenden Kaudalwirbeln leuchtet je nur ein Knochenpunkt auf. Neun konische Knorpelwirbel und ein kurzes zugespitztes Urostyl beschließen das Schwanzskelett.

Weitere Fortschritte in der Osteogenese finden sich bei einem 20,3 cm langen Embryo. In halber Höhe des knorpeligen Dornfortsatzes des 7. Halswirbels tritt ein Verknöcherungsherd auf. Im distalen Drittel der Processus spinosi der sechs ersten Brustwirbel

liegen ebenfalls Knochenbezirke, deren Ausdehnung vom 3. bis zum 6. geringer wird. An der nämlichen Stelle des 7. Thorakalwirbels macht sich nur eine kompaktere Knorpelzone bemerkbar.

Vom kaudalen Rand der Bogenbasis, sowie von jedem Querfortsatz der ersten zehn Brustwirbel springt je eine Knochenzacke ab. Diese wachsen einander an jedem Wirbel entgegen, verschmelzen bei 25 cm Sch. St. L. miteinander und führen dadurch zu einer Verankerung des Querfortsatzes an die Bogenbasis. Daß dadurch die Querfortsätze dieser Brustwirbel beim Schwein durchbohrt erscheinen, wie die Lehrbücher sagen, ist bei Kenntnis dieses Vorganges ohne weiteres verständlich.

Bei einem Embryo von 20,6 cm Sch. St. L. hat die Vereinigung der knöchernen dorsalen und ventralen Querfortsatzelemente an 3. bis 6. Halswirbel zur Bildung des Foramen transversarium geführt. Am Epistropheus ist das Querfortsatzloch noch nicht allseitig knöchern umrandet.

Außer den isolierten Ossifikationszentren der ersten fünf Rückenwirbel lagert sich Knochengewebe längs der vorderen und hinteren Kante des paarigen Dornfortsatzgrundes dieser Wirbel ab. An den letzten vier Brustwirbeln sind von der Bogenbasis kaudolateral gerichtete Hilfsfortsätze herausgewachsen. Die knöchernen Seitenfortsätze der Lendenwirbel sind ganz einheitlich geworden. Die letzten zwei erfahren durch ein Knochenspängchen bald eine Verbindung mit den zugehörigen hinteren Gelenkfortsätzen. Ein ähnlicher Knochensteg verbindet den kaudalen Rand der Bogenbasis und die dorsale Kante der Pars lateralis des ersten Kreuzwirbels miteinander. Auf diese Art entstehen beim Schwein die bekannten Löcher dieser genannten Wirbel.

Auffällige Differenzierungserscheinungen sind erst wieder bei einem 25,3 cm langen Schweinchen anzutreffen. Im Knochenherd des Ventralbogens vom Atlas hebt sich median ein kräftiges kaudoventral gerichtetes Tuberculum ventrale ab.

Die Dornfortsätze der ersten sieben Brustwirbel zeigen ein Verhalten, wie es Baraldi (1881) an Schweinefeten von 80 bis 100 Lebenstagen beschrieben hat. Es liegen nämlich zwei getrennte paarige Kerne am Grund des Dornfortsatzes etwas über dem kaudalen Gelenkfortsatz und ein isolierter Kern im distalen Drittel desselben. Sehr deutlich ist dieses Bild im 5., 6. und 7. Brustwirbel, während im 3. und 4. gerade noch die trennenden äußerst dünnen Knorpelzonen zu sehen sind. Der 1. und 2. Thorakalwirbel tragen schon einen ein-

heitlichen knöchernen Dornfortsatz, an dem jedoch eine Grenzlinie gegen das distale Zentrum hin erhalten ist. BARALDI hat diese drei Kerne homologisiert mit Knochenzentren der Fischwirbel. Eine derartige Gleichstellung erscheint aber sehr gewagt. Einige meiner Präparate lassen nämlich ersehen, daß diese Dreiteilung keine gesetzmäßige ist. Stets ist zuerst der Kern im distalen Drittel dieser Dornfortsätze zu beobachten. Dagegen kann der Dornfortsatzgrund ebenso häufig direkt vom Bogen her verknöchern, wie aus getrenntem Zentrum sich entwickeln. Eine Mehrzahl von Ossifikationspunkten wird somit eher in Hinsicht auf die Wachstumsmöglichkeit für die so hohen Dornfortsätze notwendig geworden sein und ist obiges Verhalten eher als eine Neuerwerbung, eine caenogenetische Erscheinung, zu bewerten. So sagt schon BRUCH (1852), daß bei Säugetieren mit einem Widerrist in den Dornfortsätzen der Brustwirbel ein unpaarer Knochenkern entstehe.

Die Untersuchungsergebnisse eines 15 Wochen alten Schweinefötus, der eine Sch. St. L. von 28 cm erreicht hat, lassen sich kurz fassen. Am Atlas ist die Bildung des Flügelloches vollzogen. Vom kaudoventralen Rand der Bogenbasis wächst in laterodorsaler Richtung ein Fortsatz heraus, der aber auch bei geburtsreifen Föten das kaudale Ende des Flügelfortsatzes noch nicht erreicht. Am ersten Halswirbel ist somit der Querfortsatz ebenfalls zweiteilig, nur entsteht das Foramen transversarium erheblich später, als an den andern.

Der Knochenstab im Dornfortsatz des 7. Halswirbels schickt beiden aufsteigenden Bogenenden einen knöchernen Fortsatz entgegen, und nur ein ganz schmächtiges Knorpellager verhindert noch die innigere Verschmelzung. Ganz einheitlich geworden sind die Dornfortsätze der ersten sieben Brustwirbel; sie markieren sich als hohe, breite Knochenschienen. Zwei weitere Thorakalwirbel haben ihre knöchernen Bögen zur Bildung eines knöchernen Dornfortsatzes emporsteigen lassen.

Während der knöcherne Wirbelkörper von der Bogenbasis durch eine mehr oder weniger breite Knorpellamelle in allen Regionen der Wirbelsäule noch geschieden ist, sind diese Bausteine am letzten Kreuzwirbel und an allen Schwanzwirbeln, soweit sie früher drei Kerne aufgewiesen haben, zu einer knöchernen Einheit verschmolzen. Von den 29 Schwanzwirbeln entbehren außer dem Urostyl nur die zwei letzten eines Verknöcherungsherdes. Die sechs ersten entwickeln neben kleinen Processus articulares starke Querfortsätze,

während drei anschließende nur noch kleine Processus transversi abstrahlen lassen.

Bei einem 16 Wochen alten Schweinefötus mit 29 cm Sch. St. L. nähern sich die knöchernen Elemente im Einzelwirbel einander mehr und mehr. Alle Fortsätze sind gut ausgeprägt, insbesondere greifen die Gelenkfortsätze innig ineinander. Der Dornfortsatz des 7. Halswirbels hat sich zu einem ununterbrochenen Knochenstab entwickelt. Weitere Veränderungen haben nicht stattgefunden, so daß sofort eine kurze Skizzierung der Wirbelsäule des neugeborenen Schweines angeschlossen werden kann.

Die Bogenbasis aller Wirbel ist dem Körper näher gerückt; indessen beschränkt sich die knöcherne Verwachsung dieser Teile auf den letzten Kreuzwirbel und die Schwanzwirbel. Die Verschmelzung von Körper und Bogen aller anderen Wirbel hat beim Schwein im 5. bis 6. extrauterinen Lebensmonat statt (Chauveau, Arloing, Lesbre 1903). Die trennende Knorpelschicht an diesen Wirbeln ist jetzt bei den Brustwirbeln am schmalsten. Es zeigt sich ausdrücklich, daß die Bogenbasis in Hals- und Kreuzregion dem Körper in horizontaler Richtung, d. h. von der Seite her (wie ein Zangenmaul) sich anschmiegt, während sie sich den Körpern der Brust- und Lendenwirbel zu beiden Seiten dorsal aufsetzt.

Dorsomedian stoßen die Bögen aller Halswirbel aneinander, ohne daß es an den ersten sechs zur Bildung eines knöchernen Dornfortsatzes kommt. Neun Brustwirbel tragen einen hohen, einheitlich knöchernen Dornfortsatz, und an den folgenden, aber noch ausgesprochener bei den Lendenwirbeln, berühren sich die knöchernen Bogenenden gerade, ohne zu einem unpaaren knöchernen Dornfortsatz verlängert zu sein. Die Bogenhälften der Kreuzwirbel verlaufen über das Rückenmark paarweise in nahezu horizontaler Richtung gegeneinander und lassen noch eine schmale Knorpelschicht zwischen sich bestehen. Wie bekannt fehlt im Sakralgebiet des Schweines jegliche Dornfortsatzbildung.

Hat das Knochenskelett im Kampf mit der Knorpelmasse bis zur Geburt unbestreitbar die Vormachtstellung errungen, so spielen gleichwohl die knorpeligen Überreste eine nicht zu unterschätzende Rolle. Eine ziemlich breite Knorpelscheibe liegt an der vorderen und hinteren Fläche sämtlicher Wirbelkörper: Erst nach der Geburt, aber doch im jugendlichen Alter von 6 bis 8 Wochen wandelt sie sich zunächst an den letzten Brust- und ersten Lendenwirbeln in die knöcherne Epiphysenscheibe um, und die verschmilzt im 4. bis 7. Altersjahre

(Chauveau, Arloing, Lesbre 1903) mit dem Körper. Eine solche Knorpellamelle scheidet natürlich auch den Epistropheuskörper und den zu dessen Zahn umgewandelten Körper des Atlas. Der Atlas ist bei weitem noch nicht zum knöchernen Ring geschlossen: dem Ventralbogenkern schließt sich nach beiden Seiten eine breite Knorpelzone an, und das Tuberculum dorsale stellt einen noch knorpeligen Höcker dar. Aber auch die mächtigen Ventralplatten der Querfortsätze des 3. bis 6. Halswirbels haben ihren Knorpelcharakter bewahrt. Ebenso sind die Dornfortsätze des 2. bis 6. Halswirbels, der letzten fünf Brustwirbel und aller Lendenwirbel rein knorpelig geblieben, wohingegen sie im Alter von 6 Wochen bereits zum größten Teil verknöchert erscheinen. Auch die Spitzen aller schon knöchernen Dornfortsätze werden von einem ziemlich hohen Knorpelaufsatz gebildet, und eine immense Verbreiterung der Pars lateralis des 1. Kreuzwirbels wird durch eine voluminöse Knorpelmasse herbeigeführt. Außerdem finden sich eine Reihe kleinerer Knorpellager seitlich am Atlasflügel, auf den Gelenkflächen des Atlas und Epistropheus samt dessen Zahn, sowie an den Enden aller Quer-, Zitzen- und Hilfsfortsätze. Ja selbst auf der Oberfläche aller schon knöchernen Bestandteile der Wirbelsäule liegt noch ein Hauch von Knorpelsubstanz.

Offenbar werden von diesen verschiedenen Knorpelresten gewisse Gegenden als Wachtumszonen für die postnatale Weiterentwicklung aufgespart. Die Feststellung, wann und wo beim Schwein sekundär epiphysäre Knochenzentren auftreten, wie beim Menschen, fällt nicht in den Rahmen meiner Arbeit.

Im übrigen habe ich die Zahl der Wirbel der verschiedenen Regionen des Achsenskeletts des Schweines im Einklang mit den Literaturangaben gefunden. Einzig für das Schwanzskelett muß wenigstens für das intrauterine Leben eine höhere Zahl angesetzt werden, habe ich doch oft dreißig und mehr Einzelwirbel zählen können. Wieweit nach der Geburt eine Rückbildung schon angelegter Kaudalwirbel vor sich geht, entzieht sich meiner Kenntnis; daß eine Rückbildung stattfindet, ist aber sehr wahrscheinlich. Zietzschmann (1902), der sich insbesondere mit Rückbildungserscheinungen des Rückenmarks und der Chorda im Säugetierschwanze beschäftigt hat, bringt einige Angaben, die darauf hinweisen, daß regressive Vorgänge sich auch an der Wirbelsäule selbst abspielen. Für das Schwein z. B. gehen diese dahin, daß das letzte knorpelige Element, das als Urostyl bekannt ist, aus der Verschmelzung zweier getrennt angelegter Knorpelwirbel entsteht. Daß diese Reduktionsvorgänge bei phylogenetisch hochstehenden

Tieren, bei denen der Schwanz seine frühere, wichtigere Funktion beispielsweise als Steuerungs-, Lokomotions- und Greiforgan eingebüßt hat, am weitesten fortgeschritten sind, ist längst bekannt, ebenso daß die Rückbildungstendenz am Kaudalende auch über das Ziel hinausschießen kann, wie das beim angeborenen Stummelschwanz zur Beobachtung kommt. So bietet also zur Erklärung der außerordentlich großen Variationsbreite in der Zahl der Schwanzwirbel obiges Moment eine gute Handhabe.

Zum Schluß ist noch ein Wort über die Zwischenwirbelscheibe zu sagen. Schon an den jüngsten Aufhellungspräparaten ist im intervertebralen Gewebe aller Wirbel ein grauer durchgehender Strich zu sehen, der den zentralen Teil des Faserknorpels zur Darstellung bringt. Ihm schließt sich kranial und kaudal eine Zone mit Bindegewebstönung an. Genau so verhält es sich am Gewebe zwischen Atlaskörper und Epistropheus. Gegen das Ende der Schwangerschaft hin verwischen sich hier aber die drei Zonen. Durch Gegeneinanderwuchern der knorpeligen Epiphysenscheiben des Processus odontoideus und des Epistropheuskörpers werden die Elemente der Intervertebralscheibe zum Schwinden gebracht, worauf die knöchernen Epiphysenscheiben zum einfachen Fugenknochen Lebedinskys (1911) verschmelzen. Das Vorkommen dieses Epiphysenscheibenrestes im Epistropheus der jungen Säugetiere ist nach Lebedinsky eine sehr häufige, beinahe allgemeine Erscheinung. Hier und da ist sogar noch eine deutliche Trennung in zwei gleichwertige Epiphysenscheiben zu erkennen.

II. Beobachtungen an den Rippen.

Die Schilderung der kostalen Verhältnisse kann in gedrängter Kürze erfolgen, da die Rippenenden erst bei der Entwicklung des Sternums ihre Würdigung erfahren. Es ist uns schon bekannt, daß im Vorknorpelstadium Bogenbasis und Rippe eine gewebliche Kontinuität darstellen, daß die Rippe sich aber auf der Grundlage eines isolierten Knorpelzentrums entwickelt. Schon bei 2,8 cm Sch. St. L. müssen die Rippen von der horizontalen Richtung abgehen und sich der Krümmung der Brustwand anschmiegen, wobei die Verknorpelung besonders rasch am peripheren Ende vorrückt, aber doch vorläufig noch nicht auf den eigentlichen Rippenknorpel übergreift. So erstrecken sich die knorpeligen Rippen schon bei einem 3 cm langen Embryo bis zur halben Rumpfhöhe herab, und bei 4 cm Sch. St. L. ordnen sie sich deutlich intervertebral an, während sie sich im Vor-

knorpelstadium auf der Höhe der gleichzähligen Wirbel befanden. Zu gleicher Zeit sieht man, wie das distale Endstück — mit Ausnahme der ersten Rippe — in leichtem kranialen Knick sich absetzt, so daß von jetzt an Rippe und Rippenknorpel gegeneinander zu trennen sind (Fig. 2). Ihre Anlage ist demnach eine gemeinsame, nie ließ sich für die Cartilagines costales ein getrenntes Knorpelzentrum beobachten, wie es Bruch (1852) behauptet hat. Die Ventralenden des ersten Rippenpaares stehen bei 4 cm Embryonallänge noch fast 2 mm voneinander weg, die der folgenden entsprechend mehr.

Bei 4,5 cm Sch. St. L. haben sich die vordersten Rippen aus dem proximalen Ende ein (knorpeliges) Capitulum und Tuberculum herausmodelliert. Das Köpfchen artikuliert zwischen je zwei Wirbeln, während das Höckerchen gegen den Processus transversus aufsteigt. Wie später zu zeigen ist, werden beim Schweine die ersten sieben Rippen zur Bildung des Sternum herangezogen, während die folgenden ihre distalen Enden nur lose aneinanderlegen und den Rippenbogen bilden.

Eine neue Erscheinung kommt bei einem 6,7 cm langen Embryo zur Beobachtung. Der genaueren Betrachtung kann eine leichte Alizarinfärbung besonders der ersten acht Rippen nicht entgehen. Histologische Schnitte durch dieselben demonstrieren auch tatsächlich das Bild der ersten Verknöcherung. Diese setzt bei den Rippen perichondral ein. Das dem Wirbel zunächst gelegene Stück erscheint noch frei von einem Knochenmantel. An der größten Krümmung ist die umhüllende Knochenlamelle am stärksten; sie verliert sich gegen die Grenze zum mittleren Rippendrittel hin allmählich. Die Osteogenese ergreift somit die Rippen bedeutend früher, als die Wirbel. Mikroskopische Schnitte zeigen, daß man jetzt erst von Gelenkspalten an der Kostotransversalverbindung und zwischen Wirbelkörper und Rippenköpfchen sprechen darf, während bisher diese Räume mit einem knorpelähnlichen Gewebe erfüllt waren.

Schnell erhalten nun auch die hinteren Rippen ihren Knochenkern, der bei allen eine höchst intensive Wachstumsenergie an den Tag legt. Schon bei einem 7,2 cm langen Embryo mit einer Entwicklungsdauer von 43 Tagen ist bei allen Rippen eine zarte, hellrote Färbung eingetreten, die sich bis zur Hälfte der Gesamtrippenlänge ausdehnt.

Beim letzten Glied einer Embryonenreihe von 7,5 bis 16,5 cm Sch. St. L. ist noch das letzte Viertel der Rippenlänge knorpelig geblieben.

Das vertebrale Ende der Knochenspange hat sich bis jetzt ruhig verhalten. Bei 16,9 cm Sch. St. L. erwacht nun neues Leben auch in ihm. Die Rotfärbung nimmt an Intensität zu, und es beginnt ein Vorschieben von Knochengewebe in das knorpelige Capitulum und schwächer auch ins Tuberculum hinein.

Ein 67 Tage alter, 18,6 cm langer Embryo hat von der größten Rippenkrümmung aus einen stumpfen, knöchernen Höcker, das Tuberculum, aufgetrieben, der gegen die letzten Rippen hin dem Köpfchen näher und näher zu stehen kommt, um an den vier kaudalen eine besondere Bildung überhaupt nicht mehr darzustellen. Immerhin haben Capitulum und Tuberculum zum weitaus größten Teil ihren knorpeligen Aufbau noch nicht aufgegeben. Das distale Rippenendstück, das ein Sechstel der Gesamtlänge ausmacht, ist knorpelig geblieben und geht an der 6. bis 14. Rippe ohne Grenzlinie in den Rippenknorpel über, während an der 2. bis 5. zum erstenmal gelenkige Abgliederungen in Form der Articulationes costocartilagineae an der Grenze zwischen beiden zur Ausbildung gelangen. In der Folge lassen sich solche Gelenke sporadisch auch an der 6. und 7. Rippe konstatieren. An den Aufhellungspräparaten sind diese Gelenkbildungen deshalb gut zu verfolgen, weil die Knorpelfärbung an den betreffenden Stellen unterbrochen erscheint und dem für das Bindegewebe charakteristischen Durchsichtigkeitsgrad Platz macht.

An allen Rippen eines 15 Wochen alten, 28 cm langen Schweinefötus, bei dem die 7. Rippe 7 cm, die erste und letzte Rippe aber gerade halb so lang ist, hat sich die verknöcherte Zone bis auf $^1/_2$ cm gegen die Rippenknorpelverbindung hin vorgearbeitet. Und auf der anderen Seite halten sich die knöchernen Massen des Tuberculum und Capitulum noch 2 mm entfernt von den gegenüberstehenden Querfortsätzen, bzw. Rippenpfannen.

Auf gleicher Entwicklungsstufe befinden sich die knöchernen Rippen eines neugeborenen Schweines, natürlich weisen sie größere Dimensionen auf. Das knorpelige distale Endstück, sowie die Knorpelaufsätze des Tuberculum und Capitulum präsentieren für die Rippen die bekannten Wachtumszentren. Eine dünne periostale Bildungsschicht ist für das Dickenwachstum reserviert. Wie man sich bei geeigneten Skeletten überzeugen kann, treten in den Knorpelhauben des Capitulum und Tuberculum beim erwachsenen Schwein getrennte sekundäre Knochenzentren auf, die knöcherne Epiphysen zur Entwicklung bringen, die nach Abschluß des Wachstums mit dem Rippenstab verschmelzen.

Die Zahl der Rippen harmoniert natürlich stets mit der Anzahl der Brustwirbel. In der Regel trifft man beim Schwein sieben wahre und sieben falsche Rippen. Sehr häufig werden aber 15 Rippen angelegt, weshalb die Zahl der Lendenwirbel nicht unbedingt auf sechs sinken muß. Zweimal konnten 16 Rippen beobachtet werden; dabei zeigte der eine Fall aber dennoch 7 Lendenwirbel ausgebildet, so daß total 30 präsakrale Wirbel gezählt werden konnten. Diese Zahl fanden Cornevin und Lesbre (1895) zwar nicht; sie betonen aber, daß das Schwein die flexibelste Wirbelsäule unter unseren Haustieren habe. Fleischrippen kamen mehreremals zur Beobachtung. In diesen ließ die Verknöcherung meistens länger auf sich warten. Mit vollem Recht kann man diese selbständigen Gebilde, insbesondere, wenn sie nur einseitig vorkommen, als freie Rippen der Lendenwirbel deuten (Sussdorf 1895).

Die Erwähnung weiterer interessanter Gelegenheitsbefunde möge dieses Kapitel zum Abschluß bringen. Bei einem Embryo von 9,2 cm Sch. St. L. zeigt sich jederseits in Verbindung mit dem 7. Halswirbel eine wohlcharakterisierte, mit Tuberculum und Capitulum versehene Rippe, deren vertebrales Drittel verknöchert ist. Die distalen knorpeligen Enden laufen ventral in der Medianen gegeneinander und setzen sich in ähnlicher Weise, wie das erste Rippenpaar, dem Processus praecostalis (Eggeling) des Manubriums auf, zu dessen Bildung sie wohl einen erheblichen Anteil gespendet haben.

Ein weiterer Fall von Halsrippen tritt bei einem 25,3 cm langen Embryo in Erscheinung. Ein 0,5 cm langes Knochenstäbchen, das vertebral ein Tuberculum und Capitulum ausgebildet hat, die mit dem Querfortsatz und der Basis des 6. bis 7. Halswirbels artikulieren, endet frei in der Halsmuskulatur. Eine direkte ventrale Fortsetzung dieser rudimentären Rippe durch Skelettelemente beobachtet man zwar nicht, jedoch läßt sich kranial der ersten rechten Rippe ein Knochenfragment nachweisen, das in eine Knorpelspange übergeht, welche ihrerseits ein winziges Knochenpünktchen beherbergt und sich im Knorpel des Manubriums verliert.

Durch diese Beispiele sieht man die von Eggeling (1904) herrührenden Angaben bestätigt, daß einmal an der Bildung des präkostalen Sternalfortsatzes Halsrippen beteiligt sind, und daß ferner die Reduktion von Halsrippen sich in der Weise vollzieht, daß ein vertebraler und sternaler Rest in wechselndem Umfange sich erhält.

Zu einer weiteren Reduktion von Halsrippen ist es bei Embryonen von 7,5 und 10,4 cm Länge gekommen. An beiden Präparaten ist ein vertebraler Rippenstummel am 7. Zervikalsegment nicht ausgebildet. Dagegen liegt beim jüngeren Embryo vor dem sternalen Ende der rechten ersten Rippe, die einen typischen Rippenknorpel ausgebildet hat, ein kurzes Knorpelstück, das an den Processus praecostalis Anschluß findet. Beim älteren Embryo setzen sich zwei lanzenspitzenförmige Knorgelgebilde mit der Basis beiderseits vor der ersten Rippe dem bekannten Fortsatz auf. Auch in diesem Falle biegen die ersten Rippen kranial gegen das Manubrium zu in einen Rippenknorpel um.

Es ist auffällig, daß unter meinen fötalen Präparaten des Schweines relativ

häufig Andeutungen von vertikalen Rippenelementen zu beobachten waren, wohingegen aus der Literatur gleiche Fälle beim erwachsenen Tiere nicht gefunden werden konnten. Für den Menschen sind Angaben über Halsrippen etwas durchaus gewöhnliches. Und dementsprechend fand Mall (1910) unter 29 menschlichen Embryonen bei zweien ein getrenntes Verknöcherungszentrum für das Kostalelement des 7. Halswirbels.

III. Beobachtungen am Sternum.

Schon im Jahre 1838 beschäftigte sich Rathke mit der Genese des Säugerbrustbeines. Er ließ es aus zwei Seitenhälften entstehen, die allmählich zuerst an ihren vorderen, zuletzt an ihren hinteren Enden miteinander verschmelzen. Dabei unterließ er jedoch, sich genauer über die Beziehung der Sternalleisten zu den Rippenenden auszusprechen. Dieser Umstand gab für Ruge (1880) die Veranlassung, genaue Untersuchungen an menschlichen Embryonen anzustellen. Auf Grund derselben wies er nach, daß das knorpelige Sternum ein Abgliederungsprodukt der ersten sieben Rippen darstelle und in Form zweier knorpeliger Leisten auftrete, die in proximodistaler Richtung miteinander verwachsen. Paterson (1901) aber bezweifelte diese Auffassung; er schloß aus Beobachtungen bei Ratten- und Menschenembryonen, daß die erste Anlage des Säugetiersternums ein einfaches mediales Blastem darstelle, das sich kaudal zweiteile und jederseits einen Fortsatz nach hinten aussende; eine Verbindung mit den Rippen existiere in diesem Stadium nicht. Durch umfassende neue Untersuchungen widerlegte Charlotte Müller (1906) in überzeugender Weise die Ansicht von Paterson und bestätigte die Rugesche Darstellung auch für relativ junge Stadien des Menschen in vollem Umfange. Kravetz (1905) aber schloß sich der Anschauung Patersons, der Entstehung des Sternums in loco an, wenngleich er beim Schwein eine andere Form der ersten Anlage beschrieb. Dieselbe werde durch zwei Bänder von dichtem Mesenchymgewebe dargestellt, die am kranialen Ende miteinander verschmelzen, kaudal divergieren und jederseits bis zur Höhe der 7. Rippe reichen. Eine Gewebskontinuität bestehe zwischen Rippenenden und Sternalbändern nicht. Auch die erste Rippe erreicht die Sternalanlage nicht. Später wird das Sternalband durch Verknorpelung zur Sternalleiste differenziert, und erst mit diesem Moment tritt eine engere Verbindung der Leisten mit den Ventralenden der Rippen ein. Diesen Zustand habe Ruge ungenau beobachtet. Dieser Vorwurf fällt aber durch die Ergebnisse der Untersuchungen von Charlotte Müller ohne weiteres dahin. Die neueste Abhandlung über den fraglichen Gegenstand

stammt von den amerikanischen Autoren Whitehead und Waddel (1910). Diese betonen, daß Paterson, Kravetz und Müller, die bis jetzt die jüngsten Embryonen untersucht hätten, zu einem zwar nicht identischen, aber doch sehr ähnlichen Resultat gekommen seien. Jeder dieser Autoren gebe aber eine verschiedene Interpretation seiner Beobachtungen. Das sei nur möglich, weil diesen Forschern bei ihren Untersuchungen doch nicht die frühesten Stadien zur Verfügung standen, weshalb sie nicht imstande waren, richtige Schlüsse zu ziehen.

Bei Schweine-, Katzen- und Menschenembryonen konnten Whitehead und Waddel feststellen, daß die erste Anlage des Sternums eine paarige ist. In Form von zwei Sternalbändern differenziere sich unabhängig von der Rippe das Mesenchym, und später trete zwischen ihnen eine mediane Anlage hinzu, die beide longitudinale Blastemstränge verbinde. Speziell für das Schwein geben sie an, daß das Sternalband ganz und gar ununterbrochen sei und so keine Zeichen einer Metamerie an sich trage. Die Ventralenden einer bestimmten Anzahl von Rippen erreichen frühzeitig diese Sternalbänder und verschmelzen mit ihnen. Effektiv konnten die genannten Forscher beim Schwein nur die 1. und 2. Rippe von den Sternalleisten getrennt sehen.

Es liegt in der Natur der Sache, daß meine Aufhellungspräparate es nicht gestatten, in diese Diskussion einzugreifen. Auch eigens dafür angefertigte Schnittserien von Schweineembryonen geben mir zu wenig Tatsachen in die Hand, um mich in bestimmter Form dazu äußern zu können. Bei solch jungen Stadien ist es meiner Ansicht nach aber sehr gewagt, aus bloßen Querschnittserien bestimmte Schlüsse ziehen zu wollen, wie es die amerikanischen Autoren getan haben. Nur die Untersuchung mehrerer lückenloser Serien wird imstande sein, unter Zuhilfenahme von Rekonstruktionsbildern und Herstellung von Modellen diese prinzipielle Frage der Entwicklung des mesenchymatösen Sternums definitiv zur Entscheidung zu bringen.

Auf den ersten Blick mag es unverständlich erscheinen, daß im mesenchymatösen Stadium eine Metamerie am Brustbein nicht existiere, da sowohl das knorpelige wie knöcherne Brustbein einen segmentalen Aufbau geradezu ideal einhalten. Man darf aber nicht vergessen, daß auch die Wirbelsäule, die stets als Schulbeispiel des metameren Aufbaues eines Organsystems herangezogen wird, im mesenchymatösen Stadium ebenfalls unstreitig nicht segmentiert ist.

Diesen einleitenden Bemerkungen reihe ich die Untersuchungs-

ergebnisse betreffend die Entwicklung des knorpeligen und knöchernen Sternums an, wie sie sich aus dem Studium der zahlreichen Aufhellungspräparate an Schweinen gewinnen ließen.

Noch bei 3,5 cm langen Embryonen endigen die Rippenknorpel, die in der Folge oft kurz Rippenenden genannt werden, ohne Besonderheiten in der Rumpfwand, d. h. sie knicken sich — mit Ausnahme der 1. Rippe — einfach winklig gegen die mit ihnen zusammenhängenden Rippen kranial ab. Die Enden des 1. Rippenpaares stehen sich ventromedian bis auf 2 mm Breite nahe. Die Spitzen der folgenden Rippen halten sich an eine der Rumpfwand entlang schräg aufsteigende Linie, so daß schließlich die Enden des 14. Rippenpaares durch eine mesenchymatöse Brücke von 1,5 cm Breite gegetrennt sind.

Eine neue Erscheinung tritt bei 4 cm langen Embryonen zutage (Fig. 2). Alle Rippen, selbst die späteren asternalen, endigen

Fig. 2.

Fig. 3.

Fig. 2. Dorsale Ansicht der knopfartig verdickten Rippenenden eines Embryo mit 4 cm Sch.St.L. Vergr. 2×.
Fig. 3. Knorpeliges Sternum eines Embryo mit 4,5 cm Sch.St.L. Dorsale Ansicht. Rippe mit Sternalelement verbunden. Vergr. 2×.

mit einer knopfartigen Auftreibung. Und einige lassen diese Verdickung bereits leicht kaudal umbiegen. Sehr auffallend zeigen dieses Verhalten die 6. und 8. Rippe rechts und die 5., 7. und 8. Rippe links. Die 7. rechte Rippe hat ihre Anschwellung zu einem S-förmig gewundenen Stab ausgezogen.

Bei 4,5 cm Sch. St. L. ist es zur Bildung metamerer Sternalelemente gekommen. Insbesondere zeigt es sich deutlich von der ventralen Seite, wie jedes Ende der wahren Rippen (Fig. 3) kontinuierlich in ein kaudal und paramedian verlaufendes bogenförmiges Knorpelstück übergeht, das sich je dem kranialen Ende des nächstfolgenden anlegt. So entstehen zwei mehr oder weniger gegliederte, kaudal divergierende Knorpelstäbe als paarige, deutlich segmentierte Anlage des Brustbeins. Die Enden des ersten Rippenpaares sind dabei doppelt so dick, wie die anderen und scheinen von den ihnen zugehörigen Sternalstücken schon abgegliedert zu sein. Die knorpe-

ligen Sternalelemente stehen einander paarweise mit konvexem Bogen gegenüber und sind im ersten Segment nur noch Bruchteile eines Millimeters voneinander entfernt, während sie im 8. Metamer eine 3 mm breite Gewebsbrücke scheidet. Das Präparat der Fig. 3 demonstriert mit aller Deutlichkeit, daß das knorpelige Sternum ein Produkt der Rippen ist. Ebenso unverkennbar legt es uns dar, wie jede wahre Rippe einen ihr zugehörigen Anteil dazu liefert. Es liegt eine ganz ausgesprochene Metamerie vor, die aber in der Gegend der 6. und 7. Rippe schon verwischt wird. Diese haben ein bereits gemeinsames Verbindungsstück, das kaudal in einen längeren Fortsatz, den Processus xiphoideus (ensiformis) ausläuft. Interessanter Weise erstreckt sich auf der rechten Seite die 8. Rippe so weit ventral, wie die 7. und biegt direkt in oben erwähnten Fortsatz um, so daß hier acht wahre Rippen zu zählen sind. Schon Ruge hat für den Menschen die Ansicht vertreten, daß der Schwertfortsatz ein Produkt von kaudal der 7. Rippe gelegenen Kostalenden sei, und belegt diese Auffassung mit der Tatsache, daß manchmal mehr als sieben Rippen mit dem Brustbein in Verbindung stehen können. Die Meinung, daß ehemals noch mehr Rippen zur Sternalbildung herangezogen wurden, dürfte eine Beobachtung meinerseits bekräftigen, die darin besteht, daß von den asternalen Rippen des vorliegenden Embryo die 10. der rechten Seite ein ziemlich langes Knorpelstück kaudal abbiegt und in die Rumpfwand hineinschickt.

Es ist zu betonen, daß die kräftigste Methylgrünfärbung sich auf das interkostal liegende Knorpelstück konzentriert. Betrachtet man das gleiche Brustbein von der dorsalen Seite, so beobachtet man, wie die Grünfärbung an den Umbiegungsstellen der Rippenenden in die Sternalelemente im Vergleich zur ventralen Seite auffallend abgeblaßt ist. Dieser schwächere Färbeton weist darauf hin, daß der Abgliederungsvorgang der Sternalelemente von den Rippen dorsal bereits im Beginne ist.

Fig. 4.

Knorpelsternum eines Embryo mit 5 cm Sch.St.L. Selbständige Sternalelemente, Rippen losgelöst. Dorsale Ansicht. Vergr. 2×.

Das Endresultat dieses Abschnürungsprozesses liegt bei einem 5 cm langen Embryo vor (Fig. 4). Zwischen und hinter den stark verdickten Enden des ersten Rippenpaares liegen zwei der ganzen Länge nach sich berührende Knorpelstäbchen als Abgliederungen der zwei ersten Rippen. Und diesen schließen sich in kaudaler Richtung, in zwei allmählich divergierenden Reihen angeordnet die getrennten Sternalstücke der folgenden Rippen an, indem diese sich nun vom

Muttergewebe abgelöst haben. Schwach angedeutete Querlinien liegen in der Höhe der 2., 3., 4. und 5. Rippe, die Längsverschmelzung ist demnach bis zum 5. Segment kranial gerückt. Das kaudalste Knorpelstück erstreckt sich vom Niveau der 6. Rippe bis bedeutend über das 7. Rippenende hinaus und ist doppelt so lang, wie jedes voranstehende. Keines dieser Knorpelelemente ist mehr in direkter Verbindung mit der zugehörig intersegmental endigenden Rippe.

Der Vereinfachung halber werden in der anschließenden Schilderung die interkostal gelegenen knorpeligen Sternalelemente die Bezeichnung Sternebrahälften und nach deren Vereinigung zu einem einheitlichen Knorpelstück Sternebrae mit der Zahl der kranial von ihnen endenden Rippe tragen, so z. B. Sternebra I. bis V., dagegen für das letzte Stück Sternebra VI., VII. und eventuell VIII., da in diesem Elemente dreier Segmente enthalten sind.

Da in allen früheren Beobachtungen (Ruge, Müller) die erste Anlage des knorpeligen Brustbeines in Form zweier Leisten beschrieben wird, wurden zum Vergleich einige Brustbeine von Schweineembryonen (mit 3, 4,5, 5, 5,4 Sch. St. L.) in Horizontalschnitte zerlegt. In der Tat muß man histologisch von einer Knorpelleiste sprechen, da quer verlaufende Trennungslinien nicht bei jeder Rippe zu beobachten sind, wie sie auch an meinen Präparaten von ganz verschiedener Zahl und Ausdehnung auftreten. Sowohl Hoffmann (1879), wie Ruge haben auf Grund solcher Trennungslinien auf den wahrscheinlich metameren Aufbau des Sternums hingewiesen. An Spalteholzpräparaten aber läßt sich nun die Metamerie der Brustbeinanlage mit Hilfe der Lundvallschen Färbemethode genügend deutlich vor Augen führen. Im übrigen soll nicht unerwähnt bleiben, daß an jungen Brustbeinen die für das Knorpelstadium beschriebenen kaudalen Abbiegungen mikroskopisch auch für das Vorknorpelstadium an einzelnen Rippen beobachtet werden konnten.

Embryonen von 5,5 bis 6,5 cm Sch. St. L. zeigen hinsichtlich des Sternums das gleiche Entwicklungsbild. Ein Exemplar dieser Reihe hat an der 9. Rippe beiderseits ein verdicktes Endstück, das in bekannter Weise kaudal abgebogen ist, ausgebildet. Das intermediäre Mesenchymgewebe nimmt in kaudaler Richtung an Breitenausdehnung zu, und deshalb kommen die Kaudalenden der Sternalleisten am weitesten auseinander zu liegen. Die Sternebrahälften des ersten Segmentes sind median beinahe verwachsen, und die des zweiten berühren sich der ganzen Länge nach.

Bei einem Embryo von 6,7 cm Sch. St. L. ist im ersten Metamer ein einheitlich gewordenes Knorpelstück zu beobachten, das jetzt aber kranial in einen kielförmigen Fortsatz ausläuft, der in Überein-

stimmung mit Eggeling als Processus praecostalis bezeichnet sei. Wie wir bereits gesehen haben, stammt dieser von Halsrippen ab, dient Muskeln zum Ansatz und wird deshalb wohl auch mehr in kranialer Richtung ausgezogen.

Mit einem Embryonalalter von 43 Tagen und 7,2 cm Sch. St. L. ist die Sternalanlage im ganzen zur Einheit geworden und hat eine Länge von 1 cm erreicht (Fig. 5). Bis zum 4. Metamer sind noch schwache quere Trennungslinien zu konstatieren, von hier ab aber ist die Verschmelzung vollendet. Eine mediane feine Spalte, die dorsal mehr verengt erscheint als ventral, scheidet noch immer beide paarige Sternalanlagen, und zwar von der Mitte der Sternebra I bis zum kaudalen Ende des Brustbeins hin.

An einer Reihe von Embryonen zwischen 7,5 und 12,5 cm Sch. St. L. wird im Sternalgebiet nun überall auch intersegmental mehr hyaline Grundsubstanz abgelagert, wodurch zwei vollständig einheitlich tingierte Knorpelleisten hergestellt werden, die ja schon in etwas jüngeren Stadien kranial miteinander verschmolzen waren. Nach und nach vollzieht sich zu dieser Zeit auch in der Mitte und am hinteren Ende eine weitere Annäherung und Verschmelzung der beiden Knorpelleisten. Dieser Prozeß schreitet in der Hauptsache von vorn nach hinten vor. Nicht selten dagegen vereinigen sich die paarigen Schwertfortsatzanlagen, als welche die über die 7. Rippe nach hinten vorstehenden Abschnitte der Sternalleisten zu verstehen sind, zu einem einheitlichen Gebilde, schon bevor eine Vereinigung im Brustbeinkörper zur Tatsache geworden ist. Diese von Bruch als allgemeine Regel aufgestellte Verschmelzungsart wurde von Ruge für den Menschen in Frage gestellt, von Müller für die gleiche Spezies aber doch als sehr häufige Ausnahme bestätigt. Nicht selten läuft bei dieser Art der Verschmelzung beider Sternalleisten vom unpaarig gewordenen Processus xiphoideus ein langer spitziger Fortsatz weiter in die ventrale Bauchwand hinein, während bei der allmählichen Annäherung der Leisten von vorn nach hinten die Schwertfortsatzhälften leicht divergieren. Bei den ältesten Vertretern dieser Periode erscheinen stets in der Sternebra III und IV, vereinzelt auch in der II. rechts und links von der Medianebene punktförmige Zonen mit intensiverer Knorpelfärbung. Dazu erfährt der Schwertfortsatz eine kaudale Verlängerung und Verbreiterung durch die Cartilago

Fig. 5.

Knorpelsternum eines 43 Tage alten Embryo mit 7.2 cm Sch.St.L. Bildung zweier Knorpelleisten. Dorsale Ansicht. Nat. Gr.

xiphoidea, die zunächst aber noch ganz schwach gefärbt ist. Die Rippenenden finden ihren Anschluß an das Sternum nach dem früher erläuterten Prinzip. Oft ordnen sie sich paarweise nicht in gleicher Höhe an, wobei stets die rechtsseitigen weiter kranial liegen, als die linken. Nicht selten reicht dann auf der rechten Seite die 8. Rippe näher ans Sternum heran. Es sei schon hier betont, daß eine Asymmetrie der Rippeneinpflanzung in der Verknöcherungsperiode korrespondierend auch in der Lagerung der Knochenkerne zum Ausdruck kommt.

Die Sternebra I verbindet sich mit der Sternebra II nicht durch eine Synchondrose, sondern gelenkig. Neben dieser Articulatio intersternalis entwickeln sich an den Stellen des Brustbeins, wo die Rippen sich einfügen, halbmondförmige Ausschnitte. So kommt es schließlich jederseits zur Bildung der sieben Sternokostalgelenke.

Fig. 6.

Sternum eines Embryo mit 13 cm Sch.St.L. Erste Ossifikationspunkte. Dorsale Ansicht. Nat. Gr.

Eigentliche Ossifikationspunkte, und zwar paarige, weist erst ein Sternum eines 13 cm langen Embryo (Fig. 6) auf. Sie liegen direkt neben der Medianen in der Mitte der Sternebra III und IV. Die rechtsseitigen sind kräftiger und liegen mehr kranial. An diesem Brustbein ist die knorpelige Verschmelzung der Vollendung nahe. Eine mediane kapillare Spalte zieht vom Knochenkernpaar im 3. Segment kaudal und endigt in halber Länge des Schwertfortsatzes. Der Schaufelknorpel ist noch schmächtig.

Bis zu 13,6 cm Sch. St. L. haben sich die Verknöcherungspunkte beträchtlich vergrößert, berühren sich in der Medianlinie und zeigen die Form einer Kaffeebohne. Intensiver tingierte Knorpelbezirke finden sich im Schwertfortsatz, Sternebra II und V. Aus der Zone hypertrophischen Knorpels in der Sternebra II leuchtet rechterseits ein winziger Ossifikationspunkt hervor. Die Verschmelzung der Sternalleisten ist überall vollzogen, eine mediane Linie jedoch noch weiterhin sichtbar.

In der Folge treten nun in vier Segmenten Ossifikationskerne auf, die ihren paarigen Charakter mehr oder weniger deutlich zur Schau tragen und der eben erwähnten Gestalt in der Sternebra II, III und IV treu bleiben. Im Processus xiphoideus tritt primär auch ein paariger Knochenherd auf. Beide Anteile aber werden bald durch einen kaudalen Knochenbogen untereinander verbunden. Ausnahmsweise können auf der einen Seite des Schwertfortsatzes auch zwei Kerne getrennt liegen.

Hinsichtlich der Zahl der Knochenkerne steht ein Embryo mit 67 Lebenstagen und 18,6 cm Sch. St. L. auf gleicher Entwicklungsstufe (Fig. 7). Das knorpelige Sternum hat eine Länge von 3,5 cm erreicht, wovon $^1/_5$ auf das Manubrium samt Processus praecostalis, $^3/_5$ auf das Corpus sterni und $^1/_5$ auf den Schwertfortsatz samt Schaufelknorpel entfallen. In der Form ist es ein getreues Abbild des ausgewachsenen Schweinebrustbeins. Paarige Ossifikationsherde liegen leicht asymmetrisch in Sternebra II, III und IV. Im Schwertfortsatz dagegen sitzt ausnahmsweise nur rechts ein gut entwickelter Knochenkern. Der linksseitige ist sehr klein und in der Medianebene mit dem rechten vereinigt.

In den nächst älteren Embryonen werden die Bezirke hypertrophischen Knorpels in Sternebra V deutlicher, und eine gleich tin-

Fig. 7.

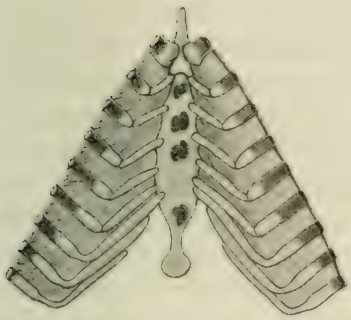

Sternum eines 67 Tage alten Embryo mit 18,6 cm Sch.St.L. 4 Paare von Ossifikationspunkten. Dorsale Ansicht. Nat. Gr.

Fig. 8.

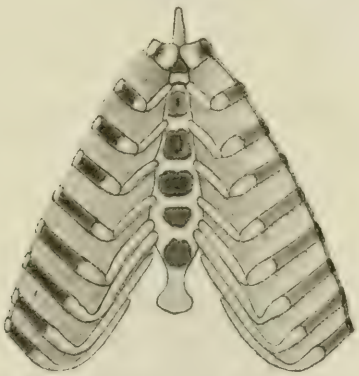

Sternum eines Embryo mit 20,6 cm Sch.St.L. Ossifikationspunkte einheitlich. Verschiedene Färbezonen. Dorsale Ansicht. Nat. Gr.

gierte Zone erscheint auch am Grunde des ersten Segmentes. Es kann deswegen nicht überraschen, wenn ein 20,6 cm langes Schweinchen an diesen Stellen wohl charakterisierte Ossifikationspunkte erhalten hat (Fig. 8). Hingegen ist es auffällig, daß keiner der früher paarigen Kerne die ursprünglich bilaterale Anlage deutlich mehr kundtut. Der Knochenbezirk im Manubrium ist ein schön quadratischer Würfel geworden, und die fünf kaudal folgenden massigeren Knochenherde haben verschiedene Formen (rechteckig bis kreisförmig) und weisen alle drei Färbezonen auf. Obwohl alle diese Knochenterritorien durch sekundäre Verschmelzung ihren paarigen Charakter eingebüßt haben, erinnern doch in der Mittellinie gelegene kraniale oder kaudale Einschnitte an das frühere Verhalten.

Auffallenderweise finden sich unter den anschließenden Embryonen (21 bis 28 cm Sch. St. L.) auch solche, deren Kerne zum Teil unpaar geworden sind, während dieselben bei älteren mehr oder weniger noch eingeschnitten erscheinen. Es kann also vorkommen, daß in einzelnen Segmenten die Verschmelzung früher eintritt, als in anderen. Der Kern im Manubrium aber wird nie paarig angelegt. Dagegen nimmt in der fraglichen Entwicklungsperiode der Verknöcherungsherd im Processus xiphoideus regelmäßig die Form eines kaudal offenen Halbmondes an, der den Kenner unwillkürlich an das orientalische Hufeisen erinnert.

Einige Varietäten seien kurz hier eingefügt. Es kommt vor, daß in Sternebra V noch kein Knochenkern sich angesiedelt hat, oder es findet sich nur einer auf der rechten Seite. In einem Fall beherbergt das Manubrium einen Hauptkern neben der Einpflanzungsstelle des ersten Rippenpaares und einen Nebenkern rechts unmittelbar vor der Articulatio intersternalis. Und in dem Maße, wie die Verknöcherung im Processus xiphoideus um sich greift, geht die Hufeisenform an dessen Kern verloren.

Ein 15 Wochen alter und 28 cm langer Schweinsembryo besitzt ein Brustbein mit einem Längsdurchmesser von 7 cm (Fig. 9). Das Corpus sterni nimmt etwa die gleiche Länge ein, wie das Manubrium und der Schwertfortsatz samt Schaufelknorpel zusammen. Die größte Breitenausdehnung findet sich auf der Höhe der Sternebra V. Der Schaufelknorpel hat eine beträchtliche Größe erreicht. Über Zahl, Form und Verteilung der Ossifikationsherde unterrichtet Fig. 9 in genügender Weise.

Fig. 9.

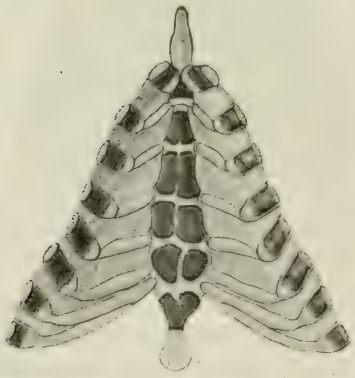

Sternum eines 15 Wochen alten Embryos mit 28 cm Sch.St.L. Beginnende mediane Verschmelzung der symmetrisch gelegenen Kernpaare. Dorsale Ansicht. 2/3 nat. Gr.

Auch an dem in Rede stehenden Präparat ist wie an allen untersuchten Brustbeinen der Verknöcherungsperiode die Lage der Knochenkerne eine segmentale. Wenn auch im Manubrium, dem ersten Metamer, ein unpaarer Kern auftritt, ändert dieser Umstand obiges Gesetz prinzipiell nicht, vielmehr handelt es sich hier um eine caenogenetische Erscheinung. Ferner ist zu sagen, daß das 6. und 7. Segment samt Schwertfortsatz nur ein Knochenkernpaar zur Anlage bringen. Man weiß, daß in der knorpeligen Periode diese Segmente ein gemeinsames Knorpelstück absonderten.

Paterson (1901, 02) und Markowski (1905) diskutieren sehr lebhaft die Frage, ob den Verknöcherungskernen des menschlichen Brustbeines eine morphologische Bedeutung zukomme. Während Paterson ihnen jeden morphologischen Wert abspricht, vertritt Markowski energisch den Standpunkt, daß einem jeden am Brustbein inserierenden Rippenpaar ein Paar Knochenkerne oder ein medianer Knochenherd, der aus der Verschmelzung zweier Kerne entstanden sei, entspreche. Außerdem aber kann Markowski mit Ruges Ansicht über die erste Entwicklung des Brustbeins sich nicht befreunden, wonach die Rippenenden sich verdicken und dann untereinander verschmelzen; er folgert vielmehr lediglich aus der Lage der Verknöcherungspunkte, daß die Rippen in ihrer Krümmung wahrscheinlich nach vorne wachsen, wobei das kraniale mit dem kaudalen Ende der vorangehenden Rippe verschmelzen soll. Aus diesem Gedanken ergäbe sich die logische Konsequenz, daß das erste Rippenpaar seinen Ossifikationspunkt vor der Articulatio sternocostalis I haben müßte; dagegen spricht aber das natürliche Verhalten.

Überblickt man nochmals den ganzen Entwicklungsgang des Schweinebrustbeins, so muß man hinsichtlich der Bedeutung der Ossifikationskerne sich unbedingt Markowski anschließen. Ein essentieller Unterschied zu ihm besteht aber darin, daß die zum Aufbau des Sternums dienenden Teile der Rippenenden bei der ersten Entwicklung nicht kranial, sondern, wie unsere Präparate direkt beweisen, kaudal sich abgebogen haben. Deshalb entsprechen die bei der Verknöcherung des Brustbeines vom Schweine in Erscheinung tretenden und interkostal gelegenen Knochenkernpaare den kranial von ihnen inserierenden Rippen. Damit fällt auch die Ansicht von Schmaltz (1918) dahin, wonach eine Sternebra vor der zugehörigen Rippe liege, im Gegensatz zum gleichzähligen Wirbel.

Brustbeine älterer Embryonen und neugeborener Schweine bieten keine Besonderheiten mehr. Im speziellen bleibt die Verschmelzung der paarigen Kerne noch aus, oder eine solche beschränkt sich auf die Sternebra II, III und Processus xiphoideus. Bis zur Zeit der Geburt also kann man immer mehr oder weniger regelmäßig die elf typischen Verknöcherungsherde noch nachweisen; erst im postfötalen Leben verschmelzen die Paare weiter untereinander, so daß daraus die sechs einzelnen Sternebrae der Anatomie (siehe unten) entstehen. So entsprechen also die übereinstimmenden Angaben von Ellenberger-Baum (1915) und von Martin (1912), nach denen das Brustbein des Schweines von sechs Kernen aus sich entwickle, nicht den Tatsachen.

In der früheren Auflage seines Werkes war bei Martin (1902) noch der Satz zu lesen: »Wahrscheinlich sind die Knochenkerne der Brustbeinstücke unserer Haussäuger, vielleicht mit Ausnahme der ersten, aus der Verschmelzung paariger Kerne hervorgegangen.« Wir haben gesehen, daß diese Vermutung durch unsere Untersuchungen als Tatsachen bestätigt werden konnte. Übrigens hat bereits Sussdorf (1895) das Sternum als durch Zusammenfluß einer Reihe von paarig angelegten Knochenstücken erkannt, die beim Schwein teilweise sogar getrennt bleiben sollen. Und Chauveau, Arloing und Lesbre haben gefunden, daß die zwei oder drei vor dem letzten Segment gelegenen Sternebrae beim Schwein noch lange Zeit die Bilateralität erkennen lassen, eine Beobachtung, die ich durchaus bestätigen konnte und die überdies nach Zimmermann (1912) auch für das Schaf zutrifft.

Zur Zeit der Geburt überzieht Knorpelsubstanz noch alle knöchernen Elemente des Brustbeins hüllenartig; eine solche füllt auch die intersegmentalen und medianen Räume aus und liegt den Längsrändern nach ausgebildet. Rein knorpelig ist noch der Processus praecostalis und logischerweise der schaufelförmige Teil des Schwertfortsatzes, die Muskeln zum Ansatz dienende Cartilago xiphoidea. Es liegt nahe, anzunehmen, daß der Fortsatz des Manubrium sterni durch fortschreitende Ossifikation von dessen Kern aus allmählich verknöchert. Dagegen wäre es nicht undenkbar, daß noch besondere Ossifikationspunkte in ihm zur Ausbildung gelangten. So gibt Sussdorf (1895) an, daß u. a. beim Schwein besondere suprasternale Ansätze aufgenommen werden, die ossifizieren und dann den nasal vor der ersten Rippeninsertion gelegenen Ansatz des Sternum bilden. In Erinnerung an die Fälle von Halsrippen wird man diese Möglichkeit ohne weiteres verstehen können. Weniger wahrscheinlich klingt die Anmerkung, die er von Albrecht (1884) bringt, nach welchem das Manubrium aus 16 Knochenkernen hervorgeht, 10 eigentlich sternalen und 6 epiphysären.

Bei einem 7 Wochen alten Schwein endlich konnten alle Sternebrae in der Mittellinie knöchern miteinander verwachsen gefunden werden. Im 3., 4. und 5. Segment sind allerdings kranial und kaudal mediane Einbuchtungen noch zu sehen. Zu welcher Zeit aber schließlich — durch Verknöcherung der Synchondrosen — die letzten fünf Segmente zum einheitlichen Corpus sterni verschmelzen, das zu entscheiden, lag nicht im Plan meiner Aufgabe.

Schlußbetrachtung.

I. Technik.

In der Spalteholzschen Aufhellungsmethode, verbunden mit der Lundvallschen Knorpel- und Knochenfärbung, hat die anatomische Untersuchungstechnik eine höchst wertvolle Bereicherung erfahren, welche sich vorzüglich zum Studium und zur Demonstration embryonaler Skelette eignet. Trotzdem diese Technik 10 Jahre bekannt ist, wurde sie in Ansehen ihrer Brauchbarkeit zu wissenschaftlichen Untersuchungen meines Erachtens dennoch wenig verwendet, während die Industrie sich dieser Methode mit großem Erfolg schon längst bemächtigt hat[1]. Die von mir geübte kombinierte Methode ermöglicht, Ort und Zeit des Entstehens, Form und Gestalt der Knorpel- und der Knochenzentren genau festzustellen, ja selbst mit einiger Sicherheit aus der Färbetönung auf den histologischen Aufbau der Ossifikationspunkte zu schließen. Die jener Methode innewohnende Bequemlichkeit und Raschheit der Ausführung gestatten, Untersuchungen im großen Maßstabe durchzuführen.

In der Lieferung von übersichtlichen Kontrollpräparaten zu histologischen Bildern gleichalteriger Tiere kann diese Untersuchungsmethode ganz hervorragende Dienste leisten.

Wem Embryonenreihen mit genauen Altersangaben, die mir leider meist gefehlt haben, zur Verfügung stehen, dem wäre die Möglichkeit gegeben, aus den Ossifikationsverhältnissen heraus eine Tabelle zur Altersbestimmung aufzustellen. Aber schon Schwegel (1858) warnt davor, das osteogenetische Moment allein zur Festlegung des Alters herbeizuziehen; und ich kann ihm darin nur beipflichten. Es sei nur an die Anachronismen erinnert, die hinsichtlich des Erscheinens der isolierten Dornfortsatzkerne und der Verknöcherungspunkte im Sternum beobachtet werden konnten. Andererseits aber wird es leicht sein, diese Tabelle durch Angaben der Körperlänge, des Körpergewichtes, des Entwicklungsgrades von inneren und äußeren Organen usw. zu vervollständigen. Insbesondere werden sich hierfür Haut, Haarkleid und die Epidermalgebilde, Nagel, Kralle, Klaue, Huf verwerten lassen. Eine solide Basis für die Altersbestimmung von Föten aller Haustierarten würde nicht nur die Embryologie, sondern

[1] So bringt die Gesellschaft Natura docet, Naunhof b. Leipzig, der Spalteholtz die Lizenz für die alleinige gewerbliche Ausnützung des Patentes zur Herstellung naturwissenschaftlicher Präparate erteilt hat, die schönsten Gefäßinjektionspräparate in den Handel.

vor allem auch der gerichtlich arbeitende Tierarzt für forensische Zwecke begrüßen, den aus praktischen Gründen Pferd und Rind naturgemäß am meisten interessieren müßten.

II. Wirbelsäule.

Im mesenchymatösen Wirbel des Schweines entwickeln sich zuerst zwei parachordal im Wirbelkörper gelegene Knorpelzentren, zu denen sich bald ein Knorpelherd in jeder Bogenbasis hinzugesellt. Von diesen Stellen aus wuchert das Knorpelgewebe nach allen Seiten vor, und so entsteht schließlich ein einheitlicher Knorpelwirbel, der darauf seine spezifischen Fortsätze auswachsen läßt. Eine besondere Rolle spielen die Dornfortsätze. Sie gehen aus den beidseitig über das Medullarrohr emporstrebenden Bogenenden hervor, sind also paarig, wachsen, nachdem sie ein Stück über die Bogenhöhe hinausgelangt sind, einander entgegen, legen ihre Spitzen gegeneinander, streben weiter in die Höhe und werden schließlich durch Aneinanderlegen und Verschmelzung der ganzen Länge nach einheitlich.

Der dorsale Verschluß des Wirbelkanals setzt zuerst in der Brustregion ein, schreitet dann langsam nach vorn und hinten vor, erfaßt aber das Kreuzgebiet, in dem bekanntermeise beim Schwein eine eigentliche Dornfortsatzbildung fehlt, verhältnismäßig erst sehr spät.

Nach dem gleichen Prinzip verknorpeln die Schwanzwirbel; jedoch macht sich an ihnen eine Vereinfachung in dem Sinne geltend, daß vom 5. Kaudalwirbel ab nur noch ein Knorpelpunkt für je ein Metamer erscheint. Nur das letzte Element entsteht aus der Verschmelzung von zwei Knorpelzentren und bildet das Urostyl.

Auch der 1. und 2. Halswirbel schlagen zunächst obigen allgemeinen Entwicklungsplan ein. Bei jüngsten Embryonen erfolgt aber schon eine Verankerung des Atlaskörpers an den Körper des Epistropheus, wodurch dieser seinen Zahn erhält. Die freiliegenden Atlasbögen werden hierauf ventral durch die hypochordale Spange geschlossen.

Zwischen der 5. und 6. Embryonalwoche machen sich im knorpeligen Wirbel augenfällige gewebliche Umwandlungen geltend. Histologisch gesprochen erscheinen Zonen hypertrophischen Knorpels, die das Auftreten von Ossifikationsprozessen einleiten.

Jeder Wirbel verknöchert von drei Hauptknochenzentren aus, von denen das eine für den Wirbelkörper und je eines der beiden übrigen für den Wirbelbogen bestimmt ist. Diese strenge Gesetzmäßigkeit wird nur im Schwanzskelett durchbrochen, wo vom 5. Wirbel an nur

noch ein Knochenpunkt angelegt wird. Eine gewisse Konstanz herrscht auch im zeitlichen Einsetzen der Verknöcherung. Stets beginnt sie um die 6. Woche des Embryonallebens herum, und zwar verknöchern immer zuerst die Bogenbasen der mittleren Brustwirbel. Selbstverständlich besitzt auch der Zahn des Epistropheus sein besonderes Knochenzentrum, wie auch das sekundäre ventrale Verbindungsstück der Atlaswirbelbogen von einem isolierten Ossifikationsherd aus verknöchert.

Aus den drei primären Ossifikationspunkten entsteht im Prinzip durch zentrifugales Wachstum und Differenzierung der embryonale Wirbel samt seinen Fortsätzen.

Welche Gesetze die Wachstumsrichtung der Knochensubstanz bestimmen, ist genau nicht bekannt. Die sie verursachenden Momente werden wohl in den jeder Zelle innewohnenden Vererbungsenergien zu suchen sein. Für die Ausbildung der Fortsätze, die ja viel später auftreten, sind vielleicht schon statisch-mechanische Momente wie Muskelzug und -druck verantwortlich zu machen.

Von diesem Entwicklungsplan weichen der 7. Halswirbel, die ersten sieben Brustwirbel und die Lendenwirbel in dem Sinne ab, als sie noch während des Embryonallebens weitere Ossifikationsherde zur Anlage bringen. Der Dornfortsatz des 7. Halswirbels verknöchert von einem besonderen Ossifikationspunkt aus, und in den Dornfortsätzen des Widerristgebietes werden sogar bis drei Verknöcherungszonen angelegt. Bei den Lendenwirbeln dagegen übernimmt ein isoliertes Knochenzentrum die Entwicklung des größten Teils des Querfortsatzes.

Zur Zeit der Geburt sind die Produkte der primären Hauptzentren (der Wirbelkörper und die Wirbelbogen samt Fortsätzen) nur am letzten Kreuzwirbel und den ersten vier Schwanzwirbeln miteinander knöchern vereinigt.

Im postnatalen Leben treten noch epiphysäre oder Nebenknochenzentren auf, von denen besonders die vorderen und hinteren Epiphysenscheiben zu erwähnen sind. Durch die knöcherne Vereinigung derselben zwischen den Körpern des 1. und 2. Halswirbels entsteht der Fugenknochen Lebedinskys.

Die Angaben über Rückbildungserscheinungen am Säugetierschwanze konnten bekräftigt werden.

III. Rippen.

Im Vorknorpelstadium hängt die Rippe kontinuierlich mit der Bogenbasis des Wirbels zusammen, verknorpelt aber von einem deut-

lich getrennten eigenen Knorpelzentrum her. Mit der Ausbildung einer Brustwand müssen die Rippen ihren primären rein horizontalen Verlauf aufgeben und sich im Bogen in die Rumpfwand hinein erstrecken.

Die Rippenknorpel entstehen einfach durch winkliges Abbiegen der Rippenenden in kranialer Richtung und nicht aus einem besonderen Knorpelzentrum.

Die ersten Spuren von Knochensustanz erscheinen stets an den mittleren Rippen, wenn die Wirbel noch längere Zeit knorpelig sind. Sehr bald zeigt jede Rippe an ihrer größten Krümmung einen perichondralen Knochenmantel, der sich sehr rasch in ventraler Richtung ausbreitet. Wirbelwärts ist das Knochenwachstum weniger rege, dagegen kommt es hier nach und nach zu Anhäufung von Knochensubstanz im Capitulum und Tuberculum des proximalen Rippenendes.

Zur Artikulation der sieben wahren Rippen bilden sich an jeder Seitenfläche des Brustbeins die Sternokostalgelenke, während an der 2. bis 5. Rippe selbst die Articulationes sternocartilagineae auftreten. Die distalen Enden der falschen Rippen legen sich nur lose aneinander zur Bildung des Rippenbogens.

An Nebenknochenzentren erscheinen nach der Geburt je eines fürs Capitulum und Tuberculum costae.

Die häufige Ausbildung von Halsrippen konnte für das Schwein ähnlich wie für den Menschen konstatiert werden, wie auch der von Eggeling angegebene Rückbildungsmodus derselben.

IV. Brustbein.

Die Entstehungsweise des mesenchymatösen Brustbeines ist als noch nicht vollständig abgeklärt zu betrachten. Die Genese des knorpeligen Schweinesternums vollzieht sich folgendermaßen: Jede sternale Rippe treibt ihr distales Ende zu einem Knopfe auf, der leicht kaudal sich abbiegt. Dieser Knopf wächst zu einem Knorpelstäbchen aus, das sich dem nach hinten folgenden an dessen Umbiegungsstelle anschmiegt und die Anlage einer der (paarigen) Sternebrahälften darstellt. Rasch lösen sich in der Folge diese Sternalstücke von den Rippen ab, und das Sternum bietet jetzt das Bild zweier segmentierter Stäbe, die kaudal divergieren. Durch beiderseitige Längsverschmelzung der Sternalelemente kommt es zur Bildung der bilateralen Sternalleisten, die nun langsam von vorn nach hinten in medianer Richtung sich nähern und schließlich zum einheitlichen und unpaaren Knorpelsternum verschmelzen.

Das knorpelige Brustbein ist somit unverkennbar ein Produkt der Rippen. Jede wahre Rippe liefert das ihr kaudal anschließende Knorpelstück des Sternums.

Der Schwertfortsatz, der Processus xiphoideus ist ein Stück des Brustbeins; er leidet sich vom Sternalanteil des 7. Rippenpaares ab, hier und da beteiligt sich aber auch die 8. Rippe an seiner Bildung. Dagegen ist der Schaufelknorpel, die Cartilago xiphoidea kein Rippenabkömmling, sondern ein auswachsender Muskelfortsatz, dem also keine besondere morphologische Bedeutung zukommt.

Der Processus praecostalis ist z. T. ein Produkt von rudimentären Halsrippen, z. T. ein Muskelfortsatz.

Die Zahl und Lage der auftretenden Knochenkerne im Schweinesternum dokumentieren ebenfalls dessen ausgesprochen segmentalen Charakter. Im Prinzip treten die Knochenkerne interkostal in paariger Reihe auf. Es trifft also ein Knochenkernpaar auf jedes am Brustbein inserierende Rippenpaar, oder anders ausgedrückt, jedem Körpermetamer der vorderen Brustregion entspricht eine Sternebra, die ihre Entstehung einem Paar von Ossifikationspunkten verdankt.

Dieses allgemeine Prinzip erscheint einmal für das erste Segment durchbrochen, für dasselbe wird nur ein medianer, ein unpaarer Knochenpunkt angelegt. Solches Verhalten ist ungezwungen wohl als caenogenetische Vereinfachung erklärbar. Und wenn zum anderen für das 6., 7. und eventuell 8. Segment nur ein Knochenkernpaar zur Entwicklung kommt, so dürfte diese Tatsache doch nicht imstande sein, die morphologische Bedeutung der Knochenkerne des Brustbeins zu erschüttern.

Über das zeitliche Auftreten der Knochenkernpaare, sowie über die chronologische Folge der wichtigsten Entwicklungsvorgänge am Rumpfskelett des Schweines überhaupt gibt die anschließende tabellarische Übersicht Auskunft.

Nachwort.

In dieser Abhandlung habe ich mich der allgemeinen Auffassung angeschlossen, daß das Foramen transversarium durch die Verschmelzung von dem Rippenelement mit dem Querfortsatz entstehe und daß der isolierte Ossifikationspunkt der Lendenwirbel ein Rippenhomologon darstelle. Je mehr ich mich aber in das Problem hineingedacht habe, um so mehr Zweifel sind in mir aufgestiegen, daß die allgemein anerkannten Homologien auf solide Basis sich gründen. Es ist ohne weiteres durchaus nicht verständlich, warum am 7. Hals-

wirbel das Foramen transversum fehlt. Gerade aber am 7. Zervikalsegment kommt es oft zur Ausbildung einer Rippe oder eines Rippenrudimentes, und diese sind stets intervertebral gelegen. Wenn man nur am ausgewachsenen Wirbel gewisse Elemente als Rippenbestandteile ansprechen will, so müßte man solche vor allem am 7. Halswirbel finden. Bei den Lendenwirbeln habe ich auch wirkliche Rippen angetroffen, dabei waren aber doch die Querfortsätze von normaler Ausdehnung. Immer lagen diese Rippen intervertebral, wie es ja überhaupt bekanntlich ein allgemeines Gesetz gibt, daß die Rippe am proximalen Ende vor dem ihr zugehörigen Wirbel artikuliert; und ebenso liegt jede sternale Rippe am distalen Ende vor der aus ihr hervorgegangenen Sternebra. Wie sollten die Hals- und Lendenrippen nun in toto in die Querfortsätze aufgenommen werden?

Literaturverzeichnis.

1. Baraldi, G., Osteogenesi dell' arco neurale nei Suini (Sus scropha). Atti soc. toscan. sc. nat. Proc. verb. Gen. 1881.
2. Bonnet, R., Lehrbuch der Entwicklungsgeschichte. Berlin, 1918.
3. Bruch, K., Beiträge zur Entwicklungsgeschichte des Knochensystems. Neue Denkschr. d. allg. schweiz. Ges. f. ges. Naturwissenschaft. Bd. 12. Zürich, 1852. S. 27.
4. Chauveau, Arloing, Lesbre, Traité d'anatomie comparée des animaux domestiques. Paris, 1903.
5. Eggeling, H., Zur Morphologie des Manubrium sterni. Abdruck a. d. Festschr. z. 70. Geburtstage v. E. Haeckel. Jena, 1904.
6. Ellenberger u. Baum, Handbuch der vergleichenden Anatomie der Haustiere. Berlin, 1915.
7. Franck, L., Handbuch der Anatomie der Haustiere. Stuttgart, 1871.
8. Froriep, A., Zur Entwicklungsgeschichte d. Wirbelsäule, insbes. des Atlas und Epistropheus und der Occipitalregion. II. Beobachtung an Säugetierembryonen. Archiv f. Anat. u. Phys. Anat. Abtlg. 1886. S. 69.
9. Hagen, W., Die Bildung des Knorpelskeletts b. menschl. Embryo. Arch. f. Anat. u. Entwicklungsgeschichte. Anat. Abtlg. 1900. S. 1.
10. Hertwig, O., Entwicklungsgeschichte d. Menschen u. d. Wirbeltiere. Berlin, 1898.
11. Hoffmann, C. K., Zur Morphologie d. Schultergürtels u. d. Brustbeines bei Reptilien, Vögeln, Säugetieren u. Menschen. Niederl. Arch. f. Zoologie. Bd. 5, 1879. (Zitiert nach Ruge.)

12. Keibel, F., Normentafeln z. Entwicklungsgesch. d. Schweines (Sus scropha domesticus). Jena, 1897.
13. Keibel, F., u. Mall, F. P., Handbuch der Entwicklungsgeschichte d. Menschen. Leipzig, 1916.
14. Kravetz, L., Entwicklungsgesch. d. Sternum u. d. Episternalapparates der Säugetiere. Bull. de la soc. imp. des naturalistes de Moscou, 1905.
15. Lebedinsky, N. G., Über den Rest d. Epiphysenscheiben im Epistropheus d. jungen Säugetiere. Anat. Anz. Bd. 38. 1911. S. 265.
16. Lundvall, H., Über Demonstration embryonaler Knorpelskelette. Anat. Anz. Bd. 25. 1904. S. 219.
—— Weiteres über Demonstration embryonaler Skelette. Anat. Anz. Bd. 27. 1905. S. 520.
—— Über Skelettfärbung u. Aufhellung. Anat. Anz. Bd. 40. 1912. S. 639.
17. Markowski, J., Sollte der Verknöcherungsprozeß des Brustbeines von keiner morphologischen Bedeutung sein? Anat. Anz. Bd. 26. 1905. S. 248.
18. Martin, P., Handbuch der Anatomie der Haustiere. 1902 u. 1912.
19. Müller, Ch., Zur Entwicklung des menschlichen Brustkorbes. Morph. Jahrbuch. Bd. 35. 1906. S. 591.
20. Paterson, The sternum, its early development and ossification in man and mammals. Journ. of anat. and physiol. Vol. 35. 1900.
21. Rathke, H., Zur Entwicklungsgesch. der Tiere, eine Bemerkung. Müllers Archiv. 1838. S. 361.
22. Retterer, E., et Lelièvre, A., De l'ossification primitive du rhachis. Compt. rend. hebdom. de la soc. de biologie. 1913. S. 424.
23. Ruge, G., Untersuchungen über Entwicklungsvorgänge am Brustbein und der Sternoklavikularverbindung des Menschen. Morph. Jahrb. Bd. 6. 1880. S. 362.
24. Schaffer, J., Vorlesungen über Histologie und Histogenese. Leipzig, 1920.
25. Schauinsland, H., Die Entwicklung d. Wirbelsäule nebst Rippen u. Brustbein in Hertwig, Handbuch der vergl. u. experimentellen Entwicklungslehre der Wirbeltiere. 3. Bd. 2. T. Jena, 1906.
26. Schwegel, A., Entwicklungsgesch. der Knochen des Stammes und der Extremitäten. Sitzungsber. d. Wiener Akad. Bd. 30. 1858. S. 337.
27. Spalteholz, W., Handatlas der Anatomie des Menschen. 1. Bd. Leipzig, 1913.
—— Über das Durchsichtigmachen von menschl. u. tierischen Präparaten. 1. u. 2. Auflage. Leipzig, 1911 u. 1914.
28. Sussdorf, M., Lehrbuch der vergl. Anatomie der Haustiere. 1. Bd. 1895.
29. Tandler, J., Lehrbuch der system. Anatomie. 1. Bd. Leipzig, 1918.
30. Whitehead, R. H., and Waddel, J. A., The early development of the mammalion sternum. Amer. journ. of anat. Vol. 12. 1910. p. 89.
31. Zietzschmann, O., Über Rückbildungsvorgänge am Schwanze des Säugetierembryos mit bes. Berücksichtigung der Verhältnisse am Medullarrohr. Arch. f. Anat. u. Entwicklungsgesch. 1902, S. 227.
32. Zimmermann, Über das Episternum der Schafe. Anat. Anz. Bd. 40. 1912. S. 646.

Chronologische Reihenfolge der wichtigsten Entwicklungs-

Sch. St. L. in cm	N. St. L in cm	Alter in Tagen n. GURLT	Wirbelsäule
2,2	2,7	etwa 25	Bilateral gelegene Knorpelzentren im Wirbelkörper.
2,5	3,0	27	Septum nicht mehr deutlich.
2,8	3,7	28	Einheitlicher knorpeliger Wirbelkörper. Knorpelzentrum in Bogenbasis.
3,0	4,2	30	Knorpeliger Wirbel aus einem Guss, Verankerung des Atlaskörpers an den Epistropheus.
4,0	4,7	33	Verbindung der Atlasbögen durch die hypochordale Spange.
4,5	6,4	35	Knorpelige Querfortsätze an den Lendenwirbeln.
5,0	7,0	36	Canalis vertebralis in Brustregion geschlossen.
6,7	8,5	41	Zonen hypertrophischen Knorpels in Wirbelkörper und Bogenbasis.
7,2	9,1	43	Ossifikationspunkte in Wirbelkörper und Bogenbasis außer Schwanzskelett.
7,8—9,9	9,4—12,2	45—50	Canalis vertebralis geschlossen, Knochenkerne in Atlaskörper und Schwanzskelett.
10,5—12,5	12,5—15,7	52—55	Knöcherne Proc. transv. an Brustw. und knöcherne Proc. mamillares an Lendenwirbeln.
13,0	16,2	56	Knochenkern in Arc. ventr. atlantis und Querfortsätzen der Lendenwirbel.
13,6	17,4	57	Bildung der Foramina intervertebralia.
16,9	21,0	63	Knochenkerne in Dornfortsätzen der ersten Brustwirbel
18,6	23,0	67	Weitere Ausbildung knöcherner Fortsätze.
20,6	25,0	70	Bildung des Foramen transversarium, isolierter Kern im Dornfortsatz des 7. Halswirbels.
25,3	31,6	100	1—3 Knochenzentren in den Dornfortsätzen der 1. Brustwirbel.
28,0	38,0	105	Dornfortsätze der 1. Brustwirbel einheitlich geworden.
29,0	38,4	112	Dornfortsatz des 7. Halswirbels einheitlich.
Neugeborenes		115—119	Fortschreitende Verdrängung der Knorpelsubstanz knöcherne Vereinigung der primären Hauptzentren im kaudalsten Abschnitt.

vorgänge am Rumpfskelett des Schweines.

Rippen	Brustbein
—	—
Vorknorpeliger Stummel horizontal gerichtet.	—
Isoliertes Knorpelzentrum.	—
Verlauf im Bogen bis $^1/_2$ Brusttiefe.	—
Ausbildung der Rippenknorpel.	Knorpelige Rippenenden knopfartig aufgetrieben, leicht kaudal abgebogen.
Knorpeliges Capitulum und Tuberculum.	Stabförmige Sternalelemente.
—	Losgelöste Sternalstücke.
Knochenzentrum an den mittleren Rippen.	Mediane Verschmelzung im I. Segment. Bildung des Processus praecostalis.
Perichondraler Knochenmantel bis $^1/_2$ Rippenlänge.	Längsleisten, kranial vereinigt, kandal divergierend.
Weiteres distales Auswachsen des Ossifikationsherdes.	Kaudal fortschreitende mediane Verschmelzung der Sternalleisten.
id.	Hypertropischer Knorpel in Stb. III und IV. Sternokostalgelenke.
id.	Ossifikationspunkte in Stb. III und IV. Bildung der Cartilago xiphoidea.
id.	Endgültige mediane Verschmelzung.
Verknöcherung des Capitulum und Tuberculum.	Knochenkerne in Stb. II, III, IV und (VI+VII).
Articulationes costocartilagineae.	Hypertrophischer Knorpel in Stb. I und V.
Weiteres Vordringen der Ossifikationszone in distaler Richtung.	Knochenkerne in Stb. I und V.
id.	Knochenkerne in allen Segmenten.
id.	Vergrößerung der Cartilago xiphoidea.
id.	Weitere Ausbreitung der Knochenbezirke.
Knorpelige Zone der Rippen auf ein Minimum verdrängt.	Beginnende knöcherne Vereinigung der Sternebrahälften in medianer Richtung. Intersegmental noch Knorpellager.

(*Aus dem anatomischen Institut der Universität Würzburg.*)

Die Gliederung der Rippen bei den Säugetieren.

Von

Dr. **Ignaz Gessner**
aus Großwenkheim.

Mit 4 Textfiguren und Tafel IV.

Einleitung.

Die sternalen Verbindungen der Säugetierrippen (»Sternalrippen«) schließen manches bisher ungelöste Problem in sich. Kaum bekannt ist die Mechanik dieser beim Menschen so eingehend studierten Einrichtungen. Auch über den feineren Bau der Sternalrippen bei den Säugetieren, der ja für das Verständnis der Funktion von so großer Bedeutung ist, ist nichts einigermaßen Zuverlässiges bekannt. Über diesen mehr engeren Fragenkreis hinaus greift dann die Frage nach dem morphologischen Wert der Sternalrippe, d. h. die Frage, ob die Sternalrippen der Säugetiere wirklich in allen Fällen einander homolog sind. Wir wissen, daß eine Anzahl von Säugetieren anstatt der vom Menschen und den meisten Säugetieren her bekannten Gliederung der Rippen in zwei Stücke eine solche in drei Stücke aufweist. Soweit man überhaupt hier Vergleiche gezogen hat, hat man geglaubt, diese Dreifachgliederung mit einer ähnlichen, wie sie sich bei Reptilien und Vögeln findet, in Vergleich setzen zu sollen. Der Beweis für die Zulässigkeit einer solchen Auffassung muß natürlich erst durch exakte Vergleichung geführt werden. Dazu gehört vor allem aber eine genaue Untersuchung der erwähnten Verhältnisse bei den Säugetieren selbst; denn es ist keineswegs gesagt, daß es sich bei diesen Dreifachgliederungen wirklich auch immer um die gleichen Stücke handelt. Diese Aufgaben habe ich zum Gegenstand meiner Untersuchung gemacht und will darüber nachstehend berichten. Im ersten Teil werde ich die makroskopischen Verhältnisse schildern, im zweiten Teil die feinere Gliederung, in einem dritten Teil dann die sich aus meinen Untersuchungen ergebenden Schlüsse ziehen.

I. Teil.

Über die Gliederung der Sternalrippen bei den Säugetieren.

Während man bei den meisten Säugetieren an den Rippen ein dorsales und ein ventrales Stück unterscheidet, die sog. Vertebral- und Sternalrippen, treten bei einer Anzahl von Säugetieren drei Rippenstücke auf, und zwar ist dies der Fall bei den Monotremen, einigen Edentaten und den Cetaceen. Zuerst habe ich dieserhalb die einschlägige Literatur durchgesehen.

Neuere Literatur fehlt völlig, bis auf GEGENBAURS Angabe, die folgendermaßen lautet (Vergleichende Anatomie der Wirbeltiere, S. 293):

»Der sternale Abschnitt der thorakalen Rippen der Säugetiere erhält sich vielfach als Rippenknorpel, kann aber auch selbständig ossifizieren, wie das schon bei den Monotremen der Fall ist, bei welchen zwischen dem sternalen und vertebralen Abschnitt noch ein Zwischenstück vorkommt. Auch unter den Edentaten bestehen Sternokostalknochen (Gürteltiere), und bei manchen anderen Säugetieren tritt, wenn auch sehr spät, eine Verknöcherung dieser Stücke auf.« —

Dagegen bietet die ältere Literatur in der vergleichenden Anatomie zahlreiche Angaben hierüber. So ist MECKELS ausführlicher Beschreibung von *Ornithorhynchus paradoxus* zu entnehmen, daß er bei der 1. Rippe 2 Stücke unterscheidet, wie bei den Säugetieren überhaupt, bei den folgenden wahren Rippen dagegen 3 Stücke nach dem Typus der Reptilien und Vögel. Das Sternalstück ist nach ihm knochenähnlich (ossei aliquid habere videtur). Demgegenüber sind BLAINVILLE und RUDOLPHI der Ansicht, daß es bei der 2.—6. Rippe nur 2 Knochen seien, indem das Sternalstück durch perichondralen Knochen umhüllt sei. MECKEL bezweifelt dies. HOME läßt den 1. Rippenknorpel verknöchert sein, was MECKEL für sein Exemplar bestreitet, aber für ein Pariser als gültig ansieht. Auch CARUS hält, wie BLAINVILLE und RUDOLPHI, die breiten Platten nur für periostal verknöchert, HOME dagegen hält sie, darin mehr MECKEL beistimmend, für völlig knöchern. MECKEL will die angeführten Verschiedenheiten der Literatur auf Altersunterschiede der Tiere zurückführen. An seinen Exemplaren sind die Knorpel zwar hart, aber nicht knöchern (minime vera natura ossea), ebenso am Pariser Skelett. An dem Londoner Skelett dagegen sollen alle Rippenknorpel der wahren und falschen Rippen — mit Ausnahme der beiden letzten — zum größten Teil verknöchert sein. Diese Verschiedenheiten finden nach MECKEL zwar statt; aber man darf die Lamellen nicht für eigentliche Knochen halten, da sie gegen den Knorpel der übrigen Teile der Sternalrippen nicht scharf abgegrenzt sind. Für *Ornithorhynchus* besteht also, wie ersichtlich, eine große Unsicherheit in der Beurteilung.

Weiter äußert sich kurz darüber PARKER (bei FLOWER), indem er angibt, daß die Sternalrippen bei den Monotremen, mit Ausnahme der ersten, wie bei den Vögeln, durch Ektostose sehr stark verknöchert sind. FLOWER bildet in seiner Osteologie der Säugetiere auf S. 97 Fig. 44 ein Skelett von einem jungen Schnabeltier ab, woran zu sehen ist, daß die 6 wahren Rippen aus 3 Teilen bestehen: Vertebral- und Sternalrippe mit Zwischenstück. Das letztere ist beiderseits von den Rippen abgesetzt. Die Zwischenstücke sind teilweise durch Endostose verknöchert.

Stannius schreibt in seiner vergleichenden Anatomie der Wirbeltiere auf S. 347 über die Rippen der Monotremen:

Die hinteren Rippen bilden breite Platten, die an die Krokodile erinnern. (Er hält sie also wohl für knöchern.) Diese Verknöcherung steht nach seiner Ansicht mit dem Tauchen in Verbindung. Bei den Monotremen findet Verknöcherung vom Brustbein her statt; das Zwischenstück ist der Rest der knorpeligen Rippe und bleibt immer knorpelig. Verknöcherung der 1. Brustbeinrippe tritt bei Monotremen weit später ein als bei den folgenden Rippen. Auch die hinteren Brustbeinrippen beim Schnabeltier verknöchern später als die vorderen. Im allgemeinen sollen die Brustbeinrippen später verknöchern als die Wirbelrippen. Die breiten Sternalenden der falschen Rippen bei den Monotremen zeigen nach Stannius Andeutungen von interkostalen Verbindungen, die sonst selten sind.

Weber schreibt über die Sternalrippen: »Dieser Rippenknorpel kann bei manchen Sängern im vorgeschrittenen Alter verknöchern (verkalken) zum Os sternocostale. Normal geschieht diese Verknöcherung z. B. bei *Monotremata*, *Delphinidae*, *Xenarthra*. (Fig. 73 läßt ersehen, daß die 1.—7. Rippe bei *Tatusia* mit verknöchertem sternalen Teil — Ossa sterno-costalia — mit dem Sternum artikulieren.) Damit erhalten wir die sog. Costae sternales und vertebrales, wie sie bei Reptilien bekannt sind. Bei diesen schiebt sich dazwischen die sog. Costa intermedia. Auch dieses intermediäre Stück (— Zwischenstück —) kann bei den genannten Säugetieren auftreten. Führt fortgesetzte Ossifikation zur Ausbildung von Costae vertebrales, sternales und intermediae, so können zwischen diesen, zur Erhöhung der Elastizität des Thorax und seiner Expansionsfähigkeit, synoviale Gelenkspalten auftreten, z. B. bei den *Dasypodidae*.

Im Anschluß daran gebe ich gleich die Literatur über Edentaten und Cetaceen und finde bei Flower eine Abbildung eines Gürteltieres. Die Fig. 45 gibt ein Bild von den Rippen des Riesengürteltieres: 8 wahre Rippen. An der 1. ist nur 1 Stück unterschieden, breit und einheitlich verknöchert. Die folgenden bestehen aus 2 Stücken. Echte Gelenke zwischen Sternal- und Kostalrippe, ferner interkostale Verbindungen zwischen den Sternalrippen. Keine Zwischenrippenstücke. Beim Faultier — *Choloepus didactylus* — sind die vorderen Rippen einheitlich. Weiter nach hinten tritt ein stark verknöchertes Zwischenrippenstück auf. Bei *Myrmecophaga* sind am sternalen Ende doppelte Rippenverbindungen. Meckel hebt die Ähnlichkeit in der Verknöcherung der Sternalrippen hervor, die zwischen den Monotremen und Edentaten besteht.

Stannius erwähnt, daß bei den meisten Edentaten die Verknöcherung der Sternokostalrippen frühzeitig eintritt. Meckel schreibt über Gürteltier und Ameisenfresser: »Rippen dachziegelförmig sich deckend, hintere Hälfte dementsprechend verdünnt.« Auf S. 301 ist die Gestalt der Rippen der Säugetiere genau beschrieben, ohne Besonderheiten zu erwähnen. Auf S. 309 schreibt er über *Myrmecophaga*, *Dasypus*, *Bradypus*, *Manis*: Die Rippen sind vollständig verknöchert. Bei *Myrmecophaga* ist von einem Zwischenknochen (?) der 1. Rippe die Rede, der von der Rippe vollständig getrennt bleibt. Dasselbe wird für *Dasypus* beschrieben. Bei den Faultieren dagegen verwachsen die vier vorderen Rippen zu einem einheitlichen Knochen. Über *Myrmecophaga jubata* schreibt er: Zwischen Brustbein und 1. Brustrippe, ferner zwischen 1. Brustrippe und Wirbelrippe je ein eigener Knochenkern (also 4 Stücke!). Doppelte Verbindung der Brustbeinrippen a) untereinander, b) mit dem Brustbein; dabei erwähnt er, daß hierdurch amphibien- und säugetierartige Verbindung vereinigt ist. Auf

S. 312: Das Zwischenstück ist bei *Dasypus* sehr lang, verknöchert, bei *Myrmecophaga* nur in den beiden ersten Rippen vorhanden, und zwar sehr kurz. Bei *Dasypus* und *Myrmecophaga* bestehen die Rippen von der 2.—8. aus 3 Knochen. *Dasypus* und *Myrmecophaga* zeigen fötal knorpelige Brustbeinrippen.

Pander und d'Alton bemerken, daß bei den Faultieren vom Brustbein Knochenstücke für die wahren Rippen abgehen. Bei den mittleren Ameisenbären wie bei *Dasypus* und *Ornithorhynchus* liegen zwischen diesen Knochen und den Rippen noch Knorpel. Bei der vierzehigen *Myrmecophaga* verbinden sich diese Knochen überdies noch durch Gelenke untereinander selbst, nämlich der zweiten, dritten, vierten und fünften; und diese verbinden sich wieder mit den entsprechenden Anhängen der drei ersten falschen Rippen. Über die Cetaceen fand ich in der Literatur nur weniges. Nach Meckel verhalten sich die Sternalrippen der Cetaceen ähnlich wie bei den Monotremen und Edentaten, indem sie vollkommen und früh knöchern sind. Das gleiche teilt Stannius mit, daß man frühzeitig von der Geburt an anstatt der Rippenknorpel bewegliche Knochen findet, welche sehr stark sind. Ähnlich schreibt Milne Edwards, daß bei den Cetaceen und der Mehrzahl der Edentaten die Rippenknorpel ganz früh knöchern werden (les cartilages costaux deviennent osseux de très bonne heure). Flower äußert sich über die Waltiere folgendermaßen: Die Rippen der bartentragenden Walfische weichen durch die äußerst lockere Verbindung, in welche sie sowohl mit der Wirbelsäule oben als mit dem Brustbein unten treten, ganz bedeutend von denen aller übrigen Säugetiere ab. Die Sternalrippen treten in Gestalt dünner knorpeliger Rudimente auf, die sich mittels einer eingeschobenen Lage von Bindegewebe mit den unteren Enden der Vertebralrippen verbinden. In der Regel finden sich bei den bezahnten Waltieren 7 Paar ziemlich kurze, gerade, aber fest verknöcherte Sternalrippen und oft kleine Zwischenrippen, welche bisweilen selbständig verknöchern, so beim gemeinen Delphin oder Tümmler. Bei den Physeteriden (einschließlich Potwal), *Hyperoodon* und den verschiedenen Formen von *Ziphius* bleiben die Sternalrippen entweder zeitlebens knorpelig oder verknöchern doch nur in sehr beschränktem Umfange.

Heben wir also das wesentliche der ganzen Literaturangaben hervor, so ergibt sich, daß bei einigen Säugetieren (Monotremen, Edentaten, Cetaceen), nicht wie bei den übrigen zwei, sondern drei Stücke die Gesamtrippe zusammensetzen.

Durchweg drei Stücke findet man bei *Ornithorhynchus paradoxus* (Meckel), von Blainville und Rudolphi bestritten, bei *Echidna hystrix* (Flower), bei *Dasypus* (Meckel), beim mittleren Ameisenbären, *Dasypus* und *Ornithorhynchus* (Pander und d'Alton), insgesamt bei den Monotremen (Stannius und Weber).

Nur an einem Teil der Rippen drei Stücke bei *Choloepus didactylus* (Flower), bei *Myrmecophaga*: 1. Rippe, *Dasypus* und *Myrmecophaga* (Meckel).

Andeutungen eines dritten Stückes bei den Cetaceen: kleine Zwischenrippen (Flower).

Vier Stücke finden sich nach Meckel bei *Myrmecophaga*.

Meine eigenen Untersuchungen dieser Verhältnisse ergeben folgendes:

Echidna hystrix (Fig. 1) (Anatomisches Institut):

Nicht ganz erwachsenes Exemplar mit offenen Epiphysenfugen an den Extremitäten. Vorhanden sind 6 Paar wahre Rippen mit Vertebral- und Sternalrippenteil und dem Zwischenstück. Das Endstück der Wirbelrippe ist stark verjüngt und geht kontinuierlich in das Zwischenstück über. Dieses verbindet sich mit dem nicht ganz

Fig. 1.

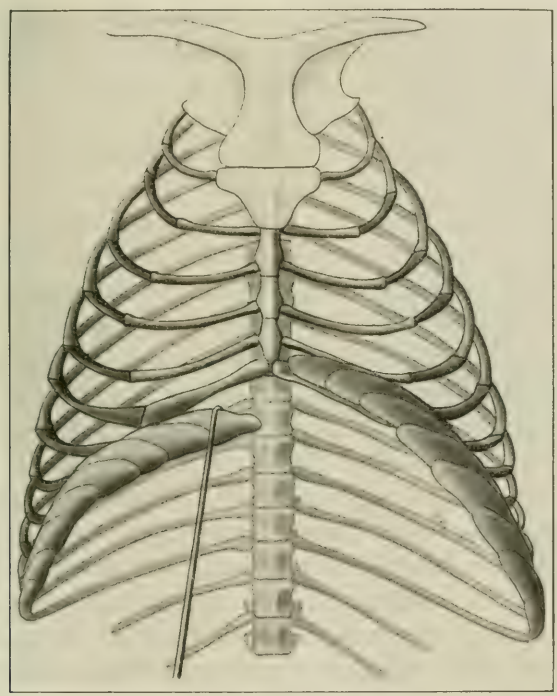

runden, sondern etwas eckigen Sternalteil. Dies gilt nur für die drei oberen Rippen. Für die drei unteren ändern sich die Verhältnisse, indem das Mittelstück schaufelförmig verbreitert ist, bei der 5. mehr als bei der 4., bei der 6. mehr als bei der 5. Diese derart verbreiterten Zwischenstücke verschwinden dann unter den ebenfalls verbreiterten Sternalrippen. Die einzelnen Rippen vergrößern sich entsprechend ihrer Reihenfolge, indem die 1. die kleinste darstellt. In ihrem oberen Drittel sind sie hochkant gestellt, zeigen also ihren größten Durchmesser von unten innen nach oben außen, während sie

bauchwärts mit zunehmender Wölbung des Brustkorbes sich der Biegung der flachen Brustwand anfügen, eine Vierteldrehung nach außen machen und nun ihren größten Durchmesser kopfwärts-schwanzwärts zeigen, also mit ihrer Breite die Brustwand befestigen. Die Brustbeinrippen sind alle ziemlich gleichlang, ungefähr 25 mm. Die acht falschen verbreitern sich endständig ganz bedeutend und legen sich dachziegelartig übereinander. Auf diese Weise bilden sie einen widerstandsfähigen Saum der unteren Brustöffnung. Die beiden letzten falschen Rippen enden frei in der Bauchwand und zeigen am Ende in geringer Länge zapfenartige Ansatzstücke. Die 1. Rippe weist ein Zwischenstück und eine Brustbeinrippe auf. Letztere artikuliert stielartig am Brustbein und verbreitert sich gegen das Zwischenstück hin entsprechend dessen Breite. Die folgenden Brustbeinrippen zeigen die stilartige Anschwellung sternalwärts, in der Mitte eine Einschnürung und wiederum gegen das Zwischenstück hin eine knollige Auftreibung, so daß letzteres sich scharf davon abhebt.

Die falschen Rippen, die also keinen unmittelbaren Anschluß an das Brustbein gewinnen, haben ebenfalls ein schaufelförmiges Ende. Dieses aber setzt sich unmittelbar in das Mittelstück fort, so daß demnach die falschen Rippen nicht aus drei, sondern wie die aller höheren Säugetiere, nur aus zwei Rippenstücken bestehen. Das Material ist anscheinend dasselbe wie beim Mittelstück der echten Rippen. Man findet aber auf ihnen kleine Auflagerungen von Knochen, die allerdings nicht auf allen falschen Rippen zu finden sind. So finden sich auf der 7. Rippe drei kleine kreisrunde Knochenplatten, auf der 12. und 13. links zwei zangenförmige Knochenplatten, auf der 12. und 13. rechts ebenfalls zwei Knochenplatten. Auf der Innenseite liegen keine Knochenstücke. Hieraus scheint bereits für die makroskopische Betrachtung hervorzugehen, daß es sich auch bei den echten Rippen nicht sowohl um drei Stücke handelt, sondern um zwei, deren sternales Stück durch eine sehr regelmäßige und mächtige Knochenhülse umschlossen wird.

Echidna hystrix (Zoologisches Institut):

Im allgemeinen ebenso. Rippendreiteilung. Größenzunahme des Zwischenstücks entsprechend der Reihenfolge der Rippen, indem das der 1. Rippe nur ganz geringe Ausmaße zeigt.

Ornithorhynchus paradoxus (Fig. 2) (Anatomisches Institut):

6 wahre Rippen und 11 falsche, davon zwei fluktuierend. Die wahren zeigen Vertebral- und Sternalteil und Zwischenstück, die 1. jedoch nur Vertebral- und Sternalteil. Das Zwischenstück zeigt an

seinen Verbindungen mit den Rippen jeweils eine scharfe Abgrenzung durch eine kolbige Verdickung, der dann eine solche am Rippenende entspricht. Die 6. wahre Rippe zeigt am sternalen Teil eine besonders stark ins Auge fallende Verdickung, welche auf der Innenseite eine Eindellung, nach außen aber eine firstförmige Kante zeigt. Das ganze Stück wird überlagert von den breit endigenden und dachziegelförmig gelagerten falschen Rippen, welche — ohne mit dem darunter gelegenen sternalen Teil der 6. Rippe eine Verbindung einzugehen — die breite widerstandsfähige, aber doch leicht sternal- und bauchwärts in ihrer Gesamtheit verschiebliche untere Rippenkurvatur bilden.

Fig. 2.

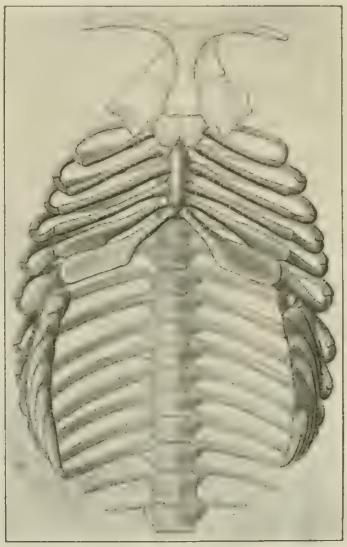

Ornithorhynchus paradoxus (Zoologisches Institut):

Stimmt mit dem vorigen Präparat überein. Sternal- und Vertebralrippe deutlich verknöchert, während das Zwischenstück anscheinend noch aus Knorpel besteht. Auch hier wieder die scharfe Abgrenzung dieses Zwischenstückes von den angrenzenden Rippenstücken. Die 1. Rippe zeigt hier nur Vertebralteil und Zwischenstück. Die Sternalrippe scheint zu fehlen. Der Sternalteil der 6. Rippe wird wiederum von den dachziegelartig gelagerten Endteilen der costae fluctuantes überlagert.

Manis brachyura (Anatomisches Institut):

Das Skelett zeigt 6 Paar wahre Rippen. Sechs folgende Paare lagern sich endständig aneinander und bilden so die untere Rippenkurvatur. Massige breite Vertebralrippen und ein ebenso, besonders bei der 1. und 2. Rippe, in die Breite gezogener sternaler Teil. Die Brustrippe zeigt eine breite obere und untere Fläche und eine scharfe vordere und hintere Kante. Ein Sulcus kerbt diese Fläche von oben her ein. Dadurch entsteht die Andeutung eines vorderen und hinteren Höckers, durch welchen, ähnlich wie es von *Myrmecophaga* beschrieben wird, die Rippe eine doppelte Insertion am Sternum gewinnt. Zwei costae fluctuantes mit Knorpelendzapfen. — Hier fehlen also die Zwischenstücke vollständig.

Dasypus novemcinctus (Fig. 3) (Anatomisches Institut):

Das Skelett zeigt fünf wahre und fünf falsche Rippen. Hier fällt sofort der geringe Zwischenraum zwischen den einzelnen Rippen auf, da die Rippen selbst eine stattliche Breite aufweisen. Die 1. Rippe ist die breiteste, besteht nur aus der Vertebralrippe und setzt sich direkt mit dem Manubrium sterni in Verbindung. Die 2. besteht aus Vertebral- und Sternalrippe, ebenso die folgenden wahren. Die Vertebralrippe ist immer stark verbreitert, besitzt ihre größte Biegung in der Gegend des Angulus costae. Die Sternalrippe ist dagegen kompakter, stielartig geformt, zeigt höckerförmige seitliche Auswüchse, welche durch gegenseitige Berührung bei der Atmung sich abgeflacht haben. Die 2. Sternalrippe zeigt nur einen solchen nach rückwärts gelegenen Auswuchs, die 3. und 4. deren zwei. Die 5. nur einen nach vorn, während sich rückwärts die 6. Rippe mit einem keilförmigen Ansatz anlegt. Beiderseits findet sich an der 2. und 3. Rippe symmetrisch eine Junktur zwischen Sternal- und Vertebralrippe. Von der 4. Rippe an bis zur 7. (d. h. bis zur 2. falschen Rippe) schiebt sich zwischen Sternal- und Vertebralstück ein Mittelstück ein, das gegen beide Nachbarn durch eine deutliche Fuge abgegrenzt ist. An den folgenden fluktuierenden Rippen ist nur ein ventraler Abschnitt festzustellen, der gegen die Vertebralrippe ohne Zwischenschaltung eines Elementes abgegrenzt ist. Sehr auffällig ist, daß auf beiden Seiten die 6. und 7. Rippe, d. h. diejenigen, die sich nur mittelbar an der Bildung des Rippenbogens beteiligen, innerhalb des Sternalteils eine weitere Gliederung erkennen lassen, so daß diese beiden Rippen hier aus vier Teilen bestehen. Das Material aller Rippen scheint Knochen zu sein.

Fig. 3.

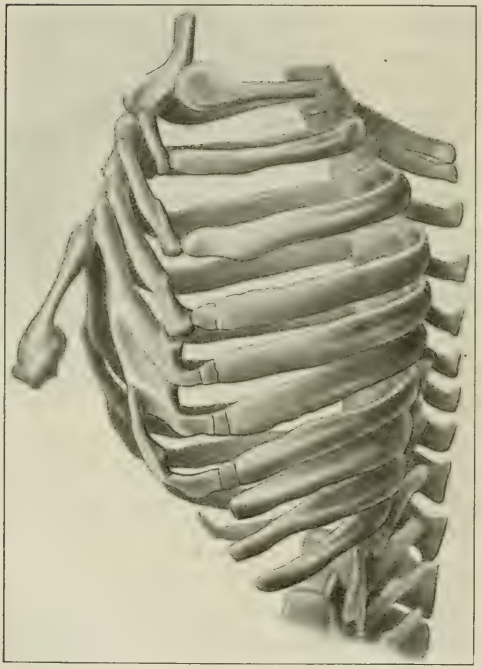

Dasypus peba (Zoologisches Institut):

Dieses Skelett zeigt einige Eigentümlichkeiten: sechs wahre Rippen und fünf falsche. Die 1. Rippe, nur Vertebralteil, ist eine bauchwärts stark verbreiterte, in der Mitte durchscheinende, dünne Knochenplatte, deren Festigkeit auf dem dicken Rande der vorderen oberen Brustöffnung beruht. Die folgenden wahren zeigen Zweiteilung, ihre seitlichen Auswüchse aber besonders deutlich die Übereinanderschiebung bei der Atmung, indem die Höcker sehr gut abgerundet und abgeflacht sind. Auch hier die Junktur zwischen Sternal- und Vertebralrippe an der 2. und 3. Rippe. Ein ausgesprochenes Mittelstück ist an diesem Exemplar an der 4.—7. Rippe nicht wahrzunehmen, wohl aber eine knorpelig durchscheinende ligamentöse Verbindung. Auf der linken Seite legt sich zwischen Sternalrippe der 6. Rippe und Brustbein noch ein rundlicher Knochen von Erbsengestalt und -größe ein. Das Gegenstück der anderen Seite ist nicht mehr abzugrenzen. Auf der gleichen Seite, an der 9. Rippe, ist zwischen Vertebralrippe und ventralem Endstück — da fluktuierende Rippe — ein deutlich ausgesprochenes Zwischenstück wahrnehmbar, das sich scharf gegen die beiden angrenzenden Rippenteile abgrenzt. An der entsprechenden Rippe der anderen Seite ist nur noch ein dreieckiges kleineres Stückchen wahrnehmbar, das, da die Rippenteile nach vorn sich aneinanderlegen, in dem nach hinten offenen Winkel der Rippe liegt. Eine Vierteilung der 6. und 7. Rippe ist an diesem Skelette auch nicht mehr wahrnehmbar. An der 6. könnte man sie vermuten, wenn man die ligamentöse Verbindung vom Sternal- und Vertebralrippe als Andeutung des Zwischenstückes gelten lassen wollte. Auch hier alles verknöchert.

Bradypus tritactylus (Anatomisches Institut):

Das an einem Baumast in kletternder Haltung aufmontierte Skelett zeigt 13 Rippenpaare, davon 7 wahre. Die 1. Rippe ist sehr kräftig entwickelt und zeigt nur den vertebralen Teil, der sich an seinem Ansatz mit dem Brustbein ziemlich verdickt. Die Verbindung mit dem Manubrium findet in zweifacher Weise statt, indem die obere Hälfte der breiten Endausziehung der Vertebralrippe sich nur durch Zwischenlagerung einer knorpeligen Zwischenbandscheibe direkt mit dem Sternum verbindet, während die untere Hälfte eine verknöcherte Leiste von etwa 3 mm Länge dazwischenschiebt. Die 2. Rippe, ebenso die 3. und 4., zeigt Vertebral- und Sternalrippe. Die 5.—7. zeigen die Dreiteilung in Vertebralrippe, Zwischenstück und Sternalrippe, indem das Zwischenstück bei der 5. am kürzesten, etwa 1 mm, bei

der 7. am längsten, etwa 3 mm lang ist. Anscheinend besteht das Zwischenstück aus Knorpel, während Sternal- und Vertebralrippe, wie es scheint, verknöchert sind. Die 8. Rippe besteht aus Vertebralteil, der am breitesten und längsten von allen und mit der größten Wölbung versehen ist, einer knorpeligen Zwischenbandscheibe, woran sich ein verknöcherter Rippenteil ansetzt, der wiederum durch eine anscheinend knorpelige spitze Endausziehung mit dem Brustbein endständig verbunden ist. Die folgenden Rippen sind durchschnittlich alle gleichmäßig breit. Der Brustkorb ist im Bereich der wahren Rippen verhältnismäßig eng, während er im Bereich der falschen sich bedeutend erweitert, so daß die Gegend der 5. und 6. Rippe schnürfurchenartig einen stumpfen Winkel nach außen aufweist.

Fig. 4.

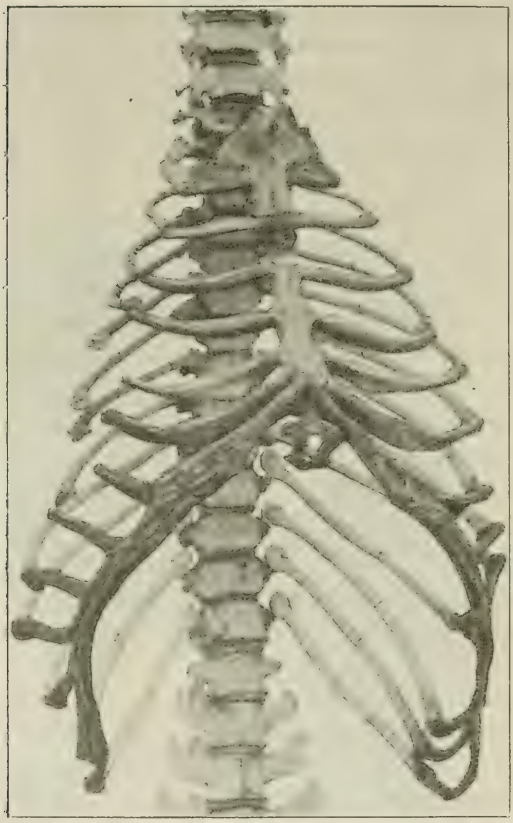

Bradypus pallidus (Zoologisches Institut):

Anstatt der 7 wahren sind 9 wahre Rippen vorhanden und anstatt der 6 falschen hier 8 falsche, insgesamt 17 Rippen statt 13. Rippendreiteilung, nicht wie im vorigen Exemplar von der 5.—7., sondern von der 6.—9. Rippe. Ansatz der 1. falschen Rippe unmittelbar an den Rippenbogen, nicht durch das Verbindungsstück.

Ein zweites Exemplar der gleichen Art (Zoologisches Institut) hat 8 wahre Rippen, insgesamt 15. Die Dreiteilung ist vorhanden von der 5.—9. Rippe.

Es sind also in allen Fällen 4 Rippen dreiteilig, bei dem kürzesten Thorax ergreift die Dreiteilung noch die 1. falsche Rippe. Bei den

längeren Thoraces beschränkt sich die Dreiteilung auf die wahren Rippen.

Choloepus didactylus (Zoologisches Institut):

25 Rippen, 13 wahre. Rippenzweiteilung 1.—7., von 8.—13. Dreiteilung unter Einlagerung eines deutlich abgrenzbaren ligamentären Zwischenstückes. Breite dünne Rippen, besonders verbreitert in der Mitte des Thorax. Auch hier ist also die Dreiteilung auf die wahren Rippen beschränkt, bei dem sehr langen Thorax sind 6 Rippen davon ergriffen.

Myrmecophaga tetradactyla (Zoologisches Institut):

17 Rippen, 10 wahre. Rippenzweiteilung. Der sternale Teil besteht aus durchscheinender heller Knorpelmasse. Scharfe Absetzung dieses Knorpels von der Vertebralrippe, welche selbst rechtwinklig abgesetzt ist. Verbreiterung und Verdickung der Rippe besonders am Angulus costae. Vorderes Drittel in seiner ganzen Längsausdehnung verdickt, rückwärtiges flach in die Breite gezogen, so daß man sich gut vorstellen kann, wie sich bei der Atmung die einzelnen Rippen dachziegelartig aneinander lagern. — Hier fehlt also jede Andeutung einer Dreiteilung.

Orycteropus (zur Verfügung gestellt vom Direktor der Anatomischen Anstalt zu Jena, Herrn Geheimrat Maurer und auf Grund einer Photographie beschrieben):

Es handelt sich um ein erwachsenes Exemplar mit 13 Rippen, von denen 7 echte Rippen sind, die übrigen 6 dagegen alle den Rippenbogen erreichen. 12 Rippen zeigen deutliche Dreiteilung. Bei der 1. Rippe ist die Dreiteilung nicht deutlich erkennbar. Bei allen übrigen Rippen liegt eine hintere Fuge im Bereich der knöchernen Rippe, so daß dadurch Vertebralrippe, intermediäres Stück und Sternalrippe abgegrenzt werden. 4.—7. Rippe zeigen in der Photographie rechts eine weitere deutliche Gliederung, an der 4. nur angedeutet, nach abwärts deutlicher, lateral vom Rippenköpfchen, sodaß hier die Vertebralrippen selbst wiederum in zwei Glieder zu zerfallen scheinen. Von der 5.—8. Rippe ab klafft an dem mazerierten und montierten Präparat zwischen sternalem und intermediärem Teil eine erhebliche Lücke, die nach schriftlicher Mitteilung von Herrn Dr. Jakobshagen in Jena allem Anscheine nach durch beim Mazerieren entstandenen Verlust eines Skelettelementes hervorgerufen ist. Hiernach würden die 5.—7. Rippe aus 5, die 8. aus 4 Teilen zusammengesetzt sein. Die 5., 6. und 7. Rippe zeigen in ihrem sternalen Anteil schaufelförmige Verbreiterung, ähnlich wie sie bei den Mono-

tremen gefunden wurde Die 1.—5. Rippe scheinen in allen ihren Teilen knöchern zu sein, in den folgenden Rippen ist der Zustand der Sternalrippe aus der Photographie nicht mit Deutlichkeit zu entnehmen. Doch scheint hier knorpelige Beschaffenheit vorzuwalten.

Delphinus phocaena (Anatomisches Institut):

Das hier vorhandene Skelett eines anscheinend erwachsenen Delphins ist hinsichtlich des Brustkorbes nicht ideal erhalten und auch ungünstig montiert. Es fehlen an den unteren freien Rippen die ventralen Ansatzstücke. Dennoch läßt sich folgendes daran erkennen:

Es sind vier wahre Rippen vorhanden, die aus einem costalen und einem sternalen Anteil bestehen. Zwischen sternalen und costalen Anteilen bestehen deutliche Fugen. Die Stücke stehen in einem nach kranial offenen Winkel von etwa 90—100°. Die 4. Rippe grenzt nicht unmittelbar an das Brustbein, sondern ist durch einen Knorpelstreifen dem obersten Teil des Rippenbogens mit dem Brustbein verbunden, so daß die 4. Rippe vor dem Sternalteil noch einen dritten Bestandteil besitzt. Die Verbindung der Sternalrippen mit dem Brustbein ist mit Sicherheit an dem vertrockneten Präparat nicht festzustellen. Doch scheint es, als ob Spalten zwischen Sternalrippen und Brustbein bestehen. Die weiterhin folgenden falschen Rippen setzen sich, soweit sie erhalten sind, durch knorplige (?) oder ligamentöse Verbindungen mit den vorhergehenden in Zusammenhang, woraus die Andeutung eines rundbogenartigen Rippenbogens entsteht, dem der Processus xiphoides fehlt.

Vergleiche ich meine Beobachtungen am Delphin mit der Literatur (s. o.), so ergibt sich, daß der Befund am hiesigen Skelett sich nicht mit Flowers Erhebungen deckt. Nur bei der letzten Rippe ist eine Andeutung von drei Stücken vorhanden. Doch sind auch hier die beiden Sternalrippen nicht knöchern, sondern knorplig. Ebenso zeigt der Befund an meinem Edentatenskelett kleine Abweichungen von den Angaben in der Literatur. Dies zeigt, da an der Richtigkeit jener älteren Beobachtungen wohl nicht zu zweifeln ist, daß offenbar sehr starke Schwankungen in der Differenzierung der Stücke bei den einzelnen Edentaten- und Cetaceen-Exemplaren statthaben, während bei den Monotremen diese Verhältnisse mehr fixiert zu sein scheinen. Bei keiner anderen Säugetierordnung mehr finden sich drei Rippenstücke vor. Vielmehr zeigen alle nur die vom Menschen her bekannte Zweiteilung der Rippen in einen sternalen und einen costalen Teil, wovon ich mich bei der Untersuchung aller hier vorhandenen Säugetierskelette überzeugt habe.

Indessen gibt es eine Gruppe von Säugern, bei denen diese sternalen Verbindungen von der beim Menschen bekannten sehr stark abweicht. Es sind das die Wiederkäuer, bei denen das sternale Stück als »Os sternocostale« unterschieden wird.

Ellenberger schreibt im »Handbuch der vergleichenden Anatomie der Haussäugetiere« auf S. 52 über die Rippen, daß sie an ihrem Brustbeinende in eine aus Knorpel bestehende Verlängerung — Rippenknorpel — übergehen. Die Rippen bestehen aus einer dünnen Rinde von kompakter, im übrigen aus schwammiger Knochensubstanz. Bei alten Pferden findet sich ausnahmsweise in Höhe des Rippenwinkels eine kleine Markhöhle. Die Knorpel beginnen schon im mittleren Lebensalter teilweise, namentlich im Innern, zu verknöchern. Die äußeren Schichten bleiben jedoch bis ins späte Lebensalter knorpelig.

Als Beispiel für diese hier beobachteten Verhältnisse wähle ich ein hier vorhandenes Skelett eines ausgewachsenen Elchs.

Cervus alces (Anatomisches Institut):

Das gewaltige Knochengerüst dieses Wiederkäuerexemplars zählt 13 Rippenpaare, davon 8 wahre, welch letztere ihre Verbindung mit dem Brustbein durch Sternocostalrippen bewerkstelligen, die schon mehr oder weniger verknöchert erscheinen. Die Verbindung der Sternalrippen mit den Vertebralrippen findet durch einfache Aneinanderlagerung statt, indem die Vertebralrippe ein rechtwinklig abgesetztes Ende aufweist, an das sich die seitlich und endständig abgerundete Sternalrippe einfach anlegt, so daß man wohl die Vermutung hegen darf, daß das Tier bei der Atmung eine Verschiebung des Brustkorbes am Ansatz der Sternalrippe an die Vertebralrippe, also von vorn nach hinten, eintreten ließ. Der größte Umfang ist entsprechend der sich nach unten verdickenden 1. Rippe in Höhe der Verbindung mit dieser, während das Gelenk mit dem Brustbein an der Diagonale des Dreiecks sich befindet und seine Spitze frei in die Einbuchtung des Manubrium sterni zwischen vorderem und hinterem Höcker hineinragt. Die 2. Rippe sowie alle folgenden wahren sind an der Grenze zwischen 2. und 3. unterem Drittel etwas verbreitert. Ihre Enden sind rechtwinklig abgesetzt und gestatten dem ansetzenden Knorpel eine ausgiebige Gelenkverbindung in der Längsrichtung. 2.—5. Sternalknorpel sind annähernd gleich beschaffen, am Ansatz an die Vertebralrippe sich verjüngend, während das Ansatzstück am Brustbein kolbig verdickt ist. 6.—8. Sternalteil ähnlich beschaffen, nur entsprechend länger. Die falschen Rippen enden frei in der Bauchwand mit Ausnahme der 9., welche Anlehnung an die 8. findet. Die Sternocostalia sind außerordentlich hart und machen den Eindruck von Knochen. Das von den übrigen Säugetieren abweichende

Verhalten besteht darin, daß eine sehr freie Gelenkverbindung mit dem Brustbein statthat, daß also diese Stücke außerordentlich selbständig sind. Es zeigen dies auch alle übrigen hier vorhandenen Skelette der Ungulaten. Untersucht wurden Hirsch, Schaf, Kamel, Giraffe. Die übrigen hier vorhandenen Säugetierskelette bieten, abgesehen von der Zahl und Anordnung der Rippen, in ihren Gliedern wenig Bemerkenswertes dar.

Es erhebt sich nun natürlich die Frage, wie der 3. Teil der Rippen bei den primitiven Säugern zu beurteilen ist. Es liegt nahe anzunehmen, wie es Meckel, Gegenbaur u. a. tun, daß hier Befunde vorliegen, die mit den Verhältnissen bei Reptilien und Vögeln in Vergleich zu setzen sind. Sicher aber ist das nicht. Ferner bleibt die Frage offen, in welchem Verhältnis die beiden Sternalstücke der primitiven zu dem einem sternalen der höheren Säuger stehen. Man kann sich hierüber zunächst zwei Vorstellungen bilden:

a) Entweder es handelt sich bei den primitiven Säugern lediglich um eine funktionelle Anpassung, d. h. dann wohl an die Respiration. In diesem Fall würde man annehmen müssen, daß die Rippenknorpel des Menschen und die ihnen gleichwertigen Stücke der höheren Säugetiere bei den niederen Säugern in zwei Stücke gegliedert werden, und erst Sternalrippe plus Zwischenstück wären dann homolog der Sternalrippe der höheren; es würden demnach zwischen den Verhältnissen der Reptilien und denen der primitiven Säugetiere lediglich funktionelle Angleichungen (Konvergenz!) vorliegen. Dies vorausgesetzt wäre jedenfalls für die Säugetiere die Bezeichnung Sternalrippe den beiden Teilen der dreiteiligen Rippe vorzubehalten, und der Ausdruck »intermediäres Stück« als Bezeichnung eines Stückes müßte fallen. Für das vorderste Stück wäre dann eine indifferente Bezeichnung zu wählen, z. B. pars ossea der Sternalrippe.

b) Oder aber man stellt sich vor, daß die Befunde der primitiven Säuger auf ererbten morphologischen Grundlagen beruhen, d. h. unabhängig von der Funktion vorhanden sind. In diesem Falle muß die Zweiteilung bei den höheren Säugetieren anders beurteilt werden; denn dann müßte entweder das sternale oder das intermediäre Stück wenigstens virtuell auch bei höheren Säugetieren vorhanden sein.

Die Vierteiligkeit der Rippen bei *Dasypus* würde für die erste Annahme sprechen, d. h. für die funktionelle Anpassung an die Respiration. Die Tatsache aber wiederum, daß nur die primitiven Säuger die Mehrteiligkeit zeigen, läßt mehr an die Wirksamkeit eines erb-

lichen Faktors denken. Um nun die sichere Entscheidung zwischen beiden Annahmen zu treffen, ist die eingehende mikroskopische Untersuchung der fraglichen Rippen nötig.

Daneben spielt für den Entscheid dieser Frage noch eine andere Aufgabe eine Rolle, nämlich die nach dem feineren Bau der Sternalrippen bei den Säugetieren überhaupt. Die Literatur besagt hierüber so gut wie nichts.

Von diesen beiden Aufgaben habe ich nur die erste bearbeitet, während die zweite Aufgabe von anderer Seite eine ausführliche Bearbeitung finden soll[1].

II. Teil.

Die Gliederung der Sternalrippen. (Fig. 1—10 der Tafel IV.)

Das Material für diesen zweiten Teil ist mir von Herrn Prof. Dr. Lubosch in fertigem Zustande zur Untersuchung übergeben worden (Schnitte durch die Sternalrippen mit ihren Verbindungen in der Quer- und Längsrichtung). Die Präparate entstammen Tieren, die längere Zeit in Spiritus konserviert worden waren. Die genau bezeichneten und orientierten Stücke waren entkalkt und in Celloidin eingebettet, die Schnitte waren mit Hämatoxylin und Eosin gefärbt worden. Ein Teil der Materialien entstammte dem hiesigen anatomischen Institut, ein Teil dem anatomischen Institut in Heidelberg, ein weiterer Teil den Vorräten des zoologischen Instituts in Würzburg. Eine Durchsicht der Präparate ergab im einzelnen folgendes:

I. *Echidna:* Es gelangten Teile von 2 Exemplaren zur Untersuchung.

a) Das erste Exemplar entstammte dem Semonschen Material aus Heidelberg. Es wurde hier untersucht: die letzte echte Rippe, die am Brustbein artikuliert, innerhalb der Vertebralrippe (rechts im Bild) durchgeschnitten (Fig. 1). Auf einem Längsschnitt zeigt sich, daß nur zwei Stücke vorhanden sind, ein knöchernes und ein knorpliges. Das knorplige Stück grenzt mit einer Ossifikationszone an das knöcherne Stück an. Das knorplige, das in der Achse stark verkalkt ist, zeigt keine Spur einer weiteren Gliederung. Dagegen besitzt es am sternalen Ende eine feine Kappe von Knochengewebe. In welcher Beziehung dieses Gelenkende nun zum Gelenk selber steht, konnte nicht festgestellt werden, da leider nur eine Exartikulation stattgefunden hatte. Wahrscheinlich ist also, daß über diesem

[1] Vgl. die folgende in diesem Heft veröffentlichte Abhandlung. L.

knöchernen Ende eine knorplige oder faserknorplige Gelenkschicht vorhanden gewesen ist. Die erste falsche Rippe mit ihrer schaufelförmigen Verbreiterung gelangte auf einem Querschnitt zur Untersuchung (Fig. 2). Diese schaufelförmige Verbreiterung ist vollständig knorplig ohne Spur von Knochenauflagerungen oder Einlagerungen. Durch Kalkeinlagerung findet eine Versteifung dieses weichen Gebildes statt. Auch eine von den freien Rippen, costae fluctuantes, wurde im Querschnitt untersucht und zwar nahe ihrem vorderen Ende. Es zeigte sich hier, daß die Rippe vollständig knorplig war.

b) 2. Fall. Exemplar aus der Sammlung des hiesigen anatomischen Institutes. Hier waren makroskopisch (Angaben von Prof. Dr. Lubosch) deutlich drei Stücke an der 2., 3., 4., 5. und 6. Rippe zu unterscheiden. Die 6. Rippe trug vorn bereits eine schaufelförmige Verbreiterung. Die mikroskopische Untersuchung der 2.—6. Rippe auf Längsschnitten zeigte, daß die Vertebralrippe knöchern, das intermediäre Stück knorplig war. Die Grenze zwischen beiden Stücken zeigte eine Ossifikationszone ohne besondere Merkmale. 2.—5. Rippe, an ihren Verbindungen mit dem Brustbein auf Längsschnitten untersucht, zeigten, daß im Gegenteil zum zum 1. Fall hier die Sternalrippen verknöchert waren (Fig. 3). Kostale und sternale Gelenkflächen waren knorplig und zeigten eine mitten hindurchgehende knorplige Verbindung, sodaß Doppelgelenke vorhanden waren (Fig. 3). Die beiden ersten schaufelförmig verbreiterten falschen Rippen, in ihrem sternalen Teile auf Querschnitten untersucht, zeigen, daß vom Brustbein entfernt rein knorplige Struktur vorwaltet. Es beginnt dann eine zunächst seitlich, dann unten und innen sich entfaltende periostale Knochenlamelle und unter ihr die Entwicklung spongiösen Knochens, sodaß nahe dem Brustbein die Rippe der Hauptsache nach knöchern ist. Hierbei erhält sich aber die obere Kante beider Rippen als eine rein knorpelige Kante, die, da die Rippen ja das Brustbein nicht erreichen, sondern eigentümlicherweise aufeinanderschleifen, als eine Art »Epiphysenkante« aufgefaßt werden kann (Abb. 4), eine vom funktionellen Standpunkt aus erklärliche, an sich höchst ungewöhnliche Einrichtung.

II. *Ornithorhynchus.* Exemplar der Semonschen Sammlung Heidelberg. Drei mittlere echte Rippen, auf Längsschnitten untersucht, zeigen die gleichen Verhältnisse wie der zweite Fall von *Echidna*. Die Sternalrippen verhalten sich hier wie Röhrenknochen mit einer zarten Compacta und einer stark entwickelten schwammigen Knochensubstanz. Auch die sternokostalen Verbindungen gleichen völlig denen

im zweiten Fall von *Echidna*. Die letzte echte Rippe mit ihrer schaufelförmigen Verbreiterung zeigt, auf Querschnitten untersucht, denselben Bau wie die unteren Rippen im 2. Fall von *Echidna*. Entfernt vom Brustbein ist sie rein knorplig, in der Mitte durch mehrere Lamellen von Kalk versteift (Fig. 5). Es beginnt dann auf der lateralen Seite (Fig. 6) die Entwicklung von periostalem und enchondralem Knochen. Da wo diese beginnt, tritt die Kalkbildung zurück. Die Knochenbildung greift dann um die untere und innere Fläche der Rippe herum und läßt auch hier schließlich nur die knorplige obere Kante bestehen. Die unteren falschen Rippen, auf Querschnitten untersucht, zeigen, nahe dem Brustbein sowohl als auch weiter rückwärts, nur knorplige Struktur mit einer reinen Versteifung durch Kalk.

III. *Tatusia*. Junges Exemplar aus dem zoologischen Institut Würzburg. Die ganze rechte Hälfte des Brustbeines mit den anhaftenden sternalen Enden der Rippen gelangt auf Längsschnitten zur Untersuchung.

Die 1. Rippe (Abb. 7) zeigt ein deutliches einheitliches Sternokostalgelenk. Sternalrippe und Brustbein sind vollständig knöchern; aber merkwürdigerweise zeigen beide Skeletteile nahe dem Gelenk je eine wohlausgebildete Epiphysenverknöcherung. Bei der Sternalrippe (im Bilde links) ragt ein knorpliger Anteil mit mächtiger Kalkversteifung über den oberen Brustbeinrand empor. Weiter nach abwärts, im Bereiche der eigentlichen Gelenkspalte, liegt innerhalb dieses Knochens ein Knochenkern, der gegen die Sternalrippe durch eine Epiphysenscheibe abgegrenzt ist. In gleicher Weise ist eine Epiphyse an der entsprechenden Gelenkfläche des Brustbeines ausgebildet. Diese letztere scheint also der »Sternalrippe« zu entsprechen. Dafür spricht auch Textfig. 3, in welcher die 1. Rippe direkt mit dem Brustbein artikuliert. Die 2. Rippe zeigt ebenfalls eine deutliche Epiphyse; äußerlich war sie, wie die erste, nicht abgegliedert. Die 5. Rippe zeigt deutliche Dreiteilung. Das intermediäre Stück ist knorplig und grenzt mittels einer Verknöcherungszone an die knöcherne Vertebralrippe. An das Brustbein selbst stößt ein rein knorpliges längliches Stück, das als Sternalrippe zu bezeichnen ist. Intermediäres und sternales Rippenstück sind durch einen Gelenkspalt voneinander getrennt. Die 6. Rippe verhält sich gleich. Das intermediäre Stück ist kleiner, im Innern stark verkalkt. Es ist durch ein Gelenk vom Sternalstück gesondert. An der 7. Rippe fehlt die Gliederung, und es ist nur ein einziges

sternales Stück vorhanden, das den Rippenbogen bildet. Bei *Tatusia* beruht die Dreiteilung also auf dem Vorhandensein einer mehr oder weniger selbständigen Epiphysenbildung in der Umgebung eines Gelenkspaltes, bei den Monotremen nur auf partieller Verknöcherung der Sternalrippe.

IV. *Bradypus tridactylus.* Erwachsenes Tier aus dem zoologischen Institut Würzburg.

Untersucht wurden diejenigen Sternalrippen, die in den unteren Teilen makroskopisch eine deutliche Gliederung aufwiesen. Die 5. Sternalrippe, auf Längsschnitten untersucht, zeigt sich noch vollständig einheitlich und knöchern. Die vorletzte zeigte innerhalb der Sternalrippe ein deutliches echtes Gelenk. Um den schmalen, sich weit an die untere Kante der Rippe ausdehnenden Gelenkspalt, schloß sich beiderseits ein sehr derbes faserknorpliges Polster an, das gegen den Knochen hin Inseln von Knorpel einschloß und an der Knochengrenze eine zarte kontinuierliche Lage von Knorpel besaß. Die oberen und unteren den Rippenkanten entsprechenden Wände des Gelenkes besaßen eine reichere Schicht von Knorpelgewebe. Ganz ähnlich gebaut ist das Gelenk innerhalb der letzten echten Rippe (Fig. 8). Nur ist der Gelenkspalt enger und durch intermediäres Bindegewebe teilweise in zwei Spalten gegliedert.

V. *Dasypus novemcinctus.* Erwachsenes Exemplar aus dem zoologischen Institut Würzburg.

Untersucht wurden auf Längsschnitten die 4. und 6. Rippe, an denen deutlich eine Gliederung in drei Stücke wahrzunehmen war. Die 6. Rippe (Fig. 9) zeigt auf einem Längsschnitt diese drei Stücke sehr deutlich. Die Vertebralrippe (links) grenzt durch eine Verknöcherungszone an das intermediäre Stück. Dieses letztere besteht der Hauptsache nach aus Knorpel, besitzt aber sternalwärts einen Verknöcherungskern. Zwischen dem intermediären Stück und der Sternalrippe besteht ein echtes Gelenk. Die Sternalrippe (rechts) ist vollständig verknöchert. Gegen den Gelenkspalt hin besitzen die Sternalrippe und das intermediäre Stück eine zarte Lage von Gelenkknorpel. Auch die 5. und 4. Rippe zeigen einen ganz ähnlichen Befund.

VI. Fötus eines Delphins von 15 cm Länge. Aus dem zoologischen Institut Würzburg.

Es wurde untersucht die 5. Rippe auf einem Längsschnitt. Es zeigt sich (Fig. 10), daß in der Kontinuität der Rippen bereits hier ein Gelenkspalt angelegt ist. Sternalwärts davon (links) ist die Rippe rein knorplig. Vertebralwärts zeigt sie in einiger Entfernung vom Gelenk

deutliche Verknöcherung. Über den späteren Zustand dieser Teile läßt sich mangels Untersuchungsmaterials nur teilweise etwas aussagen. Das sternale Stück, das am erwachsenen Skelett wie Knochen aussieht, ist in Wirklichkeit nicht knöchern, besteht vielmehr, wie eine von anderer Seite angestellte Untersuchung gezeigt hat, aus massivem verkalkten Knorpel und einem mächtig entwickelten Perichondrium. Hinsichtlich des intermediären Stückes scheint es auf Grund des erwachsenen Skelettes, als ob die Verknöcherung bis an den Gelenkspalt vordringt.

III. Teil.

Zusammenfassung und Ergebnisse.

Als wesentlichstes Ergebnis meiner Untersuchungen muß festgestellt werden, daß die beobachtete Dreiteilung der Rippen bei den Monotremen und bei den Edentaten morphologisch von verschiedenem Wert ist. Es ist nicht statthaft, sie bei den erwähnten Säugetieren nach denselben Gesichtspunkten zu beurteilen, da sie bei beiden Formen auf verschiedenen Zuständen beruht.

Was die Monotremen anlangt, so ist die hier vorhandene Dreiteilung lediglich darauf zurückzuführen, daß in einer Anzahl von Fällen das sternale Stück der Rippen der Verknöcherung anheimfällt. Wir haben es hier also mit Sternalrippen zu tun, an denen ein knöcherner und ein knorpeliger Anteil zu unterscheiden ist. Bei *Echidna* scheinen hier Unterschiede vorzukommen, die entweder individueller oder spezifischer Natur sind, da in zwei von mir untersuchten Fällen verschiedene Verhältnisse obwalteten. In dem einen Fall waren die Sternalrippen mit Ausnahme einer kleinen sternalen Zone knorpelig, und es befanden sich im Knorpelzustand nicht nur die echten Rippen, sondern auch das schaufelförmig verbreiterte Sternalende der falschen Rippen. In dem zweiten Fall dagegen war das Sternalende des Rippenknorpels verknöchert und zwar nach Art eines langen Knochens durch periostale und enchondrale Verknöcherung. Diese enchondrale Verknöcherung war vom sternalen gegen das vertebrale Ende vorgeschritten und hatte hier mit einer deutlichen Ossifikationsgrenze Halt gemacht.

Für *Ornithorhynchus* gilt das gleiche, wie für das zweite Exemplar von *Echidna* berichtet. Vergleichen wir diese Ergebnisse mit den in der Literatur niedergelegten Ansichten, so sehen wir, daß im allgemeinen Blainville, Rudolphi und Carus das Richtige treffen, wenn sie eine Selbständigkeit des Sternalstückes leugnen. Dagegen

irren sie in der Annahme, daß es sich lediglich um die Umscheidung durch eine perichondrale Knochenhülse handle; denn sobald eine solche da ist, scheint auch enchondrale Verknöcherung einzutreten. In diesem Punkte hat also wiederum MECKEL wohl das richtige getroffen. Die von ihm für die verschiedenen Exemplare von *Ornithorhynchus* angegebenen Verschiedenheiten der Ausbildung der Sternalrippen decken sich mit dem, was ich selbst bei zwei Exemplaren von *Echidna* habe feststellen können. Mit Recht bemerkt MECKEL noch, daß man die verknöcherten Sternalrippen nicht für selbständige Knochen halten dürfe, da sie gegen die übrigen Knorpel nicht scharf abgegrenzt seien. Die Angaben von FLOWER, PARKER, STANNIUS und WEBER sind, soweit sie die Monotremen betreffen, nach dem Gesagten als zu eng abzuweisen. Von besonderem Interesse ist die von mir beobachtete Tatsache, daß die schaufelförmig verbreiterten falschen Rippen niemals völlig zu verknöchern scheinen, daß vielmehr stets die obere Kante einer Rippe, die auf der Fläche der vorhergehenden Rippe schleift, knorpelig bleibt. CARUS faßt ja, wie eingangs betont, diese schaufelförmigen Verbreiterungen als Andeutung einer sonst nicht vorhandenen interkostalen Verbindung auf. In der Tat kann diese knorpelige Rippenkante einer sonst verknöcherten Rippe recht wohl aufgefaßt werden als eine Art »Epiphysenkante«, wie solche sich als zweckmäßig für das ganz ungewöhnliche Gleiten zweier Skelettstücke aufeinander erweist (Tafel IV, Fig. 4).

In ganz anderer Weise müssen die Verhältnisse der Edentaten beurteilt werden. Alle Autoren zwar, die hier von einer selbständigen Gliederung berichtet haben, stimmen in der Schilderung ihrer Beobachtungen mit der meinigen überein. Der morphologische Wert der Gliederung aber kann erst auf Grund der mikroskopischen Befunde erkannt werden, wie solche bei den mir vorliegenden Präparaten möglich waren. Zunächst ist es von großem Wert, zu erkennen, daß auch in diesem anscheinend so untergeordneten Merkmal wie in so vielen anderen die untersuchten Vertreter der Edentaten übereinstimmende Verhältnisse aufweisen, so daß wohl schwerlich die Rede davon sein kann, die systematische Ordnung der Edentaten in einzelne Ordnungen aufzulösen (WEBER) und die ihnen gemeinsamen Züge der Organisation auf konvergente Entwicklung zurückzuführen. In den Rippen aller Edentaten herrscht die Tendenz zur Gliederung vor, nicht nur in die drei typischen Stücke, sondern auch in vier, sogar fünf Stücke *(Orycteropus)*. Wie diese

bei *Orycteropus* im einzelnen zu beurteilen sind, kann natürlich aus der Betrachtung des erwachsenen Skelettes nicht ohne weiteres entnommen werden. Zweifellos haben auch nicht alle Stücke innerhalb einer Rippe die gleiche Bedeutung (sternales Stück an der 7. Rippe von *Dasypus*, Fig. 3, S. 204, entwicklungsgeschichtlich ein Teil des Brustbeins?). Sehen wir aber von diesen Mehrfachgliederungen ab und richten wir unser Augenmerk ausschließlich auf die Dreigliederung, wie sie in typischer Weise bei *Dasypus* beschrieben worden ist, so lehrt die mikroskopische Untersuchung, daß in der gelenkigen Abgliederung zwischen Sternalrippe und einem intermediären Stück ein Merkmal vorliegt, das vorzugsweise den Edentaten zukommt und hier bei allen untersuchten Formen in gleicher Weise auftritt.

Das Material, aus dem die einzelnen Rippenteile bestehen, scheint im erwachsenen Zustande vorzugsweise Knochen zu sein. Bei jungen Tieren sind die beiden sternalen Stücke noch knorpelig zu einer Zeit, in der das vertebrale Stück bereits verknöchert ist. Daß aber auch auf diesem Stadium schon ein Gelenkspalt das sternale vom intermediären Stück trennt, weist auf die der Organisation dieser Tiere durch Vererbung tief eingeprägte Bedeutsamkeit der Gliederung hin, im Gegensatz zu der an sich immerhin möglichen Auffassung, daß es sich hier um eine rein funktionelle Anpassung handle.

Die Existenz dieser Gliederung ist das wesentliche, während die äußerlich sichtbare Abgrenzung eines intermediären Stückes wie bei den Monotremen, kein maßgebendes Material für die Beurteilung des Sachverhaltes liefert. Die Befunde von *Tatusia* und *Dasypus* weisen den Weg, auf dem man zu einem Verständnis dieser Bildungen gelangen kann. Es verhalten sich bei diesen Formen die Zwischenstücke nämlich als Epiphysen der Vertebralrippen. Dabei ist es von Wert, festzustellen, daß bei *Tatusia*, einem jungen Exemplar, auch die oberen Rippen eine solche Epiphysenbildung besitzen, ohne daß es zur makroskopischen Gliederung kommt, und daß an der 1. Rippe ein Sternalstück wie das weiter distal beobachtete überhaupt fehlt. Dafür ist hier am Manubrium sterni eine Epiphyse vorhanden, so daß die Ansicht gerechtfertigt ist, daß an der ersten Rippe das Sternalstück mit dem Brustbein selbst verschmilzt. Der hier beobachtete Spalt (Fig. 3) würde also nicht eigentlich eine Sternokostalverbindung, sondern eine Intrakostalverbindung darstellen.

Bei *Bradypus* ist im Bereiche der unteren Rippen der gleiche intrakostale Spalt vorhanden wie bei *Dasypus* und *Tatusia*, aber der Charakter des intermediären Stückes als Epiphyse der Vertebralrippe

ist hier nicht vorhanden, vielmehr besteht die Gesamtrippe hier nur aus zwei Teilen; es ist das intermediäre Stück also mit der Vertebralrippe kontinuierlich verschmolzen.

Soweit man sich also auf Grund der ja nicht sehr umfangreichen Untersuchungen ein Urteil erlauben darf, kann über die dreigeteilten Rippen der Edentaten ausgesagt werden, daß das Mittelstück eine Epiphyse der Vertebralrippe ist, die in gewissen Fällen mit der Vertebralrippe zu einer Einheit verschmilzt.

Kehren wir zu der eingangs gestellten Frage nach der Homologie der Rippen bei den Säugetieren zurück, so läßt sich zunächst also so viel sagen, daß in den allgemein vorkommenden zwei Stücken der Säugetierrippe das intermediäre Stück der Edentatenrippe, wenn überhaupt, so nur in der Vertebralrippe enthalten sein kann und zwar als dessen am weitesten sternal gelegenes, gegen den Rippenknorpel grenzendes und in den Rippenknochen völlig aufgegangenes Element. Die gelenkige intrakostale Gliederung, die bei den Edentatenrippen vorkommt, fehlt bei den meisten Säugetieren. Eine Ausnahme macht auffälligerweise der Delphin, bei dem nicht nur das erwachsene Skelett, sondern auch die Untersuchung der fötalen Rippen eine Gliederung — ähnlich der der Edentaten — nachgewiesen hat. Es ist schließlich auch an die artiodaktylen Huftiere zu erinnern, bei denen das erwachsene Skelett eine gelenkige Gliederung zwischen Os sternocostale und Vertebralrippe aufweist. Ob etwa auch hier in dem vertebralen Anteil eine Epiphysenbildung nachweisbar ist, muß weiteren Untersuchungen vorbehalten bleiben[1].

Ob es sich bei der Gliederung der Rippen und bei der damit in Verbindung stehenden Epiphysenbildung um Erscheinungen handelt, die lediglich von funktionellen Gesichtspunkten aus erklärt werden müssen, oder ob es sich um erbliche Merkmale handelt, die nur bei einem Teil der Säugetiere wieder auftreten, kann ohne genauere Kenntnis vor allem der Reptilienrippen und ihrer Gliederung nicht entschieden werden. Aber auch die Verhältnisse bei den Säugetieren selbst bedürfen noch weiterer Klärung. Für einen nicht lediglich

[1] Anmerkung bei der Korrektur. In der seit Abschluß dieser Arbeit verflossenen Zeit ist die Frage geklärt worden (Ebert, S. 240 dieses Bandes. L.). Auch beim Pferd kommt ein solches Gelenk vor, das bisher bei Perissodaktyliern unbekannt war. Auch Epiphysen sind, ganz wie es auf Taf. IV Fig. 9 abgebildet ist, vorhanden. Doch werden sie nie so mächtig, wie bei Edentaten, geben also auch keinen Anlaß zu äußerer Gliederung. Sie verschmelzen beim Pferde in der zweiten Hälfte des Lebens mit der Vertebralrippe. (Vgl. den Nachtrag auf S. 240 dieses Bandes. L.)

funktionellen Zusammenhang spricht meines Erachtens die Häufung gerade bei den Edentaten, auch den nicht gepanzerten, also solchen, deren Atemtypus von dem der anderen Säugetiere mit ähnlicher Lebensweise nicht wesentlich abweicht, ferner, daß auch bei anderen Säugetieren gerade mit sehr abweichendem Atemtypus eine ähnliche Gliederung vorkommt (Cetaceen, Huftiere[1]).

Somit könnte man, um das Gesagte auf eine kurze Formel zu bringen, das Ergebnis der Untersuchung dahin zusammenfassen, daß man sagt:

»Die Sternalrippen aller Säugetiere sind einander gleichwertig ohne Rücksicht darauf, ob sie in ihrem sternalen Teile verknöchern, wie teilweise bei Monotremen und Edentaten, oder ob sie dauernd knorpelig bleiben wie bei den meisten Säugetieren.«

Die Vertebralrippen sind innerhalb der Säugetiere nicht vollkommen gleichwertig. In den Fällen, wo ein intermediäres Stück nicht besteht, scheint es in den Bestand der Vertebralrippe aufgegangen zu sein. Wir können also eine scheinbare und eine echte Dreiteilung unterscheiden. Jene entsteht durch Ossifikation des sternalen Endes der Sternalrippe (Monotremen); diese durch Abgliederung am vorderen Ende der Vertebralrippe. Nur diese letztere scheint morphologisch bedeutsam zu sein. Das Homologon des intermediären Stückes haben wir bei zweigeteilten Rippen nicht im Bereiche der Sternalrippe zu suchen; es steckt vielmehr virtuell oder reel als Epiphyse in der Vertebralrippe.

Nicht alle als Sternokostalverbindungen erscheinende Gelenke sind als solche aufzufassen. Durch Aufgehen sternaler Rippen in das Sternum kann das intermediäre Stück mittels einer in Wahrheit »intrakostalen« Artikulation unmittelbar ans Brustbein gelangen.

Zum Schlusse entledige ich mich der angenehmen Pflicht, Herrn Prof. Dr. Luboschi für Überlassung des Themas, für die mir zur Verfügung gestellten Präparate, für die Förderung meiner Arbeit und die wissenschaftliche Anregung, die mir zuteil geworden ist, meinen Dank auszusprechen.

---

[1] Insbesondere Pferde, bei denen der Gelenkspalt nur vorübergehende Bedeutung besitzt (vgl. die Untersuchungen von Ebert S. 240 dieses Bandes. L.).

Tafelerklärung.

Alle Abbildungen sind bei schwacher Lupenvergrößerung gezeichnet und für die Reproduktion stark verkleinert worden.

Knorpel grau. Kalk schwarz. Knochen rot.

Fig. 1. Letzte echte Rippe von *Echidna*, die das Brustbein erreichte, am Brustbein exartikuliert und innerhalb der Vertebralrippe (rechts im Bilde) durchgeschnitten. — Längsschnitt.

Fig, 2. Erste falsche Rippe von *Echidna*. — Querschnitt.

Fig. 3. Zwei echte Rippen von *Echidna* in Verbindung mit dem Sternum. — Längsschnitt. Sternum rechts im Bilde.

Fig. 4. Die beiden ersten, schaufelförmig verbreiterten falschen Rippen von *Echidna*, in natürlicher Lage. Dazwischen Bindegewebe. — Querschnitt.

Fig. 5. Letzte echte Rippe von *Ornithorhynchus*, entfernt vom Brustbein quer durchschnitten.

Fig. 6. Dieselbe Rippe näher am Brustbein durchschnitten.

Fig. 7. *Tatusia novemcinctus*, junges Exemplar, Verbindung der ersten Rippe mit dem Brustbein. (Brustbein rechts im Bilde.)

Fig. 8. *Bradypus tridactylus*. Gelenk innerhalb der letzten echten Rippe, zwischen Sternalrippe und Vertebralrippe. — Längsschnitt.

Fig. 9. *Dasypus novemcinctus*, sechste Rippe. — Längsschnitt. Vertebralrippe links.

Fig. 10. Fötus eines Delphins von 15 cm Länge. — Längsschnitt durch die fünfte Rippe. Sternalrippe links.

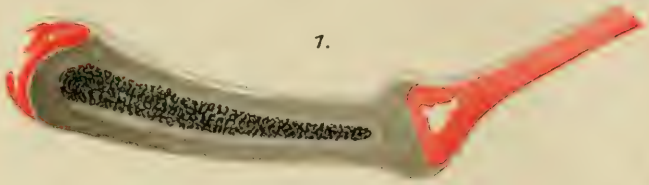
1.

2.

3.

4.

5.

6.

7.

8.

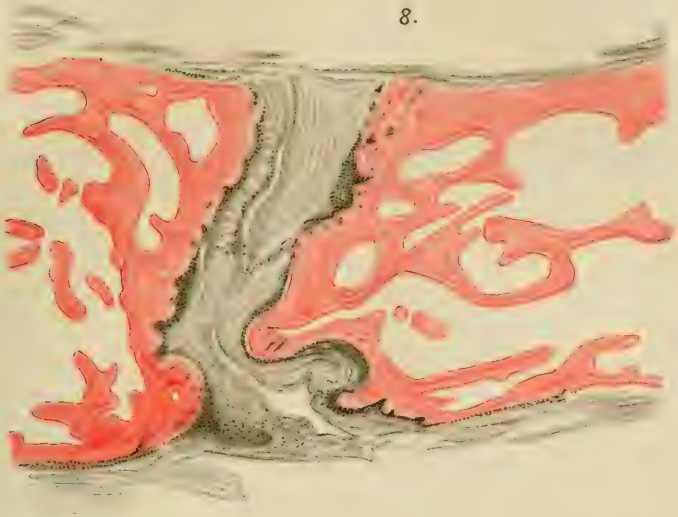

9.

10.

(*Aus dem anatomischen Institut der Universität Würzburg.*)

Über den Bau der Sternalrippen der Säugetiere.

Von

Dr. Erich Richter

aus Muskau in Schlesien.

Mit Tafel V und VI.

Es ist auffällig, daß bei der großen Menge von Veröffentlichungen, die über den Rippenknorpel und über die makroskopischen Beziehungen zwischen Rippen und Brustbein erschienen sind, sich so wenig Mitteilungen über den feineren Bau des knorpeligen Teiles der Sternalrippen finden. In mehreren seiner Arbeiten (Nr. 12, 13, 14 des Literaturverzeichnisses) hat Lubosch diesen Fragenkomplex berührt und darauf hingewiesen, daß gerade der feinere Bau der Verbindungsstücke zwischen Rippen und Sternum bei den Säugetieren zu Untersuchungen Anlaß biete. Auf seine Anregung hin habe ich eine Reihe von Rippenknorpeln der Säugetiere auf ihre Struktur hin untersucht.

Sie stammen, da frisches Material dieser Tiere natürlich nicht zur Verfügung stand, größtenteils von trockenen Sammlungsskeletten, die zum Teil schon Jahrzehnte alt sind. Es wurden mit der Laubsäge kleine Stücke aus den Rippenknorpeln herausgesägt, in Eau de Javelle aufgeweicht, entkalkt, in Zelloidin eingebettet und Schnitte angefertigt, die dann mit Hämatoxylin und Eosin in der üblichen Weise gefärbt wurden. Es zeigte sich, daß zwar die oberflächlicheren Schichten gelitten hatten und die Färbbarkeit des ganzen Gewebes geringer als bei frischem Material war; indes reichten die Präparate völlig hin, um wenigstens die gröberen Verhältnisse des Aufbaus studieren zu können. Frisch wurde nur der Knorpel der Hammelrippe, an Spirituspräparaten die Monotremen untersucht. (Färbung mit Hämatoxylin und Eosin.)

Für die Überlassung der Präparate aus der Sammlung der anatomischen Anstalt, sowie für die weitgehende Unterstützung bei meiner Arbeit bin ich Herrn Professor Lubosch zu besonderem Dank ver-

pflichtet. Ehe ich zur eigentlichen Schilderung der Präparate übergehe, will ich erst einen kurzen Überblick über die einschlägige Literatur geben.

Ich folge dabei im wesentlichen den Ausführungen von Meckel, Flower, Stannius, Gessner, Gegenbaur, Ellenberger und Baum.

Bei den Primaten finden wir eine knorpelige Verbindung zwischen Vertebralrippe und Sternum. Eine Ausnahme macht nur die 1. Rippe, die entweder früh in ihrem sternalen Teil verkalkt oder verknöchert. Bei den niederen Affen sind jedoch diese Verhältnisse durchaus nicht so einheitlich. Der feinere Bau der Rippenknorpel weicht erheblich von dem der Anthropoiden und des Menschen ab. Die Verbindungsstücke zwischen Vertebralrippe und Sternum sind — doch erst im höheren Alter — häufig verknöchert. Sind sie knorpelig, so sind sie meist von einem dicken Perichondrium umgeben, zeigen gelegentlich periostale Verknöcherung und oft im Innern ein stark verkalktes Zentrum (Nr. 14). Die Rippen der niederen Affen (Lemuriden) ähneln mehr denen der Raubtiere.

Bei den Raubtieren sind die Sternalrippen lang, schlank und zylindrisch und nur in geringem Maße verknöchert.

Die Rippen der Huftiere sind ziemlich gut verknöchert.

Beim Pferd verkalken die Knorpel schon im mittleren Lebensalter, namentlich in den zentralen Teilen. Auch bei den Wiederkäuern besteht Verkalkung. Die peripheren Knorpelteile bleiben auch in hohem Alter erhalten. Beim Nilpferd haben wir im Gegensatz zum erwachsenen, ein- und zweihörnigen Rhinozeros eine Verknöcherung des Rippenknorpels. Meckel vermutet, in Analogie zu der frühzeitigen Verknöcherung bei Cetaceen und Monotremen, daß dieser Prozeß auf das Tauchen zurückzuführen ist.

Die Wale zeichnen sich durch das Überwiegen der Costae spuriae aus. Es ist auffällig, daß hier schon sehr früh eine völlige Verknöcherung der sternalen bzw. freien Enden der Rippen eintritt. Bei den Bartenwalen bilden Sternalrippen nur kleine, knorpelige Rudimente, die mittels einer eingeschobenen Bindegewebslage mit den Enden der Vertebralrippen in Verbindung stehen. Bei den bezahnten Walen (Delphin, Tümmler) finden wir 7 Paar kurzer, gerader, völlig verknöcherter Sternalrippen. Physeteriden, *Chaenocetus* (*Hyperoodon*) haben während ihres ganzen Lebens völlig knorpelige oder nur wenig verknöchernde Rippen.

Die Edentaten zeichnen sich durch eine besonders hohe Zahl von Rippen aus. Die vorderen Sternalrippen sind verknöchert und bei älteren Individuen nicht von den Vertebralrippen zu unterscheiden, während die hinteren Rippen, Sternal- und Vertebralrippen voneinander durch eine zwischengeschaltete, weniger verknöcherte Zone getrennt sind. (Vgl. die Arbeit von Gessner in diesem Hefte des Morphologischen Jahrbuches.)

Die erste Sternalrippe von *Cycloturus didactylus* verwächst knöchern mit dem vordersten Brustbeinabschnitt. Die Verknöcherung beginnt am Brustbein und schreitet von dort gegen die Vertebralrippe vor. Es ist auffällig, daß die Sternalrippen hier eher als die Vertebralrippen verknöchern.

Die Sternalrippen der Beuteltiere sind gelenkig mit dem Brustbein verbunden, gehen aber ohne scharfe Grenze in die Vertebralrippe über, ohne völlig zu verknöchern.

Bei den Monotremen finden wir durch Ektostose stark verknöcherte Sternalrippen, die durch ein endostal und nur unvollkommen oder gar nicht ver-

knöcherndes Zwischenstück mit den Vertebralrippen verbunden sind. Ebenso wie bei den Edentaten verknöchern auch bei Monotremen die Sternalrippen sehr früh vollkommen, am Sternalende des sehr langen Rippenknorpels beginnend. Die Verknöcherung der ersten und der hintersten Sternalrippe findet erst später statt, als die der mittleren.

I. Beschreibender Teil.

An die Spitze stelle ich eine Beschreibung des menschlichen Rippenknorpels nach SCHAFFER (21).

Unter dem Perichondrium finden wir ein schmales Zellgebiet, in welchem die Zellen in radiärer Richtung abgeplattet sind. Nach innen davon liegt eine breitere Zone mehr rundlicher Zellen. Je weiter wir in die Tiefe dringen, desto mehr Zellen sehen wir, deren Längsachse den Radien des Knorpels parallel gestellt ist. Hier ist auch die Interzellularsubstanz mächtiger entwickelt. Die Zellen sind in Gruppen angeordnet und von deutlichen Höfen umgeben (isogene Zellgruppen). Während bis hierher die Zwischensubstanz basophil war, wird sie in noch größerer Tiefe oxyphil. Ganz innen erfolgt dann wieder ein Umschlag der Reaktion der Grundsubstanz. Sie wird wieder basophil. Die jetzt zweischichtig gewordenen Höfe sind innen basophil, nach außen oxyphil. Die neuerliche Reaktionsänderung führt SCHAFFER auf eine reichliche Einschmelzung ganzer Knorpelzellen und ihrer Höfe zurück. Im Zentrum des Rippenknorpels finden wir noch andere kataplastische Vorgänge, z. B. Asbestfaserung, eine Umwandlung der Grundsubstanz in starre, parallele Fasern. Ferner treten hier mitunter Erweichungen und Verflüssigungen auf, die zur Bildung von Hohlräumen führen. Letztere sind von einer Art von körnigem Detritus erfüllt, in dem man gelegentlich noch erhaltene Zellhöfe finden kann.

Anthropoide Affen habe ich aus Materialmangel nicht untersuchen können. Soweit die makroskopische Durchsicht der Skelette der Sammlung ein Urteil gestattet, unterscheiden sie sich in ihrem Bau nicht von dem des Menschen.

Von den Niederen Affen, deren Skelette geschont werden mußten, standen mir eine Anzahl von Längs- und Querschnitten durch die Rippenknorpel eines mit Rippen isolierten Sternums eines erwachsenen Tieres zur Verfügung, (in der Sammlung nur als »Affe« bezeichnet), die folgende Verhältnisse zeigten (Fig. 1 und 2). Das Perichondrium ist mäßig entwickelt. Auf die Zone der Knorpelzellen, die mit ihrer Längsachse dem Perichondrium parallel gerichtet sind, folgen auch hier Zonen, in denen die Längsachse der Zellen immer mehr radiär gestellt wird. Auffällig ist dabei, daß die Zellen eine ganz bestimmte Anordnung zeigen. Von mehreren Punkten des völlig verkalkten Zentrums der Rippenknorpel gehen diese mehr radiär gerichteten Zellreihen bogenförmig aus. Nach der Peripherie biegen sie ziemlich rasch um, und laufen in ähnliche, ihnen entgegenkommende Zellreihen arkadenförmig aus. In der Richtung

dieser Arkadenbogen finden wir teils senkrecht zur Längsachse des Rippenknorpels verlaufende Zellreihen, teils Kalkpfeiler, die von einer mächtigen, das ganze Innere des Knorpels bildenden, zerklüfteten Kalklage in unregelmäßigen Abständen vorspringen und mit Zacken ausstrahlen. Diese Endverzweigungen der Kalkpfeiler können sich nun auch untereinander wieder verbinden und dadurch die Festigkeit des Knorpels wesentlich erhöhen. Wir werden später (*Ornithorhynchus*) derartig gestaltete Kalktrajektorien noch ausgesprochener finden. (Vgl. Nr. 12.)

Im Querschnitt (Fig. 2) eines solchen Rippenknorpels tritt die Mächtigkeit der Verkalkung noch mehr zutage. Das Perichondrium ist stark entwickelt; wir finden auch hier im Innern den kräftigen Kalkstab, der gegen die Peripherie zu mehr oder weniger starke Ausläufer entsendet. Im hyalinen Teil des Knorpels liegen reichliche Faserbündel, die fast den ganzen Raum der hyalinen Zwischen-Zellsubstanz einnehmen und senkrecht zum Kalk verlaufen. Im basophilen Teil des Knorpels ist die Faserung weniger stark ausgesprochen. Im Präparat findet sich ein Spalt, der wohl durch Trocknung und Aufweichung der Rippe entstanden ist.

Obgleich nur ein Präparat beschrieben worden ist, so scheinen diese Verhältnisse sich doch bei allen niederen Affen in ähnlicher Weise zu finden. Denn die Durchsicht hier vorhandener Skelette lehrt, daß alle Rippenknorpel einen undurchsichtigen, im auffallenden Lichte hellen Achsenstab besitzen, während die Ränder der Rippenknorpel durchsichtig sind. Ob es sich bei dem zentralen Kern überall um Verkalkung oder auch teilweise um Verknöcherung handelt, bleibt noch zu untersuchen.

Von den Raubtieren habe ich Bär, Tiger und Katze untersucht. Der elliptische Querschnitt aus der Mitte der Kontinuität des Rippenknorpels einer mittleren echten Rippe vom Tiger (Fig. 3) weist ein sehr dünnes Perichondrium auf. Die ganze Fläche ist von einem scheinbar regellosen Gewirr hyaliner Balken und Bälkchen durchzogen, die sich teilweise zu kleinen, homogenen Feldern zusammenlegen. Eine Gliederung in zentrale und peripherische Schichten ist nur schwach angedeutet. Zwar herrscht auch hier an der Peripherie eine der Oberfläche mehr parallele Richtung der Hyalinbalken vor, aber dieses System wird durch andere unterbrochen, die von den regellos über die Schnittfläche verteilten runden und ovalen Öffnungen aus ausgehen. Wir dürfen diese Öffnungen wohl als Gefäßquerschnitte ansprechen. Diese in fast radiärer Anordnung von den Gefäßen aus-

gehenden Bälkchensysteme gehen ineinander ohne bestimmte Grenze über. Die ganze Anordnung der hyalinen Interzellularsubstanz erinnert an das Bild, daß die Eisenfeilspäne in einem magnetischen Kraftfeld bieten. Verknöcherung und Verkalkung fehlen vollkommen.

Bei der Katze (Fig. 4) ist das Perichondrium im Verhältnis zu der Fläche des Querschnitts etwas mehr entwickelt. Weiter nach innen liegt eine Zone abgeplatteter Zellen, die fast ein Drittel des Gesamtquerschnittes einnimmt. Eine Störung der Architektur durch Gefäße fehlt hier vollständig. Im Innern liegt eine im Verhältnis zur Masse der Rippe sehr breite, ringförmige Kalkzone, die ein weniger verkalktes Feld in sich schließt.

Auch beim Bären (Fig. 5) tritt eine so verwickelte Anordnung der Knorpelstruktur wie beim Affen nicht hervor. Das Perichondrium ist hier stark entwickelt. Achsial liegt eine dünne Knochenplatte, die in der Längsachse des ovalen Querschnittes liegt. Sie enthält gut ausgebildete Markräume und ist scharf gegen den Knorpel abgesetzt. Eine Ossifikationszone gegen den Knorpel ist nirgends sichtbar. Man muß daher annehmen, daß es sich um Knochen handelt, der um Gefäße herum entstanden ist. Die Knochenplatte beeinflußt die Anordnung der Knorpelzellen in keiner Weise. Auch hier, wie beim Tiger dringen einige Gefäße vom Perichondrium her in den Knorpel ein. Der Knorpel ist zum größten Teil stark basophil; nur unter dem Perichondrium haben wir eine schwache oxyphile Schicht.

Es standen mir ferner Stücke der 1., 5. und letzten Rippe der Robbe zur Verfügung. Die 1. Rippe von *Phoca grönlandis* (Fig. 6) zeigt uns im wesentlichen das gleiche, wie die Rippe des Tigers; nur das Perichondrium ist stärker entwickelt, und die verschiedene Anordnung der Zellen je nach ihrer Entfernung von der Oberfläche des Knorpels bietet ein ähnliches Bild wie beim Bären. Die Gefäße erscheinen hier ebenfalls als Zentren, von denen Knorpelbälkchen ausgehen. Statt des einen, dem Längsdurchmesser des Bärenknorpelquerschnittes parallelen Knochenstabes sehen wir hier zwei von einander unabhängige Knochenstücke. Diese Knochenstäbe sind mit ihrem größten Durchmesser quer zur Längsachse des Schnittes gerichtet.

Der Querschnitt des 5. Rippenknorpels (Fig. 7) zeigt im Innern einen großen Knochenherd, der allseitig scharf gegen den ihn umgebenden Hyalinknorpel abgesetzt ist. Dieser ist an einer Stelle deutlich basophil; an einer anderen Stelle tritt der Knochenherd recht dicht unter die Oberfläche. Die Rippe ist von einem sehr zarten

Perichondrium umgeben. Die Rippe ist bei der Präparation (s. oben) offenbar verunstaltet worden. Die Abtrennung verschiedener Knorpelteile ist künstlich entstanden. Die punktierte Linie in der Figur 7 soll annähernd die Umrisse der ungeschädigten Rippe wiedergeben. Ebenso wurde durch punktierte Linien die ursprüngliche Lagerung der verschobenen Knorpelteile wiederherzustellen versucht.

Noch weiter ist der Knorpel an der letzten Rippe, die den Rippenbogen erreicht, geschwunden (Fig. 8). Er bildet nur noch teilweise eine ganz dünne Schicht zwischen Perichondrium und Knochen (rechts oben und links unten in der Figur), teils ist er ganz geschwunden, so daß hier der Knochen unmittelbar an die Oberfläche stößt.

Von den Nagetieren wurden Biber und Ratte untersucht.

Ein auffälliges Bild zeigt das Ende der 9. Rippe des Bibers (Fig. 9). Im Innern der Rippe sehen wir drei, im Querschnitt unregelmäßig elliptische Stäbe, die etwa das Bild des vesikulösen Gewebes im Sinne Schaffers tragen. Ob wirklich alle Charaktere dieses Gewebes vorhanden sind (z. B. der, daß die Zellen der Interzellularsubstanz fest anhaften), kann nach dem vorliegenden, für feinere histologische Untersuchungen nicht geeigneten Präparat nicht entschieden werden. Es handelt sich im wesentlichen um einen außerordentlich großblasigen Knorpel, mit dünnen Scheidewänden. Um diesen vesikulösen Knorpelkern schließt sich ein Mantel hyalinen Knorpels. An drei Stellen springt dieser Knorpelmantel mit Spitzen gegen die vesikulösen Achsen vor. An einer dieser drei Stellen stellt dieser einspringende Knorpel eine breite Platte dar, die die vesikulösen Achsen auseinanderdrängt. Die Zellen des hyalinen Knorpels sind fast durchweg abgeplattet und zwar so, daß ihre Längsachsen eine Art Hülle um die vesikulösen Bestandteile bilden. Die am weitesten innen liegenden Zellen des Hyalinknorpels haben außerordentlich stark basophile Kapseln, namentlich an der Längsseite der Rippe. Der Knorpel zeigt eine ausgedehnte fibrilläre Zerklüftung, die besonders deutlich in der weit nach innen vorspringenden Platte vorhanden ist und dort fast perichondral zu nennende Struktur zeigt. Auch der vesikulöse Kern wird von oxyphilen Fibrillen durchzogen, die dann büschelartig an die einspringenden »Spitzen« und die trennende, perichondriumähnliche Platte herantreten. (Vgl. die Erklärung von Fig. 9.)

Der Querschnitt der letzten Rippe der Ratte (Fig. 10) besteht fast nur aus vesikulösem Gewebe. Über den feineren Bau des Ge-

webes gestattet der Zustand des Präparates kein näheres Urteil. In das vesikulöse Gewebe sind Inseln und Straßen einer fibrillär zerklüfteten Interzellularsubstanz eingesprengt, die gegen die Oberfläche des Knorpels zu stärker werden. Auch der sonst so typische Übergang des Knorpels in das Perichondrium ist hier abweichend gestaltet. Es findet sich zwar eine Lage platter Zellen, aber doch ist die Grenze des vesikulösen Gewebes gegen das Perichondrium absolut scharf. Das Perichondrium selbst besteht aus einer dünnen Lage stark oxyphiler, fest miteinander verfilzter Fasern, in der die den Übergang zu Knorpelzellen bildenden platten Zellen, die wir sonst im Perichondrium finden, nicht nachweisbar sind.

Von den Insektivoren habe ich nur die letzte falsche Rippe von *Centetes ecaudatus* untersuchen können (Fig. 11). Sie ist von einem mächtigen Perichondrium umgeben, das etwa zwei Drittel des gesamten Querschnittes einnimmt. Der Knorpel hat hyalinen Bau. Die Zwischensubstanz ist sehr dünn. Fibrillenbildung ist nicht vorhanden. Ob an einzelnen Stellen eine geringe Verkalkung vorliegt, läßt das Präparat nicht erkennen.

Von den Artiodactylen untersuchte ich *Cervus alces*, *Cervus damara*, *Ovis tragelaphis*, das Kamel und den Hammel (*Ovis aries*), letzteren frisch. Die Spitze der 10. Rippe des *Cervus alces* (Fig. 12) zeigt eine dreieckige Form. An diesem Präparat ist die Peripherie nur an einer Stelle (Fig. 12 unten) unversehrt erhalten. Im übrigen ist die natürliche Grenze durch eine schwarze Linie markiert. Man erkennt darunter abgeplattete Zellen in hyaliner Grundsubstanz. Der Hauptteil der Rippe wird von Knorpel gebildet, der aber nicht überall den Charakter des hyalinen trägt. Hyalin ist der Knorpel vorzugsweise an der Peripherie und streckenweise im Innern (besonders an der in der Figur nach unten zeigenden Spitze). Dazwischen liegen Bezirke, in denen die Interzellularsubstanz zu dünnen, blattartigen Scheidewänden reduziert ist (Vesikulöse Bezirke). In der Längsachse des Knorpels verlaufen Röhren, deren Querschnitt verschieden groß und von verschiedener Gestalt ist. Als Inhalt dieser Röhren lassen sich wohl mit Sicherheit Blutgefäße annehmen. Die Wandung der Röhren bildet eine homogene Scheide, die sich aber bei genauerer Betrachtung in eng aneinander gepreßte Fasermassen auflösen läßt; zwischen diesen Fasermassen liegen stark abgeplattete Zellen. Von diesen Scheidewänden aus lösen sich nun faserige Bündel ab, die zu benachbarten Kanälen verlaufen, oder in die benachbarten Knorpelgebiete einstrahlen. Besonders sind die Partien von mehr vesiku-

lösem Charakter in ihrer Interzellularsubstanz nahezu vollständig fibrillär zerfallen. Alle diese Fasermassen stehen dann mit größeren, vorhin erwähnten Fasertrajektorien in Zusammenhang. Zusammenfassend können wir sagen: Die Rippe besteht hauptsächlich aus hyalinem, von Gefäßkanälen durchzogenen Knorpel. Er wird von einem reichen Gebälk von Fibrillen durchsetzt, die sich an einigen Stellen des Knorpels zu derberen Fibrillentrajektorien gegen die Gefäßwände hin zusammenziehen.

Die 9. falsche Rippe von *Cervus damara* (Fig. 13) zeigt ein großes Netzwerk zarter Knochenbalken, im wesentlichen drei Ringe, die durch Querbälkchen miteinander verbunden sind. Die Markräume werden nach der Peripherie zu immer kleiner. Durch die Beschaffenheit des Präparates ist eine Aussage über die Oberfläche unmöglich gemacht; insbesondere ist es nicht möglich, zu entscheiden, ob Knorpelreste außen vom Knochen vorhanden sind.

Die 10. Rippe scheint bis in ihre Spitze hinein verknöchert zu sein (Fig. 14). Sie besteht aus einer äußeren Knochenhülle, die gegen die Oberfläche zu kleine Knochenbälkchen trägt, auch kleine Hohlräume in sich schließt und einen inneren größeren Hohlraum enthält, der von einem gebogenen Knochenbälkchen durchzogen wird, Über die Oberfläche vgl. das eben Gesagte

Ovis tragelaphis, 6. Rippe, dicht vor der Biegung (Fig. 15).

Das Präparat hat die Form eines ziemlich schmalen, gleichschenkeligen Dreiecks. Fast der ganze Querschnitt ist verknöchert. An einer Stelle sehen wir noch eine deutliche Auflagerung eines hyalinen Knorpels mit einzelnen Kalkeinschlüssen. Daraus können wir schließen, daß die Angaben der Literatur wenigstens teilweise zu Recht bestehen, die hier von einem Knorpelmantel sprechen. Eine Stelle zeigt auch Knorpel, der innerhalb der Knochensubstanz gelegen ist. Ob allseitig die Peripherie aus Knorpel besteht, oder wie ausgedehnt die verknöcherte Zone im Verhältnis zum Querschnitt der ganzen Rippe ist, kann auch bei diesem Präparat leider nicht angegeben werden.

Die Rippe des Kamels (Fig. 18) ist von einem breiten Perichondrium umgeben, das ohne Grenze in faserig zerklüfteten Knorpel übergeht. Dieser oxyphile Knorpel ist am dicksten an den beiden Kanten der Rippe. Dabei sind die platten Zellen und die zwischen ihnen laufende, oxyphile Interzellularsubstanz im Sinne der Oberfläche der Rippe gebogen. Weiter nach einwärts ist der Knorpel deutlich basophil und voll zahlreicher Spalten größerer und kleinerer

Art, meist von unregelmäßig elliptischer Gestalt, durchsetzt. Alle diese Spalten sind von Streifen homogen erscheinender oxyphiler Substanz umgeben, die aber bei stärkerer Vergrößerung sich — wie auch schon beim Elch — als aus Fibrillen zusammengesetzt erweist. Zwischen ihnen liegen stark abgeplattete Zellen. Genau wie beim Elch sind überall im Knorpel, namentlich in dessen oxyphilen Teilen, Fibrillen vorhanden, besonders stark wieder in der Umgebung der Spalten. Der basophile Teil des Knorpels zeigt keine fibrillären Zerklüftungen, dagegen stellenweise deutlich Verkalkung. Das Zentrum der Rippe ist von Knochenbälkchen eingenommen, die unregelmäßig gestaltete und verschieden große Markräume begrenzen. Der basophile Knorpel mit seinen Kalkeinschlüssen drängt sich zwischen diese Balken hinein.

Die 5. (Fig. 16) und 6. Rippe des Hammels unterscheiden sich wenig von der des Kamels. Verkalkte und zerfaserte Stellen sind allerdings nicht zu entdecken. Auch hier ist der Knorpel von einer ganzen Reihe von Gefäßen durchzogen, die zum größten Teil ganz oder teilweise von einer Knochenscheide umgeben sind. Nur ein kleiner Teil der Gefäße liegt in Knorpel eingebettet. In einer Anzahl dieser verknöcherten Ringe befinden sich große, weite Höhlen, wie beim Kamel; der Inhalt fehlt meistens; einige sind mit Mark gefüllt. Ich halte daher diese großen Höhlen für Markräume.

Weiter hinten liegende Sternalrippen (9. Fig. 17) sind völlig unverknöchert. Sie enthalten im Innern lediglich einen Kalkstab, der kleine Zacken in den umgebenden Hyalinknorpel entsendet. Das Perichondrium ist kräftig entwickelt.

Als einzige Sternalrippe eines Edentaten habe ich die 5. Rippe von *Bradypus* untersucht (Fig. 19). Sie ist vollkommen verknöchert. Das Periost ist mäßig entwickelt. Die Rindensubstanz des Knochens ist nur wenig stärker als die Knochenbälkchen im Innern. Wir können die Rippe, so weit man nach dem Längsschnitt urteilen darf, als einen knöchernen Doppelzylinder auffassen. Die Wand des inneren Zylinders ist oft unterbrochen und durch vorzugsweise senkrecht zu ihr stehende Knochenbalken mit dem äußeren verbunden. Zwischen den Spongiosamaschen liegt eine zellige Marksubstanz, über die man Feineres nicht aussagen kann, da der Charakter der Zellen schon zu sehr verändert ist.

Für die Monotremen spielt in der Literatur die Frage eine Rolle, ob die Sternalrippen aus einem oder zwei Stücken bestehen.

Aus den Untersuchungen Gessners (6) geht hervor, daß an der vollständigen Homologie der Monotremenrippen mit den Sternalrippen der Höheren kein Zweifel bestehen kann, nur daß bei *Ornithorhynchus* anscheinend stets, bei *Echidna* wahrscheinlich nicht immer, das Brustbeinende der Sternalrippe verknöchert. Von diesen Dingen soll hier abgesehen werden und lediglich das Verhalten der Sternalrippen, soweit sie knorpelig sind, ins Auge gefaßt werden.

Der Bau des Knorpels selbst weist keine hier zu erwähnenden Besonderheiten auf. Der zentrale Teil des Knorpels wird von einer Kalkplatte gebildet. Auf Besonderheiten und Abweichungen komme ich gleich zu sprechen. Untersucht wurden *Echidna* und *Ornithorhynchus*.

Betrachten wir zuerst die letzte wahre Rippe von *Echidna* (Fig. 20). Perichondrium und hyaliner Knorpel sind ohne Besonderheiten; im Zentrum liegt eine zerklüftete Kalkachse. Eine sehr zierliche Endigung zeigt deren sternales Ende. Es ist etwas halbkugelig gewölbt, und von dieser Wölbung aus springen spitze, scharfe Kalknadeln nach allen Seiten in den hyalinen Knorpel vor, nach Art von Trajektorien.

Die 1. falsche Rippe von *Echidna* (Fig. 21) zeigt die aus anderen Darstellungen bekannte, schaufelförmige Verbreiterung, mit der sich die aufeinander folgenden Rippen dachziegelartig decken. Oben wird sie rasch dünner, so daß sie mit einem schmalen Saum endigt. Im Innern ist sie stark verkalkt. Der Kalk nimmt stellenweise die ganze Dicke der Rippe ein. In einem anderen Exemplar (Fig. 22) ist diese Rippe bis auf die äußerste Kante der schaufelförmigen Verbreiterung, die als eine Art Epiphysenkante dauernd knorpelig bleibt, völlig verknöchert. Im Innern des Knochens liegt eine mäßig entwickelte Spongiosa und Knochenmark. Das Periost überzieht Knorpel und Knochen in dünner Lage.

Die Sternalrippen des *Ornithorhynchus* sind im kranialen Teil des Brustkorbes völlig verknöchert (Fig. 23). Je weiter wir kaudalwärts kommen, desto schmaler wird die Verknöcherungszone, die an das Brustbein stößt. Die Verknöcherung geschieht ekchondral und enchondral. Betrachten wir eine Reihe von Querschnitten, die aus verschiedenen Stellen der letzten wahren Rippe genommen sind, so sehen wir sehr gut den Übergang des knöchernen (Fig. 23 zeigt das Verhältnis dicht am Sternum) in den knorpeligen Teil. So weit die Sternalrippen knorpelig sind (in ihrem vertebralen Ende), sind sie von einer wohlausgebildeten Kalkachse durchzogen (Fig. 24), die reichlich Fortsätze nach der Peripherie des Knorpels zu entsendet. Diese Fortsätze biegen aber bald wieder in achsialer Richtung um, so daß ihre Form entfernt an Pilze erinnert. Diese Fortsätze können sich untereinander mit ihren »Pilzkappen« vereinigen. Auf diese

Weise entstehen zwei schmale Nebenkalkplatten neben der Hauptkalkplatte. Eine besondere Anordnung der hyalinen Balken ist nicht vorhanden. Man kann an den Teilen der Rippe (sternalwärts), die zu verknöchern beginnen (Fig. 25 liegt zwischen Fig. 23 und 24), zwei Bezirke unterscheiden: einen kaudalen, verkalkten und einen kranialen, knöchernen. Die Kalkachse endet in derselben Ebene, bis zu der die Verknöcherung hinabgerückt ist. Bei allen verkalkten Querschnitten finde ich in dem, den beiden Seitenkanten der zentralen Kalkplatte benachbarten Knorpel starke Fibrillenbündel, die im Bogen dicht über die Seitenkanten hinziehen. Diese Bündel strahlen dann umliegend in das Perichondrium aus und verlieren sich dann in der Zwischenzellsubstanz.

Die falschen Rippen sind schmaler als die wahren und zeigen die gleiche, schaufelförmige Verbreiterung wie bei *Echidna*. Auch sie sind von einer stark zerklüfteten Kalkachse durchzogen. Nur das freie Ende ist unverkalkt. Der Knorpelteil zeigt eine gewisse Tiefengliederung. In der unverkalkten Spitze der falschen Rippe verlaufen transversale Faserzüge; in der Achse dieses Teiles finden wir nur relativ wenige, große Zellen; die Zelldichte nimmt peripheriewärts zu. Am Ende der Kalkachse, dort wo die Rippe in ihre schaufelförmige Verbreiterung übergeht, liegt ein mächtiges System von transversal verlaufenden Fibrillen, die an dem Ende der Kalkplatte zum Teil plötzlich fast rechtwinklig umbiegen und nun in kräftiger Schicht parallel der Oberfläche des Knorpels quer zu dessen Längsachse verlaufen. Das Perichondrium ist bei allen Rippen gut entwickelt.

II. Zusammenfassende Darstellung.

Ich bin mir vollkommen bewußt, daß meine Untersuchungen nur Stichproben liefern können. Die Zusammenfassung wird daher auch nichts Erschöpfendes und Abschließendes bieten können. Schon die Literatur gibt Hinweise darauf, daß das Bild, das uns vom Menschen her bekannt ist, keineswegs »der Rippenknorpel« an sich ist. Meine Untersuchungen haben das bestätigt und gezeigt, wie mannigfach das Material sein kann, aus dem sich der Rippenknorpel aufbaut. Der Rippenknorpel ist ja ein Teil des primordialen Skeletts, der wenigstens beim Menschen und vielen Säugetierordnungen unverknöchert geblieben ist. Die Verknöcherung macht in diesen Fällen in bestimmter Entfernung von der Wirbelsäule Halt. Diese Verknöcherungsgrenze bezeichnet meist die Grenze zwischen Sternal- und Vertebralrippe. Überblicken wir unser Material, so sehen wir,

daß die weiteren geweblichen Differenzierungen der Sternalrippen auf zwei Wegen ablaufen können: 1. auf dem Wege der Fibrillenbildung und Verkalkung, 2. auf dem Wege der Verknöcherung. Durch beide Entwickelungsarten erhält die Sternalrippe eine größere Fähigkeit, mechanischen Beanspruchungen zu genügen. Eine genauere Analyse der Zusammenhänge zwischen der Anordnung der versteifenden Substanzen (Kalk, Knochen) und der mechanischen Beanspruchung, die sicherlich da sind, muß ich mir versagen; die Zahl der in Frage kommenden Faktoren ist zu groß, das Material zu gering. Das statische System Wirbelsäule, Rippen, Brustbein, Becken und Schultergürtel wird ganz anders bei Vierfüßern, als bei aufrechtgehenden oder springenden Tieren, und ganz anders wieder bei Schwimmern beeinflußt. Ferner spielen dabei Muskelansätze, die Leistungsfähigkeit und Beanspruchung der Muskeln, der Umfang und das Gewicht des Rumpfes und die Art der Atmung eine Rolle. Bezüglich des letzten Punktes verweise ich auf Hasse (Nr. 8).

Einige allgemeinere Betrachtungen über diesen Fragenkomplex, soweit es die vorliegenden Präparate gestatten, möchte ich aber doch anstellen.

Betrachten wir zunächst die Querschnitte von Elch und Tiger. In beiden Fällen haben wir hyalinen Knorpel, der von Gefäßen durchzogen wird. Diese Kanäle, die ich für Gefäßkanäle halte, sind von einer hyalinen Scheide umgeben, die auf den ersten Blick homogen erscheint, sich aber bei genauerer Betrachtung in eine Reihe von Fibrillen auflösen läßt. Besonders gut waren diese Scheiden beim Elch ausgebildet. Wir werden diesen Gefäßscheiden eine erhöhte mechanische Widerstandsfähigkeit zusprechen dürfen. Nun wissen wir aus der Technik, daß an und für sich weniger widerstandsfähiges Material durch Umformung in Röhren eine große Biegungsfestigkeit erhält. Ich erinnere nur an die Bambusstabkonstruktionen an den Tragflächen unserer Flugzeuge.

Als statisch wirksam ist wohl auch die Ausbildung jener Systeme hyaliner Bälkchen zu deuten, die beim Tiger zwischen den Gefäßen ausgespannt sind. Das ganze Bild eines solchen Systems erinnert an die trajektoriellen Drucksysteme, wie sie Roux beschrieben hat (Nr. 18). Zwar dürfen wir die Verhältnisse des Knochens nicht ohne weiteres als für den Knorpel gültig erklären; aber es liegt nahe, anzunehmen, daß hier der gleichen formalen Anordnung auch eine entsprechende Funktion zugrunde liegt. Durch die in verschiedener Richtung ineinander übergehenden Systeme würde dann eine erhöhte statische Widerstandsfähigkeit gegenüber von verschiedenen Seiten einwirkender mechanischer Beanspruchung erreicht werden.

Eine weitere Möglichkeit der Versteifung, nämlich durch Verkalkung, zeigen uns die Sternalrippen von Mensch, Affe, *Echidna*, *Ornithorhynchus* u. v. a. Wir dürfen allerdings in der Verkalkung nicht die einzige statische Stütze der Sternalrippe sehen. Sicherlich ist der Architektur der Interzellularsubstanz, sowie der Ausscheidung von Fibrillen auch eine mechanische Bedeutung zuzuschreiben. Wir finden bei allen diesen Sternalrippen einen zentral gelegenen Kalkstab.

Warum wurde nun der Kalk gerade zentral abgelagert und nicht etwa als peripherer Kalkmantel? Dies ist zum großen Teil eine Folge der mechanischen Beanspruchung. Die Muskelkräfte, die beim Knorpel infolge seiner Elastizität meist abscherend wirken, setzen außen an, und wie aus dem Begriff »Abscherung« ohne weiteres hervorgeht, wird sie bei homogener Substanz außen am stärksten und in der Mitte des Knorpels am schwächsten oder Null sein. Da nun die Abscherung der zur Erhaltung des Knorpels nötige Reiz ist (Roux), haben wir peripherisch Knorpel, während er zentral verkalkt oder verknöchert. Daß in der Peripherie hauptsächlich Abscherung wirkt, ergibt sich auch aus der Anordnung der hyalinen Interzellularsubstanz. Roux bezeichnet die sich spitzwinkelig überkreuzenden Lamellensysteme als für Abscherung charakteristisch. Diese Anordnung finden wir bei allen Knorpeln gut ausgebildet oder zum mindesten angedeutet.

Ähnliche Verhältnisse sah Lubosch beim Selachierknorpel (Nr. 12), wo Muskelsehnen im Knorpel bis zum Kalk durchliefen. Bevor wir auf die Versteifung der Sternalrippe durch völlige oder teilweise Verknöcherung eingehen, wollen wir uns kurz die Art der Verknöcherung betrachten.

Auf Grund sonstiger Erfahrungen wäre man geneigt, nur an den Unterschied von enchondraler und perichondraler Verknöcherung zu denken. Eine Unterscheidung zwischen diesen beiden Arten der Verknöcherung ist bis zu einem gewissen Grade bei den Monotremen (*Ornithorhynchus*) möglich, wo eine deutliche Ossifikationszone mit Säulenknorpel bestand. In allen anderen Fällen war der im Innern des Knorpels liegende Knochen allseitig scharf gegen den Knorpel abgegrenzt; er war stets in der Umgebung von Gefäßkanälen gelagert und zeigte lamellösen Bau. Hier liegt also ein Typus der enchondralen Verknöcherung vor, wie er sonst bei Säugetieren nicht beobachtet wird. Dagegen ist es wichtig, sich daran zu erinnern, daß dieser Typus der enchondralen Verknöcherung der bei den Amphibien herrschende ist, der in neuerer Zeit durch die grundlegenden Untersuchungen v. Eggelings (Nr. 1) in Ergänzung älterer Darstellungen in seiner allmählichen Entstehung und Vervollkommnung geschildert und beurteilt worden ist. Hiernach wird der innerhalb der periostalen Hülse gelegene Knorpelstab durch einwachsende Gefäßschlingen verdrängt, und in der Umgebung der Gefäßkanäle entsteht Knochen, der scharf gegen den Knorpel abgegrenzt ist. Die einfachsten Verhältnisse zeigen sich bei den Perennibranchiern, wo die Gefäße nur eben gerade in den Knorpel hineinragen. Reichlichere Vaskularisation zeigen die Caducibranchier, und den von v. Eggeling hier gegebenen Bildern von *Cryptobranchus* und *Menopoma* gleichen die von mir beobachteten Verknöcherungen bei Säugetierrippenknorpeln

ganz auffallend. Weniger gleichen sie den fortgeschrittenen Ossifikationstypen höherer Urodelen (*Salamandrina*). Die bei den Amphibien beobachtete Grenze zwischen periostalem und enchondral entstandenem Knochen (KASTSCHENKO 9) habe ich nicht beobachten können, vielleicht weil überhaupt aller in den Rippenknorpeln entstehender Knochen enchondral liegt. Doch müssen hier systematische Untersuchungen an histologisch geeignetem Material verschiedener Altersstufen weitere Klarheit bringen[1]. In Betracht kommen dabei vor allem wohl die Huftiere, deren Rippen die mannigfachsten Zustände enchondraler Verknöcherung, von zentralem Beginn bis zum völligen Ersatz des Knorpels von innen heraus aufweisen.

So viel ist jedenfalls sicher, daß der in den Rippenknorpeln der Säugetiere stattfindende Verknöcherungsprozeß nach einem sehr altertümlichen Typus erfolgt, der an den übrigen Skeletteilen bei Säugetieren längst durch den bekannten Typus der enchondralen Verknöcherung abgelöst worden ist.

Es könnte nun eingeworfen werden: Warum bildet sich in dem einen Falle Kalk und im anderen Knochen? Offenbar liegen mechanisch doch recht gleichartige Beanspruchungen der Rippen vor! Mögen sie auch durch die oben angegebenen Faktoren (S. 232) im einzelnen modifiziert sein, so wird man wohl einen zu großen Unterschied in mechanischer Hinsicht nicht annehmen dürfen.

In diesem Zusammenhange sei an die Erscheinungen bei *Ornithorhynchus* erinnert, wo wir Verknöcherung und Verkalkung auf demselben Querschnitt nebeneinander sehen. Die verkalkte Zone wird immer mehr von der verknöchernden verdrängt. Kalk und Knochen schließen einander geradezu aus. Der Knochen als das morphologisch und funktionell höher stehende Gewebe löst den Kalk als Versteifungsmittel ab. Ontogenie und Phylogenie haben uns schon lange gelehrt, daß der Kalk die primitivere Möglichkeit einer Versteifung ist und im höheren Alter und bei höher entwickelten Tierklassen seine Funktion dem Knochen übergibt. Hier sehen wir eine solche Ablösung auch topographisch vor uns.

Die mechanischen Einflüsse allein sind also nicht ausschlaggebend für die Art der Versteifung der Sternalrippen.

Dem funktionellen Faktor ist vielmehr ein konstitutioneller Faktor übergeordnet.

Betrachten wir die Bilder, die uns die verschiedenen Sternal-

[1] Vgl. den Zusatz bei der Korrektur auf S. 240. L.

rippen bieten, so bieten sich typische Merkmale für die Ordnungen der Säuger dar, ohne daß ich mich auf Grund des verhältnismäßig geringen Materials, das ich untersuchen konnte, heute für berechtigt halten dürfte, mit dem folgenden mehr als etwas Vorläufiges zu geben. Bei dem Menschen und Anthropoiden finden wir den relativ am wenigsten charakteristischen Bau, hauptsächlich hyalinen Knorpel mit Spuren zentraler Verkalkung. Das Perichondrium ist mäßig entwickelt. Niedere Affen bieten als Abweichung eine wesentlich kräftigere zentrale Verkalkung.

Für die Raubtiere scheint hyaliner Knorpel mit geringer achsialer Verknöcherung typisch zu sein.

Die Nager zeigen vor allem vesikulös gebaute Knorpel.

Bei Centetes tritt ein Perichondrium von einer sonst nicht beobachteten Dicke auf.

Die Artiodactylen weisen überwiegend Verknöcherung auf. Die von Weichteilen entblößte Oberfläche der Rippe erscheint wie angenagt, so daß man unwillkürlich an die Bildungsvorgänge erinnert wird, die sich bei der perichondralen Verknöcherung abspielen.

Ein abweichendes Bild bietet nur der Elch (bei dem von mir untersuchten Tier). Der ganze Querschnitt der Sternalrippe desselben erscheint hier knorpelig. Jedoch enthält er große »Markräume«, die deutlich durch Kanäle miteinander verbunden sind.

Nach Kölliker (11) ist dieses Auftreten von Hohlräumen im Knorpel ein Vorläufer ausgedehnter Verknöcherung. Danach dürfen wir wohl annehmen, daß die Rippe des Elchs (individuell oder phylogenetisch) vor der Verknöcherung steht. Das würde mit dem Verhalten der Sternalrippen bei den anderen Huftieren gut übereinstimmen. Weitere Fortbildung der Verknöcherung zeigt uns dann der Querschnitt der Sternalrippen von Kamel und Hammel. Im Innern liegt ein ausgedehnter Knochenherd, der von einem breiten Knorpelmantel umgeben ist. Denken wir uns diese einzelnen Knochenringe an der Peripherie besonders zahlreich, so wird ein Bild entstehen, wie wir es z. B. bei *Ovis tragelaphis* sehen.

Auf Grund der Sternalrippe von *Bradypus* läßt sich wenig für die Gürteltiere Bezeichnendes sagen. Ich fand die ganze Sternalrippe vollkommen verknöchert. Eine Grenze zwischen einer eigentlichen Kompakta und Spongiosa ist nicht vorhanden. Vielmehr ist die Rindenschicht nur wenig dicker als die Knochenbalken im Innern. Auf Grund der Literatur (s. oben und Gessner [Nr. 6]) läßt sich behaupten, daß die völlige Verknöcherung der Sternalrippen bei Edentaten die Regel ist.

Die Monotremen sind durch die schaufelförmige Verbreiterung der costae spuriae wohl charakterisiert. Bei diesen Schaufeln besteht die Tendenz zur Verknöcherung des sternalen Teiles und des kaudalen Umfanges. Im Bereiche ihres nichtverknöcherten Stückes liegt eine charakteristische Verkalkungszone. Hier kommt also Kalk und Knochen nebeneinander vor.

Die Verknöcherung erfolgt durch Ektostose und Endostose. Auffallend war bei *Ornithorrynchus* die seltsam zierliche Kalkplatte, neben der oft zwei schwächere, aber ebenso zierlich gebaute Kalkplatten herliefen, die durch Querfortsätze mit dem mittleren teilweise in Verbindung standen.

Es fehlen leider Erfahrungen über die Marsupialia. Wichtig ist, abgesehen von diesen Ordnungsmerkmalen, ein anderer Umstand.

Die Sternalrippen kleiner Tiere (ich habe von ihnen nur Querschnitte durch die vorderen Teile der Costae fluctuantes untersucht) weichen in ihrem Bau sogar so auffällig von dem der großen Tiere ihrer Ordnung ab, daß es mir lohnend erschien, sie im Zusammenhang zu betrachten. Ich will zunächst in Schlagworten eine kurze Übersicht über die einzelnen Bilder geben. Die ausführliche Beschreibung findet sich ja bereits im II. Teil meiner Arbeit.

1. Costa fluctuans der Katze.

Dicke des Perichondriums etwa $^1/_{10}$ des Flächendurchmessers. Dicke der Schicht der abgeplatteten Zellen etwa $^1/_3$ des Durchmessers der Fläche. Keine Gefäße. Gewöhnlicher hyaliner Knorpel. Kreisform. Zentral ein Kalkring, dessen Ringbreite etwa $^1/_6$ des Flächendurchmessers und dessen größter Durchmesser etwa die Hälfte des Gesamtdurchmessers der Fläche beträgt.

2. *Centetes.*

Dicke des Perichondriums etwa $^2/_3$ des Breitendurchmessers. Hyaliner Knorpel; Verkalkung fraglich. Keine Gefäße. Keine Fibrillen. Keine abgeplatteten Zellen am Rand.

3. Biber.

Dicke des Perichondriums etwa $^1/_{10}$ des Breitendurchmessers. Außen Hyalinknorpel mit abgeplatteten Zellen, dessen Dicke etwa $^1/_2$ des Breitendurchmessers beträgt. Davon umschlossen ein Kern vesikulösen Gewebes, der durch Knorpelvorsprünge in 3 Teile zerlegt wird. Keine Verkalkung.

4. Ratte.

Dicke des Perichondriums etwa $^1/_{15}$ des Gesamtdurchmessers. Form der Rippe: kreisrund. Vesikulöser Knorpel, fibrillär zerklüftet, die Fibrillen werden nach der Oberfläche des Knorpels zu stärker. Nur gegen den Rand zu sind einige Felder hyaliner Zwischensubstanz ausgebildet.

Man hätte voraussetzen können, daß diese kleinen Sternalrippen eine Gleichartigkeit der Struktur aufweisen. Werden sie doch einerseits wohl ziemlich den gleichen mechanischen Beanspruchungen

unterworfen sein, andererseits ähnliche Ernährungsbedingungen haben und drittens die am wenigsten differenzierten unter allen Rippen sein. Gerade unter diesem letzteren Gesichtspunkte sollte man eine große Gleichartigkeit des Baues erwarten. Das ist aber nicht der Fall. Bei der Ratte und dem Kern des Biberknorpels finden wir vesikulösen Knorpel. Bei der Katze und bei Centetes finden wir aber diesen vesikulösen Knorpel nicht, sondern an seiner Stelle hyalinen. Ebensowenig finden wir bezüglich der Verkalkung und Ausbildung des Perichondriums Übereinstimmung. Es weist also hier auch in den kleinsten Rippen noch jede Art ihre besondere Struktur auf. Andererseits finden wir z. B. bei Kamel und Hammel bei zwar vorhandenem Größenunterschied nur unwesentliche Differenzen im Bau der Sternalrippe. Die konstitutionellen Einflüsse sind also den mechanischen übergeordnet.

Zum Schlusse will ich noch ganz kurz die Frage berühren, ob neben den mechanischen Verhältnissen auch das Alter oder das Entwickelungsstadium des betreffenden Knorpels ausschlaggebend für das Eintreten von Verkalkung oder Verknöcherung sein kann. Lubosch führt eine ganze Reihe von Beispielen an (Nr. 14), die den Schluß nahelegen, daß das nicht der Fall sei. Ganz besonders prägnant erscheinen mir die dort angeführten Beispiele von Skeletten mehr als 100Jähriger, bei denen man sämtliche Rippenknorpel unverknöchert fand. Wir dürfen wohl mit größter Wahrscheinlichkeit annehmen, daß diese Skelette bei ihren Lebzeiten nicht wesentlich anderen Bedingungen unterworfen waren, als andere. Trotzdem ist keine Verkalkung oder Verknöcherung eingetreten. So liegt es auch hier nahe, konstitutionelle Einflüsse anzunehmen, die den funktionellen übergeordnet sind. Auch Luschka (Nr. 11) spricht sich gegen die Annahme eines Einflusses des Alters aus. Bei den Tieren ist Verkalkung und fibrillärer Zerfall jedenfalls keine Alterserscheinung. Manche Beobachtung spricht dafür, daß auch beim Menschen diese ganz allgemein als »Alterserscheinungen« bezeichneten Veränderungen nicht vom Alter, sondern von vererbt konstitutionellen Einflüssen abhängen.

Fassen wir zum Schluß die Ergebnisse dieser Arbeit zusammen, so haben wir gesehen, daß zwar die Anordnung der mechanisch wirksamen Teile der Sternalrippen unter dem Einfluß der funktionellen Beanspruchung steht, daß ihr aber konstitutionelle Einflüsse übergeordnet sind, die die Entscheidung über das zu verwendende Material und seine histologische Differenzierung herbeiführen.

Literaturverzeichnis.

1. v. Eggeling, Der Aufbau der Skeletteile in den freien Gliedmaßen der Wirbeltiere. Untersuchungen an urodelen Amphibien. Jena 1911, Fischer.
2. Ellenberger-Baum, Handbuch der vergleichenden Anatomie der Haustiere. Berlin 1908, Hirschwald.
3. Flower, Osteologie der Säugetiere. Leipzig 1888. W. Engelmann.
4. F. v. Friedländer, Beiträge zur Kenntnis der Architektur spongiöser Knochen. Anatomische Hefte, Bd. 28, Heft 72, 1904.
5. Gegenbaur, Untersuchungen zur vergleichenden Anatomie der Wirbeltiere. Heft 1, 1864.
6. Gessner, Die Gliederung der Rippen bei den Säugetieren. Inaug.-Diss. 1920, Würzburg. Abgedruckt in diesem Heft.
7. C. Hasse, Über den Bau und die Entwicklung des Knorpels bei den Elasmobranchiern. Zoologischer Anzeiger 1879.
8. —— Bemerkungen über die Atmung, Bau der Lunge und über die Form des Brustkorbes bei dem Menschen und bei Säugetieren. Arch. f. Anat. u. Phys. 1893.
9. Kastschenko, Über die Genese und Architektur der Batrachierknochen. Arch. f. mikr. Anat., Bd. 19, 1881.
10. Kölliker, Gewebelehre, Bd. 1. Leipzig 1889, W. Engelmann.
11. Luschka, Die anomalen Artikulationen des ersten Rippenpaares. Wien 1860.
12. Lubosch, Über die Anpassungserscheinungen bei der Verkalkung des Selachierknorpels. Anatomischer Anzeiger, Bd. 35, Nr. 1, 1909.
13. —— Bau und Entstehung der Wirbeltiergelenke. Jena 1910, Gustav Fischer.
14. —— Formverschiedenheiten am Körper des menschlichen Brustbeins und ihr morphologischer und konstitutioneller Wert. Morph. Jahrb., Bd. 51, Heft 1. Leipzig 1920, W. Engelmann.
15. Meckel, System der vergleichenden Anatomie. II. Teil, 2. Abt. Halle 1825, Renger.
16. Oppel, Vergleichende mikroskopische Anatomie. Jena, Gustav Fischer.
17. Roth, Beiträge zur Kenntnis der Strukturverhältnisse des Selachierknorpels. Morph. Jahrb., Bd. 42.
18. W. Roux, Beschreibung und Erläuterung einer knöchernen Kniegelenksankylose. Arch. f. Anat. u. Phys.
19. —— Funktionelle Anpassung. Realenzyklopädie der gesamten Heilkunde.
20. Schaffer, Trajektorielle Strukturen im Knochen. Verhandlung d. anat. Ges. 1911. Ergänzungsheft des Anatomischen Anzeigers, Bd. 38.
21. —— Vorlesungen über Histologie und Histogenese. Leipzig 1920, W. Engelmann.
22. Stannius, Lehrbuch der vergleichenden Anatomie der Wirbeltiere. Berlin 1846, Veit & Co.

7.

2.

5.

4.

3.

6.

7.

8.

10.

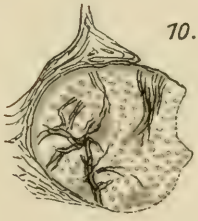

11.

13.

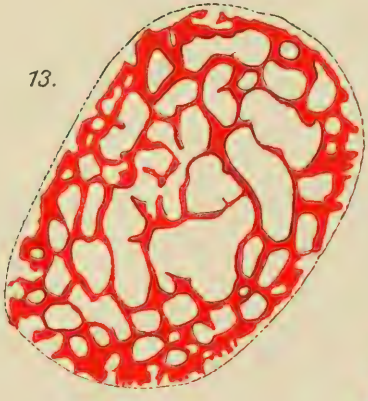

12.

14.

hann in Leipzig.

Lith.Anst.v.E.A.Funke, Leipzig

15.

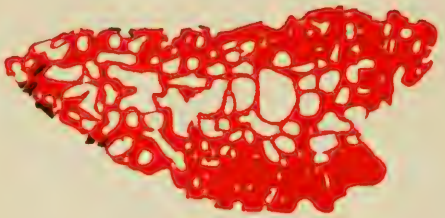

18.

16.

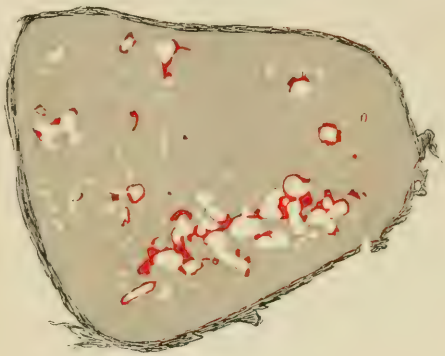

23.

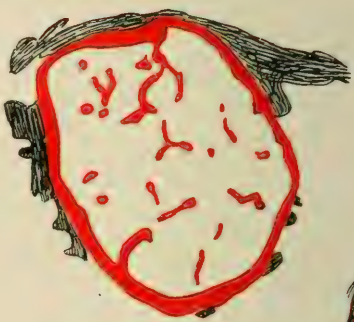

17.

22.

19.

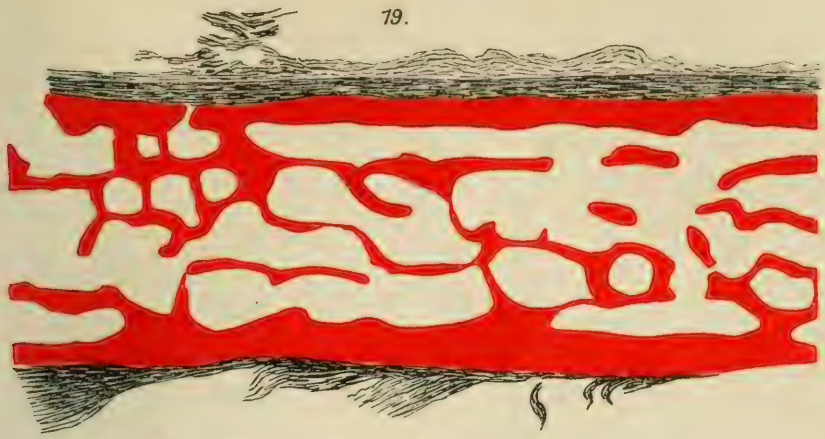

21.

20.

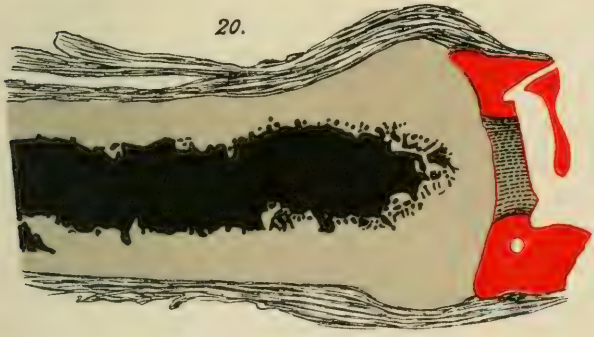

24.



25.

26.



mann in Leipzig.

Lith Anst v E A Funke Leipzig

Tafelerklärung.

Knorpel grau, vesikulöses Gewebe hellgrau punktiert, Kalk schwarz, Knochen rot, Perichondrium schraffiert.

Fig. 1. Affe, Längsschnitt.

Fig. 2. Affe, Querschnitt.

Bemerkung. Der Spalt (weiß) ist ein Kunstprodukt.

Fig. 3. Tiger. Querschnitt mittlere echte Rippe.

Fig. 4. Katze. Desgl.

Fig. 5. Bär. Desgl.

Fig. 6. Robbe, 1. Rippe.

Fig. 7. Robbe, 5. Rippe.

Fig. 8. Robbe, letzte Rippe, die den Rippenbogen erreicht.

Fig. 9. Biber. Spitze der 9. Rippe (Costa fluctuans).

Bemerkung. Hier wurde die Richtung der Zellen des Knorpelmantels durch graue Striche bezeichnet und die Einstrahlung von Fibrillenbündeln zwischen die vesikulösen Felder angedeutet. Die hellgrauen, dunkelgraue Punkte enthaltenden Felder bestehen scheinbar aus vesikulösem Gewebe.

Fig. 10. Ratte, letzte Rippe.

Bemerkung. Vesikulöses Gewebe und fibrilläre Zerklüftung sind in gleicher Weise angedeutet, wie bei Fig. 9.

Fig. 11. *Centetes ecaudatus*, letzte falsche Rippe.

Fig. 12. *Cervus alces*, Spitze der 10. Rippe.

Fig. 13. *Cervus damara*, Spitze der 9. Rippe.

Fig. 14. *Cervus damara*, Spitze der 10. Rippe.

Bemerkung zu Fig. 12—14. Die angenommene, natürliche Form der Rippe wurde punktiert.

Zu 14. Es kann nicht entschieden werden, ob die Knickung des quer durch den Markraum verlaufenden, mittleren Knochensteges ein Kunstprodukt ist. Ich halte letzteres für wahrscheinlich.

Fig. 15. *Ophis tragelaphis.*

Bemerkung. Auch hier ist die peripherische Abgrenzung nicht erhalten.

Fig. 16. *Ovis aries*, 5. Rippe.

Fig. 17. *Ovis aries*, 9. Rippe.

Bemerkung. Beide Zeichnungen wurden nach frischen Präparaten angefertigt.

Fig. 18. Kamel. Kaudale echte Rippe.

Fig. 19. *Bradypus*, 5. Rippe. Längsschnitt.

Fig. 20. *Echidna*, letzte wahre Rippe, Längsschnitt. Das Sternalende liegt in der Abbildung rechts.

Fig. 21. *Echidna*, 1. falsche Rippe desselben Tieres, quer.
Fig. 22. *Echidna*, 1. falsche Rippe eines anderen Tieres, quer.
Fig. 23. *Ornithorhynchus*, letzte Rippe, quer. Dicht am Brustbein.
Fig. 24. *Ornithorhynchus*, letzte Rippe, quer. Weiter vertebralwärts.
Fig. 25. *Ornithorhynchus*, letzte Rippe, quer. Zwischen Fig. 23 u. 24.

Bemerkung. Die verschiedenen Querschnitte stammen aus derselben Rippe eines Tieres.

Fig. 26. *Ornithorhynchus*, 1. falsche Rippe.

Nachtrag bei der Korrektur. Obige Arbeit ist im Herbst 1920 in Druck gegeben worden. Bei der Länge der Zeit, die heute bis zur Veröffentlichung verstreicht, ist ein Nachtrag wohl gestattet, der den Inhalt der Arbeit ergänzen soll. Die von Richter (S. 234) als notwendig bezeichnete Fortsetzung der Untersuchung hat inzwischen stattgefunden. Herr Ebert, prakt. Tierarzt in Würzburg, hat die Rippenknorpel des Pferdes auf verschiedenen Altersstufen untersucht und in seiner soeben abgeschlossenen Arbeit darüber berichtet. Als wesentliches Ergebnis für das vorliegende Thema ist hervorzuheben, daß die Sternalrippen des Pferdes nicht verkalken, sondern verknöchern. Die Verknöcherung beginnt am Ende des ersten Lebensjahres und schreitet individuell verschieden schnell fort. Abgeschlossen ist sie der Hauptsache nach im achten Lebensjahre. Die Verknöcherung ist lediglich enchondral. Ein Knorpelmantel bleibt bis ins höchste Alter (24 Jahre) erhalten. Sie gleicht am meisten den in den Figuren 16 und 18 der Richterschen Arbeit abgebildeten Typen. Der Knochen ist lamellös geschichtet, teils um Gefäße, teils um größere Markräume herum. Knorpelreste bleiben bis zum 24. Lebensjahre innerhalb des Knochens erhalten. In der Verknöcherung eilen die proximalen Rippen den distalen voran (wie beim Hammel, aber umgekehrt wie bei der Robbe). Es ist also wahrscheinlich, daß höhere oder tiefere Rippen bei Richters Material (z. B. Figg. 3, 5) andere Bilder ergeben hätten. Daß die gleiche Rippe bei anderen Individuen derselben Art andere Bilder ergeben würden, ist nach dem, was jetzt bekannt ist, unwahrscheinlich, da Richter nur voll erwachsene Tiere untersucht hat. Die Verknöcherung der Rippen der Monotremen bedarf noch weiterer Untersuchung, da sie die einzigen zu sein scheinen, bei denen eine perichondrale Ossifikation vorkommt. Es sind auch die einzigen, die bei der enchondralen Ossifikation das typische Bild (Säulen-, Blasenknorpel) aufweisen. Hierüber, wie über die feineren Vorgänge bei der Ossifikation der Rippen und über die Frage nach der Bedeutung des bei Säugetieren sonst nicht vorkommenden Ossifikationstypus hoffe ich selbst mich demnächst äußern zu können.

28. Februar 1922. Lubosch.

(Aus dem anatomischen Institut in Innsbruck; Vorstand: Prof. Dr. Sieglbauer.)

Über die ventral-innervierte und die genuine Rückenmuskulatur bei drei Anthropomorphen[1].

(Gorilla gina, Hylobates syndactylus und Troglodytes niger.)

Von

Friedrich Plattner, stud. med.

Mit 4 Abbildungen im Text.

Der Anatomie der anthropomorphen Affen wurde seit dem Durchdringen der vergleichenden Betrachtungsweisen großes Interesse entgegengebracht, da man doch in ihnen den letzten Markstein auf dem phylogenetischen Wege des Menschen vor sich hat. Neben dem Skelett-, Zentralnerven- und Eingeweidesystem zog die Muskulatur die Aufmerksamkeit der Forscher auf sich; ihrer Beschreibung und morphologischen Deutung sind verschiedene Arbeiten gewidmet. Bei der Seltenheit des Materials ist es nicht zu verwundern, daß man stets bestrebt war, bei einmal erlangten Exemplaren sein Hauptaugenmerk vornehmlich den dem allgemeinen Interesse näherstehenden Teilgebieten zuzuwenden, so daß die übrigen Gebiete eine mehr kursorische Behandlung erfuhren.

Innerhalb des Gebietes der Muskulatur lenkte die Frage nach der Homologisierung der Extremitäten die Aufmerksamkeit der Autoren besonders auf deren Muskeln. Sie sind bei allen Anthropomorphen beschrieben worden. Die ventralen Muskeln des Stammes gelangten, wegen ihrer Beziehung zu den Extremitäten, meistens mit zur Beschreibung. Die genuine Rückenmuskulatur wurde jedoch bis in die letzte Zeit in wenigen Sätzen abgetan, was um so weniger verwundert, als das tiefere Verständnis der morphologischen Zusammenhänge beim

[1] Von der medizinischen Fakultät Innsbruck für das Jahr 1919 gestellte anatomische Preisaufgabe.

Menschen selbst erst in letzter Zeit durch die Arbeiten H. Virchows und Eislers angebahnt wurde. Besonders die Arbeiten des ersteren, sowie die vergleichende Arbeit Nishis haben die tiefe Rückenmuskulatur zu einem Spezialgebiet erhoben, das wegen der Kompliziertheit der Verhältnisse, sowohl was deren richtige Beurteilung als ihre Beschreibung anbelangt, eingehendere Betrachtung fordert als sie diesem Gebiete bisher zugewandt wurde.

Die Bedeutung dieses Spezialgebietes liegt darin, daß es vielleicht, da es in morphologisch gleichwertigen, funktionell aber nicht gleichwertigen Abschnitten mannigfache Übergangsstadien von primitiven zu differenzierteren Formzuständen enthält, wie kein anderes dazu geeignet ist, nach seiner vollständigen phylogenetischen und ontogenetischen Erschließung dereinst tieferen Einblick in die speziellen Gesetze der Abhängigkeit der Umwandlungen des Myomerenmaterials von dessen funktioneller Aufgabe und in den Einfluß dieser Umwandlungen auf die Knochengestaltung zu gewähren.

Um auf phylogenetischem Wege zu einem umfassenden Verständnis der tiefen Rückenmuskulatur zu gelangen, bedarf es jedoch nicht nur der Heranziehung der Haupttypen innerhalb der Wirbeltierreihe, sondern auch der Untersuchung der weniger weitgehenden Variationen innerhalb der Unterabteilungen.

Die zahlreichen Arten der Säugetiere mit ihren verschiedenartigen Lebensweisen bilden hier ein reiches Untersuchungsfeld. So wandte H. Virchow, ausgerüstet mit reicher Erfahrung am Menschen, seine Aufmerksamkeit auch anderen Säugetieren zu und beschrieb dieses Spezialgebiet auch bei den Anthropomorphen[1].

Im folgenden werden die Befunde an drei Anthropomorphen mitgeteilt. Um das seltene Material nach Möglichkeit auszunützen, wurden auch die dorsalgewanderten, ventral-innervierten Rückenmuskeln und einige benachbarte ventrale Stammuskeln genauer Präparation unterzogen und gelangen hier ebenfalls zur Darstellung.

Es standen mir zur Verfügung: Ein *Gorilla gina*, ein *Hylobates syndactylus* (Gibbon) und ein *Troglodytes niger* (Schimpanse), alle drei männlichen Geschlechtes. Die genuinen R.M. des Gorilla und Hylobates sind ausführlicher bis jetzt noch nicht behandelt worden. Mit der des Schimpansen hat sich H. Virchow bereits beschäftigt. Dessen ungeachtet dürfte eine Wiederholung nicht unangebracht sein,

[1] In den am Ende der Abhandlung zitierten Antropomorphen-Arbeiten Bischoffs und R. Ficks wird der tiefen Rückenmuskulatur nur in ganz wenigen allgemeinen Sätzen Erwähnung getan.

da eine größere Zahl von Untersuchungen erst erlauben wird, in einem so häufig variierenden Gebiete Normen aufzustellen.

Die drei Exemplare waren vor dem Kriege von Umlauff in Hamburg an das Innsbrucker Institut gesandt worden. Dort wurden sie mit Formalin behandelt und lagen seither zuerst in Karbol, dann in verdünntem Alkohol. Die Konsistenz der Muskulatur war nicht überall gleich günstig, zumal in den tieferen Abschnitten, doch ermöglichte die Heranziehung beider Körperhälften eine eindeutige Feststellung der Verhältnisse.

Beim Gorilla war die Calvaria abgesägt; die Ansätze der Nackenmuskulatur waren bis auf die kleinen Kopfmuskeln abgeschält, im übrigen aber unverletzt.

Osteologische Bemerkungen.

Die drei Individuen waren nicht ausgewachsen. So maß der Gorilla vom Atlas bis zur Steißbeinspitze 48 cm, der Gibbon Scheitel—Steiß 46 cm, der Schimpanse S.S. 42 cm. Knorpelige Epiphysen sind überall noch vorhanden.

Für Gorilla und Schimpanse standen mir zum Vergleich die Skelette der anatomischen Sammlung (ebenfalls jugendliche) zur Verfügung; ein Hylobatesskelett war nicht erlangbar, weshalb sich meine diesbezüglichen Angaben auf die Beobachtungen am Feuchtpräparat beschränken.

Gorilla. Das Museumsskelett besitzt 13 Rippen, 3 Lendenwirbel, das Feuchtpräparat 12 R. und 4 L.W. Die letzten Rippen sind in beiden Fällen ziemlich lang. Thoraco-lumbaler Übergangswirbel ist in beiden Fällen der 20. Präsacrale, also L. 1 bzw. Th. 13.

Halswirbel: Die Tubercula anteriora der Seitenfortsätze sind nur bei C. 3—6 ausgebildet; bei C. 6 besonders stark und breit. Die Tubercula posteriora sind überall gut ausgebildet. Der Dornfortsatz des 2. ist kurz und geteilt. Die übrigen sind sehr hoch, rund, ragen gerade nach hinten und tragen einen Knopf am Ende. Sie bilden eine knöcherne Scheidewand zwischen der Nackenmuskulatur beider Seiten und machen, vom 2. Halsdorn abwärts, ein eigenes Septum nuchae überflüssig.

Brustwirbel: Dornen am 1. am höchsten, stark, gerade nach hinten ragend, die übrigen dann allmählich nach abwärts geneigt, doch nie so steil wie beim Menschen. Sie werden kaudalwärts immer kürzer. Die Spitzen sind schnabelförmig nach unten ausgezogen.

Lendenwirbel: Die Proc. costarii sind kurz, breit und sehen etwas dorsalwärts. Der des 3. (4.) L.W. ist unten entsprechend dem Iliumrand abgeschrägt. Procc. accessorii sind schwach. Ebenso die Procc. mammillares. Die Ebene der Gelenkflächen steht zwischen der Frontalen und Sagittalen.

Die Kreuzbeindornen vereinigen sich zur Crista sacralis media. Das Kreuzbein selbst ist schmal und schwach gewölbt.

Die Darmbeinschaufeln stehen fast frontal; die Spina anterior superior sieht lateralwärts. Die Spina post. sup. ist stark aufgetrieben. Darmbeinquermesser in der Linie Spina ant.—2. Kreuzwirbel = 8,5 cm (Feuchtpräparat). Der Abstand des obersten Teiles des Darmbeinrandes von der letzten Rippe beträgt nur 4 cm. Der Lenden-Kreuzbein-Iliumwinkel ist, wie auch bei den anderen beschriebenen Affen, seicht.

Hylobates. Bischoff fand an seinem *Hylobates leuciscus* 13 rippentragende Wirbel und 5 Lendenwirbel. Das vorliegende Exemplar hat auch 13 rippentragende Wirbel, aber nur 4 Lendenwirbel. Übergangswirbel 12. B.W.

Halswirbel: Tbb. antt. sind nicht ausgebildet, sondern es ist nur die ihnen entsprechende Crista praespinalis (Holl) vorhanden. Die Seitenfortsätze stellen daher einheitliche, durchlochte Zapfen dar, deren Spitze das Tb. posterius ist. Der 7. H.W. trägt dorsal, an der Wurzel des Gelenkfortsatzes, einen Höcker, von dem der 1. Levator costae entspringt. Dornfortsätze von 2—6 kurz, die Spitze des 2. ist aufgetrieben und geteilt. Bei den übrigen ist eine schwache Teilung der nach abwärts stehenden Spitzen angedeutet. Der 7. H.D. ist um 5 mm höher; er trägt einen Knopf. Die Gelenkfortsätze stehen lateral über, so daß die Rinne zwischen ihnen und den Seitenfortsätzen nicht dorsalwärts, sondern lateralwärts offen ist.

Brustwirbel: Die Querfortsätze sind kurz. Die Dornen ebenfalls, ihre Spitzen sind nach abwärts ausgezogen und etwas aufgetrieben.

Lendenwirbel: Die Procc. mammillares (Th. 12—L. 3) sind stark vorspringende aufwärtsgerichtete schlanke Höcker. Der von L. 4 ist nur ein schwacher Wulst. Procc. accessorii waren nicht tastbar. Die Procc. costarii sind breit, platt. Die Dornen sind kurz, in kraniokaudaler Richtung hoch, mit überstehenden Endflächen versehen und etwas abwärts geneigt.

Das Darmbein ist flach, frontalgestellt. Die Verbindungslinie beider Schaufelkuppen schneidet den 3. L.W. Der mediale senkrechte Rand der Schaufeln ist stark aufgetrieben, bis zur Umbiegungsstelle

in die Crista iliaca (Spina post. sup.). Darmbeinquermesser = 6 cm. Abstand beider Spinae post. 3,2 cm.

Das Hinterhaupt trägt eine stark ausgebildete Linea nuchae sup. (Crista occipitalis). An ihr grenzen die lateralen Insertionen der Nackenmuskulatur an den Ursprung des M. temporalis.

Schimpanse. 13 rippentragende Wirbel, 4 Lendenwirbel. Übergangswirbel = Th. 13.

Halswirbel: Die Tbb. posteriora sind gut ausgebildet. Die Tbb. antt. deutlich nur am 4.—6. H.W. Das Tuberculum anterius des 6. springt stark vor (CHASSAIGNAC). Der 2. Dornfortsatz ist kurz, dick, geteilt, die übrigen sind länger, untereinander ziemlich gleich lang, ungeteilt und gerade nach hinten gestellt. Am Trockenpräparat ist jedoch der 6. und 7. $^1/_2$ cm länger als die übrigen und beträchtlich dicker.

Brustwirbel: Die Dornen sind platt, in kranio-kaudaler Richtung hoch. Sie werden nach unten zu kürzer und steiler abwärts geneigt.

Lendenwirbel: Die Dornen sind kurz, platt, ihre Enden aufgetrieben, ihre Stellung mehr horizontal.

Das Ilium steht frontal, die Spina post. sup. ist stark aufgetrieben. Quermesser (Spina ant.—2. Kreuzwirbel) = 5,5 cm (Feuchtpräparat). Abstand der Spinae postt. 3 cm.

Zu bemerken wäre noch, daß bei allen drei Exemplaren eine Lendenlordose nur sehr schwach angedeutet ist. Der Körperschwerpunkt liegt bei den Anthropomorphen jedenfalls, sofern sie sich aufrichten, nicht, wie beim Menschen, unter dem Promontorium, sondern ventral von ihm.

Muskulatur.

I. Rückenmuskeln ventraler Abkunft.

1. M. trapezius.

Der Muskel ist bei den drei Affen kräftig entwickelt; sein Ursprung reicht jedoch nicht so weit abwärts wie beim Menschen.

Er entspringt bei Gorilla vom Septum nuchae, von den Spitzen des 2. Halsdornes bis 10. Brustdornes; der unterste Teil des Ursprunges erfolgt durch einen dreieckigen Sehnenzwickel, der mit dem daruntergeschobenen obersten Teil der Aponeurosis lumbodorsalis verwachsen ist. Die Ansätze gehen an die Spina scapulae, von oben über deren ganze Ausdehnung, sowie an die laterale Hälfte der Clavicula, von unten sehnig an ihr mediales Drittel; Scapular- und Acromialportion

sind nicht getrennt. Um den 1. B.D. herum befindet sich ein kleiner Sehnenspiegel.

Bei Hylobates ist eine deutliche Trennung in Clavicular- und Scapularportion durchgeführt. Die trennende Spalte verläuft vom Acromio-Clavicular-Gelenk senkrecht zur Wirbelsäule. Die Bündel für die Scapularinsertion, welche ähnlich wie bei Gorilla erfolgt, entspringen vom 7. H.D. bis 9. B.D. Im untersten Teil ist auch hier ein dreieckiger Sehnenzwickel, von dessen Ventralfläche Latissimusfasern entspringen; am 1. B.D. ebenfalls ein kleiner Spiegel. — Die Clavicularportion entspringt vom Inion mittels schmalen fast senkrechten Sehnenstreifens, vom Atlas bis zum 7. H.D. muskulös vom Septum nuchae. An der Unterfläche des Muskels sind die Ursprünge sehnig, an der Oberfläche muskulös. — Die claviculare Portion ist stärker als die scapulare. Der Muskel ist sehr grobgebündelt und bedeutend dicker als der des Menschen.

Der Trapezius des Schimpansen entspringt bis zum 9. B.D. Im untersten Gebiet gehen seine Fasern auch von der Aponeurosis lumbodorsalis aus.

Septum nuchae (Virchow).

Bei Gorilla läßt sich nur in sehr beschränktem Raume von einem solchen sprechen, nämlich nur in der Gegend zwischen Hinterhaupt und 2. H.D. Das Nahtmaterial der zusammenstoßenden beidseitigen Nackenmuskeln konsolidiert sich hier zu einer, allerdings nur künstlich darstellbaren Gewebsplatte, die in die Faszie der kleinen Kopfmuskeln und das zwischen ihnen befindliche Bindegewebe übergeht. Die außerordentlich langen Halsdornen machen über diesen Raum hinaus ein eigenes Septum überflüssig; die oberflächlichen Nackenmuskeln nehmen an den Dornspitzen ihren Ursprung.

Bei Hylobates ist es in größerer Ausdehnung vorhanden und deutlicher ausgeprägt. Es erstreckt sich als gut darstellbare sagittale Platte vom Hinterhaupt (Protuberantia occipitalis externa) bis zum 7. H.D. Es ist an den Spitzen der dazwischenliegenden Dornen befestigt und steht mit den Ligg. interspinalia in Verbindung. Von den Spitzen der kurzen Dornen (2—6) strahlen radiäre Faserzüge in seine Substanz. Dorsal endigt es als Raphe der beiden Mm. trapezii und Mm. splenii. Die medialen Ränder der Mm. transverso-occipitales sind ihm nur angelagert, nicht mit ihm verwachsen.

Beim Schimpansen ist keine isoliert darstellbare Platte vorhanden; das »Septum« beschränkt sich hier auf eine Raphe zwischen den beidseitigen Nackenmuskeln.

2. M. rhomboideus.

Eine durchgreifende Trennung in maior und minor ist bei keinem der untersuchten Exemplare vorhanden. Bei Hylobates ist sie etwas angedeutet. — Der Muskel ist durchwegs fleischig, beträchtlich stärker als der des Menschen und steiler in seinem Verlauf. Bei Gorilla entspringt er vom 2. H.D.—4. B.D.; bei Hylobates vom Septum nuchae, 5. H.D.—2. B.D.; bei Schimpanse von der Raphe, vom 4. H.D.—4. B.D. Die Insertion erfolgt am ganzen Margo vertebralis scapulae.

Der Gorilla besitzt außerdem noch beidseitig einen M. rhomboideus capitis (Bronn), (occipito-scapularis [Wood]). Er entspringt als dünnes Band am Hinterhaupt, verläuft zwischen M. trapezius und splenius und inseriert mit langer Sehne am Angulus sup. scapulae, wo Rhomboideus (ant.)-Fasern an seine Sehne inserieren. Mit dem M. levator scapulae geht er keine Verbindung ein.

3. M. levator scapulae und M. omocleido-transversarius.

Der M. levator scapulae entspringt bei Gorilla von der Ventralspange des Atlas, mit zwei Sehnen von der Vorderfläche des Tuberc. post. C. 2 und vom Tuberc. post. C. 3.

Bei Hylobates und Schimpanse von C. 1—4 (Tb. post.). Die Mm. intertransversarii erstrecken sich stellenweise als Fasciculi intertendinosi (Virchow) auf seine Sehnen.

Der M. omocleido-transversarius (Bronn), omo-cervicalis (Bischoff), cleido-atlanticus (Virchow) ist bei allen drei Affen vorhanden. Er entspringt von der Ventralspange des Atlas mit dem M. levator scapulae und inseriert (beim Gorilla zweiteilig) an die Extremitas acromialis claviculae. Im unteren Teile wird er vom M. sternocleido-mastoideus bedeckt.

Mm. scaleni.

Eine deutliche Trennung in 3 Individuen, wie beim Menschen, scheint den Anthropomorphen zu fehlen. Nur bei Hylobates fand ich auf der linken Seite 3 Scaleni; auf der rechten sowie beidseitig bei Gorilla und Schimpansen waren nur 2 vorhanden. Ein Übergreifen des Scalenus post. auf die 2. Rippe fand sich bei keinem. Daraus läßt sich aber, meines Erachtens, nicht, wie es Bischoff tat, der Schluß ziehen, daß der M. scalenus tertius (post.) des Menschen

den Affen überhaupt fehle. — Die hinterste Bündelgruppe des Scalenus der Affen entspricht sowohl hinsichtlich der Ursprünge von den Tubercula postt., als auch der engen Nachbarschaft zu den dorsalen Muskeln des Halses vollkommen dem M. scalenus tertius des Menschen. Nur die Trennung vom Scalenus medius ist nicht immer durchgeführt, vielmehr stellen dann die beiden beim Menschen getrennten Individuen eine einheitliche Masse dar, die aber sonst, bis auf die 2. Rippeninsertion, alle beim Menschen vorhandenen Merkmale enthält. Es wären also in diesen Fällen 2 Scaleni bei den Anthropomorphen zu beschreiben, von denen meist der vordere dem »anterior«, der hintere aber dem »medius« und »posterior« des Menschen entspricht.

Bei Gorilla ist dies insofern anders, als hier der »anterior« fehlt und die 2 vorhandenen Individuen »medius« und »posterior« des Menschen darstellen. Die A. subclavia, sowie der Plexus brachialis ziehen hier vor der Scalenusgruppe vorbei, ohne durch eine von ihr gebildete Lücke hindurchzutreten. — Bei Hylobates und Schimpanse treten diese Gebilde zwischen Scalenus anterior und (medio-)posterior durch.

Bei Gorilla entspringt der vordere Scalenus (medius!) von C. 3, 4 am Übergang der Tbb. antt. in den Sulcus nervi spinalis und inseriert am lateralen Rande der proximalen Hälfte der 1. Rippe. Er ist der schwächere. Der hintere ist kräftig; er entspringt von der Vorderfläche der Epistropheusspange[1], von der Ventralfläche des Tb. post. C. 4 und inseriert mit rundlichem Bauch an die 1. Rippe, nahe deren Tuberculum.

Der vordere Scalenus (ant.!) des Hylobates entspringt von der Ventralspange des 4. Halsseitenfortsatzes. Eine Trennung der hinteren Gruppe in Scalenus medius (Ursprung C. 2, 3, Sulcus nervi spinalis) und posterior (Ursprung C. 4, 5, 6, Ventralfläche der Tbb. posteriora) ist auf der linken Seite angedeutet. Rechts sind nur 2 Mm. scaleni vorhanden. Arterie und Plexus treten zwischen Scalenus anterior und Scalenus medio-posterior durch.

Bei Schimpanse entspringt der vordere Scalenus von C. 4—6 (Tb. ant.), der hintere von C. 2—5 (Tb. post. und Sulcus nervi spinalis.) Ein oberflächlicher Sehnenfaden geht in die Insertionssehne des M. iliocostalis an die 1. Rippe über. Plexus und Arterie treten zwischen

[1] Von der Kranialfläche dieser Sehne gehen zwei Bündel zum Atlasquerfortsatz: intertransversarii laterales.

beiden hindurch. Die Arterie wird von einem schwachen Bündel des vorderen Scalenus von hinten her umschlungen, so daß sie durch den Muskel hindurchzugehen scheint.

Dies der Aufbau der Mm. scaleni im Großen. Im einzelnen zeigen die tiefen Partien der hinteren Scaleni komplizierte Verhältnisse. Es finden sich Bündel, die nicht den Rippenansatz erreichen, sondern entweder direkt vom Ursprung an selbständig oder aus der Masse des Muskels sich lösend an kaudalere Halswirbel inserieren. Am verbreitetsten ist dabei das Verhalten, daß die Bündel von vorderen Höckern kranial entspringen und nach Überspringen einer wechselnden Anzahl von Wirbeln an Ventralflächen hinterer Höcker kaudal inserieren. Weiterhin fand sich noch bei Gorilla und Schimpanse sehr stark, bei Hylobates weniger deutlich ausgeprägt ein aus straffen, stark sehnig untermischten Bündeln zusammengesetzter Konus, der vom Seitenfortsatz C. V entsprang und breit am proximalen Ende der 1. R. inserierte. Er nimmt den größten Teil des Insertionsfeldes der ganzen Scalenusgruppe ein. Die oberflächlichen langen Bäuche verjüngen sich nämlich gegen den Ansatz nnd nehmen nur einen schmalen lateralen Streifen der Rippenoberfläche in Anspruch.

M. Holl kommt in seiner Abhandlung über »das Rippenrudiment des 7. Halswirbels« zu dem Ergebnis, daß nicht nur das Tuberculum anterius der Halswirbel nebst Querspange, sondern auch die ventrale Hälfte des Tuberculum posterius bis zu dessen Spitze, (die häufig noch doppelhöckerig ist) als Rippenrest aufzufassen ist. Hält man damit die Tatsache zusammen, daß sämtliche Scalenusursprünge in diese Restgebiete fallen, ebenso sämtliche Ansätze, sofern sie nicht sowieso an die 1. R. erfolgen, so wird man zu dem Schlusse gedrängt, daß nicht, wie Gegenbaur annahm, nur der M. scalenus anterior und medius, sondern auch der Scalenus posterior — also sämtliche Mm. scaleni morphologisch als Interkostales des Halses zu werten sind. Nimmt man bei den eigentlichen Interkostales unter anderem auch die Lage zur Nervenwurzel als Kriterium für die speziellere Bezeichnung (ob »externus« oder »internus«) an, so wären hier im Halsbereich die medial (ventral) von den Nerven liegenden Bündel des Scalenus anterior den Intercostales interni, die lateral (dorsal) davon liegenden den externi gleichzuhalten. — Die allgemeine Verlaufsrichtung der Scaleni entspricht der der Intercostales externi (auch die Verlaufsrichtung der oben beschriebenen tiefen Scalenusbündel), womit der Bestimmung für die lediglich inspiratorische Funktion der Gruppe Rechnung getragen ist.

5. Mm. levatores costarum. — (Transverso-Costales.)

Die Mm. levatores costarum der drei Affen sind stark sehnig durchmischt. Meist treten sie nur wenig hervor, und ihre Abgrenzung ist nur deshalb möglich, weil ihre Faserrichtung sich von der der eng benachbarten Intercostales externi unterscheidet.

Bei Hylobates sind 13 vorhanden, zu sämtlichen Rippen. Der 1. ist stark, die übrigen sind schwach, gegen unten fast ganz horizontal, d. h. den Rippen parallel verlaufend.

Der Schimpanse hat ebenfalls 13. 1. und 2. sind am stärksten. Sämtliche sind unter sehr spitzem Winkel gegen die Horizontale geneigt.

Bei Gorilla sind, wiewohl nur 12 Rippen, zumindest 13 deutlich ausgesprochene Levatores costarum vorhanden. Der 13. geht vom 12. B.Q. zum Proc. costarius von L. 1. Es finden sich aber auch weiter unten noch zarte Bündelchen, die kranial von einem Proc. access. entspringen und kaudal an einen Proc. costarius inserieren, sonach gleichfalls »Levatores« darstellen.

Außerdem wären den Levatores costarum, neben diesen »Accessorio-costarii« des Gorilla, noch die Intertransversarii laterales des Halsbereiches morphologisch gleichzustellen. Denn wie sich bei den untersuchten Affen stellenweise deutlich zeigte, entspringen sie am kranialen Tb. posterius von dessen medialer (dorsaler) Seite und inserieren an die laterale (ventrale) Rippenrestseite des kaudalen Tb. posterius, bzw. an die Levator scapulae- und Scalenusursprungssehnen, zeigen also ebenfalls transverso-costale Anordnung.

Da einerseits die Untersuchungen R. Ficks und v. Ebners zeigen, daß — wenigstens bei den höheren Säugetieren — den Levatores costarum eine Funktion des »Rippenhebens« nicht zukommt, da andererseits morphologisch dem gleichen System angehörende Elemente sich zwischen Querfortsätzen und überhaupt unbeweglichen Rippenresten der Hals- und Lendengegend vorfinden, bei welchen an eine Hebefunktion von vornherein nicht zu denken wäre, dürfte die allgemeinere Bezeichnung »Transverso-costales« vielleicht besser für die Benennung aller dieser Muskelchen geeignet sein.

6. Mm. serrati posteriores. — Fascia dorsi intermedia.

Die schon ursprünglich von Gegenbaur und neuerlich wieder von Ogushi vertretene Annahme, daß die Mm. serrati posteriores Überreste einer ursprünglich einheitlichen Muskelplatte, die sich

zwischen Trapezius-Latissimus dorsi und den tiefen Rückenmuskeln befindet und bei Erinaceidae, Vespertilio murinus, Rodentia (Bronn) und Prosimiern (Tarsius [Gegenbaur]) noch in ihrer Gänze ausgebildet ist, darstellen, findet an den untersuchten Anthropomorphen ihre Bestätigung. Die breiten Muskeln sind hier nämlich in Teile einer deutlich wahrnehmbaren, über das ganze Dorsum sich erstreckenden aponeurotischen Faszie von vorwiegend querer Textur eingewoben, deren mittlerer, nicht muskelhältiger Abschnitt wohl als bindegewebiges Rudiment der ehemals durchweg muskulösen Platte aufzufassen ist. Diese Faszie liegt der tiefen Rückenfaszie, die die genuinen Rückenmuskeln bekleidet, auf und sei deshalb Fascia dorsi intermedia genannt. Kranial geht sie über in die Nackenfaszie, die den M. splenius bekleidet; medial ist sie an der Dornreihe, lateral an den Rippen neben dem Lateralrand des M. iliocostalis befestigt. Nach unten verschmilzt sie mit der Ursprungsaponeurose des Latissimus.

Bei Gorilla lagert ihr in der oberen Thoraxgegend eine kompakte Fettschicht oberflächlich an. Ein muskulöser Serratus post. sup. ist bei ihm nicht entwickelt[1], wohl aber sind in der Gegend, in der ein solcher zu erwarten stünde, stärkere sehnige Fasern, die seiner sonstigen Verlaufsrichtung entsprechen in die Faszie eingewoben. Einen M. serratus post. inf. besitzt der Gorilla: ein dünner breiter Muskellappen, der sich im Bereich der Iliocostalis-longissimus-Grenze aus der Faszie entwickelt und mit nebeneinander liegenden flachen Zacken an die 9.—12. R. inseriert. Seine Faserrichtung ist ansteigend.

Hylobates und Schimpanse besitzen beide Mm. serrati. Die Superiores entspringen von hoch oben (Septum nuchae) bis zum 1. (2.) B.D. und heften sich an die 1.—4. R. Das Muskelfleisch beginnt erst in der lateralen Hälfte. Die Inferiores inserieren an die 9.—11. R. mit flachen, bei Hylobates teilweise übereinander, bei Schimpanse nebeneinander liegenden Zacken. Die kaudale Begrenzung der Muskeln ist also in diesen Fällen nicht nur, wie es Ogushi als nicht seltenes Verhalten bezeichnet, um eine, sondern um zwei Rippen kranialwärts verschoben.

7. Aponeurosis (Fascia B.N.A.) Lumbodorsalis. — M. latissimus dorsi.

Die Fascia dorsi intermedia verwächst, wie erwähnt, im Kaudalbereich des Rückens mit dem oberflächlichen Blatt der Aponeu-

[1] Bischoff und andere Autoren fanden beim Gorilla einen superior, aber keinen inferior.

rosis lumbodorsalis, welche das Sehnenblatt darstellt, das den Ursprung des M. latissimus von Ilium und Dornen vermittelt. Die Verwachsung erfolgt in der Linie, in der die Aponeurose den M. latissimus muskulös aus sich hervorgehen läßt. Es ist hierbei an die Möglichkeit zu denken, daß die ventrale Schicht der Aponeurose eigentlich Fascia intermedia wäre, die Aponeurosis lumbodorsalis sonach als Produkt der Verwachsung dieser Faszie mit der Ursprungsaponeurose des M. latissimus aufgefaßt werden müßte.

Die Aponeurose stellt im allgemeinen ein dreieckiges Feld dar, das von Dornreihe, muskulösem Latissimusursprung und Darmbeinrand begrenzt wird. Außerdem setzt sie sich aber noch auf das Kreuzbein fort und verwächst dort mehr oder minder mit dem dem Multifidus zum Ursprung dienenden Sehnenblatt. Im einzelnen finden sich folgende Modifikationen:

Bei Gorilla und Schimpanse reicht der muskulöse Ursprung des M. latissimus nirgends an die Dornen heran. Der laterale (muskulöse) Begrenzungsrand beginnt daher 2 cm von der Dornreihe entfernt in der Höhe des 7. bzw. 8. B.D., verläuft bis zum 10. der Dornreihe parallel, dann längs der letzten Rippe und erreicht bei Schimpanse das Ilium. Bei Gorilla entspringt der Latissimus nicht muskulös vom Ilium, sondern nur vermittels der Aponeurose, welche hier daher als 3 cm hohe Platte an der Grenze zwischen medialem und mittlerem Drittel der Crista iliaca endigt, indem sie mit dem tiefen Blatt der Aponeurosis lumbodorsalis verwachsen ist. Ähnlich verhält sie sich in diesem Gebiete bei Hylobates. Vom 8.—13. B.D. entspringt bei diesem der M. latissimus jedoch muskulös von den Dornen, daher die Aponeurose hier nach oben (13. B.D.) spitzwinklig endigt.

Die Mm. latissimi dorsi der drei Affen sind ausgedehnte Muskelplatten, deren Ursprünge an der Wirbelsäule (mittels Aponeurose) bei Gorilla bis zum 7., Hylobates und Schimpanse bis 8. B.D. hinauf reichen[1] und deren Lateralrand weiter ventral als beim Menschen (fast in der vorderen Achsellinie) senkrecht aufsteigt.

Rippenursprünge erfolgen bei Gorilla nur von 11. und 12. R., bei Hylobates von 7.—13. R., bei Schimpanse von der 10.—13. R. — Die obersten Bündel gehen in ihrem Ursprung Verbindungen mit

[1] Das kraniale Ende des Ursprunges von der Dornreihe kann, wie sich hier bei Gorilla und Schimpanse zeigt, in einzelnen Fällen doch noch höher oben liegen, als es Ruge in seiner Abhandlung ›Über den breiten Rückenmuskel‹ für die betreffenden Arten als Regel annimmt.

dem Trapezius ein; sie überdecken den Angulus inferior scapulae; bei Hylobates so weit, daß sie dem unteren Rande der von der Spina scapulae entspringenden Abteilung des Deltoideus direkt anliegen.

Bei dem untersuchten Gorilla, der überhaupt äußerst kräftige Faszien besitzt, enthält die den Latissimus deckende Faszie (Fascia dorsi superficialis) sehnige Züge, die lateral-abwärts verlaufend die Richtung der Muskelbündel kreuzen.

II. Genuine Rückenmuskeln.

Die eigentlichen (genuinen) Rückenmuskeln sind bei den untersuchten Anthropomorphen im Lumbal- und unteren Thorakalgebiet verhältnismäßig schwächer entwickelt als die des Menschen. Im oberen Thorakal- und besonders Nackengebiet sind sie jedoch stärker ausgebildet. Denn einerseits bewirkt das Überwiegen des Splanchnokraniums ein größeres Übergewicht des Kopfes nach vorn und bedingt dadurch eine stärkere muskulöse Kompensation im Nacken, andererseits nimmt der aufrechte Stand keine solche Stellung in den Lebensgewohnheiten ein, als daß zu dauernder Erektion des Thorax auf den Beckengürtel eine starke Muskelmasse im unteren Rumpfgebiet nötig wäre. Die mangelhafte Ausbildung der Lendenlordose steht damit wohl ebenfalls in Zusammenhang.

Was die funktionelle Differenzierung der einzelnen Abschnitte anbelangt, ist diese in der unteren Rumpfpartie nur gering. Hingegen hat die vielseitigere Betätigung des Kletterns die einzelnen Elemente in den höheren Regionen deutlicher und besser durchgebildet als beim Menschen. Dies ist besonders beim Gibbon, dem gewandtesten Kletterer unter den dreien, der Fall, weniger bei Gorilla und Schimpanse.

Die Dicke der gesamten Rückenmuskeln im Beckenursprungsgebiet ist, wegen der Seichtigkeit des Lendenkreuzbein-Iliumwinkels gering. Der Ursprung ist jedoch im Verhältnis zum Menschen etwas breiter. — Er umfaßt bei Gorilla (nach lateral hin) noch das mediale Drittel der Crista iliaca, (Breite der ganzen Muskulatur, gemessen in der durch den höchsten Punkt der Crista iliaca gelegten Horizontalen = 5 cm) — bei Schimpanse ihre mediale Hälfte (Breite 4 cm) und bei Hylobates ihre medialen $^2/_5$ (Breite = 5 cm).

Im Verhältnis zur Größe des ganzen Tieres hat also Hylobates den breitesten, Gorilla den schmalsten Ursprung.

1. M. splenius.

Bei Gorilla sind M. splenius capitis und cervicis in ihrem Verlaufe getrennt. Nur am Ursprung hängen sie zusammen. Dieser erfolgt von C. 2—Th. 1 muskulös von der Dornreihe, von Th. 2—3 vermittels eines kleinen Sehnenblattes, das in die tiefe Rückenfaszie übergeht. Der Splenius capitis ist ein 5 cm breites, kräftiges Band, dessen Fasern gegen das Hinterhaupt konvergieren. — Der Splenius cervicis ist 1 cm breit, platt und inseriert am Atlasseitenfortsatz.

Bei Hylobates wird der Splenius cervicis vom Splenius capitis überlagert. Ursprung von C. 4—Th. 1 (proc. spin. bzw. oben Septum nuchae). Der unterste Ursprungsteil ist auch hier sehnig und steht mit der tiefen Rückenfaszie in Zusammenhang. Der Zervikalteil geht aus der Ventralfläche dieses Sehnendreieckes hervor. Er ist dünn und inseriert an den 1. und 2. Halsseitenfortsatz. Der Okzipitalteil inseriert in breiter Linie an die Crista occipitalis. Mit seinem lateralen Rande umgreift er schalenartig den darunterliegenden Longissimus capitis.

Der M. splenius des Schimpansen ist in seinem ganzen Verlaufe einheitlich. Eine Trennung ist nur an der Insertion vorhanden. Ursprung vom Septum nuchae, weiter unten von den Dornen, bis zum 3. B.D. Er stellt ein breites kräftiges Band dar, das als Splenius capitis an die Crista occipitalis bis auf die Pars mastoidea hinüber inseriert, als Splenius cervicis am 1.—3. Halsseitenfortsatz. Von der Atlaszacke zweigt ein Bündel ab, das am Lateralrande des Kopfteiles an das Hinterhaupt inseriert. Bemerkenswert ist ein Bündelaustausch mit dem Transverso-occipitalis (lateraler Teil desselben), der in Atlashöhe stattfindet.

(Es wurde oben auf den Zusammenhang der Spleniusursprungssehne mit der Fascia dorsi profunda hingewiesen. Hierzu seien noch Befunde an einem Neugeborenen [homo] und bei einem 14jährigen Kinde [homo] angemerkt. Der laterale Anteil des Splenius cervicis entsprang bei jenem nicht mittels einer Sehne von der Dornreihe, sondern getrennt vom übrigen Spleniussystem lateral aus der tiefen Rückenfaszie. Seine Bündel stiegen fast senkrecht an und vereinigten sich erst weiter oben mit dem von Dornen kommenden Splenius cervicis. Eine kurze Strecke unterhalb dieses Faszienursprungs inserierte ein aus der Hauptmasse des Longissimus kommendes Bündel in die Faszie. Der laterale Spleniusteil schien gewissermaßen eine

Fortsetzung des Longissimusbündels zu sein. — Weiterhin fand sich ein Bündelaustausch zwischen Splenius cervicis und Longissimus capitis im oberen Nackenbereiche.

Beim 14jährigen hing ein beträchtliches Bündel aus der Medialseite des Iliokostalis vermittels einer dicken, runden Sehne mit einem lateralen Teil des Splenius cervicis zusammen. Die mediale Partie dieses Muskels entsprang von den 3 obersten Brustdornen.)

Diese Befunde sowohl, wie die bei Schimpanse weisen nachdrücklich auf die Zugehörigkeit des M. splenius zum lateralen Längszuge hin und somit auf die Auffassung NISHIS, daß wir im Splenius eine frühzeitige oberflächliche Abspaltung des lateralen Längszuges, die sekundär ihre Ursprungsstätte an den Dornen gefunden hat, erblicken dürfen.

2. Iliokostalissystem.

Das System des Iliokostalis entspringt — bei allen drei Exemplaren in ähnlicher Weise — in der Lendenregion von der Ventralfläche des dem Longissimus und Transverso-spinalis angehörenden Sehnenblattes und von der Crista iliaca. Es ist in diesem Gebiete nicht vom Longissimussystem zu trennen. Die unterste, ihm einwandfrei zuweisbare Insertion geht an die letzte Rippe. Die aus der gemeinsamen Muskelmasse erfolgenden Lendeninsertionen sind jedoch dem Longissimus zuzurechnen. Mit seinem lateralen Rande liegt der Iliocostalis dem tiefen Blatte der Lendenaponeurose auf und kann etwas von ihr abgehoben werden.

Gorilla. Die Spalte zwischen M. iliocostalis und M. longissimus, in die sich die tiefe Rückenfaszie als Septum hineinfaltet, reicht abwärts bis 2 cm unterhalb der 12. Rippe. Von da abwärts bilden beide Muskeln eine einheitliche Masse. — Die unterste Insertion des Iliokostalis erfolgt fleischig an die 12. R. und ein medial benachbartes dreieckiges Feld des tiefen Blattes der Aponeurosis lumbodorsalis. Von der Longissimusinsertion an die 12. R. ist diese Zacke nicht getrennt. (Das Material des Lendenbauches erschöpft sich zum Großteil in diesem untersten Ansatz; nur ein oberflächlicher Teil kommt noch den untersten Thoraxinsertionen zu.) Die übrigen Thoraxinsertionen erfolgen (selbständig) an die Anguli costarum 1—10 mit schmalen Sehnen, an 11 fleischig. Die Zuschüsse entspringen von sämtlichen Rippen breit, dünn und fleischig; sie vereinigen sich zu einem rundlichen Muskelbauch. Ihre tiefsten Fasern spannen sich stellenweise nur über einen Interkostalraum aus und inserieren schon an der nächst-

höheren Rippe; sie sind wohl als Reste des ursprünglich segmentierten Iliokostalis, die Nishi auch beim Menschen nachwies und als Fasciculi intercostales dorsales bezeichnete, aufzufassen.

Der Zervikalteil des Systems inseriert an die Ventralseite der Tbb. postt. C. 5—7. Er entwickelt sich aus der Oberfläche des Hauptbauches und aus den Zuschußportionen von 1. und 2. R., ist also nicht vom Brustteil getrennt. Der Halsteil ist ziemlich schwach entwickelt.

Hylobates. Das System ist, im lumbothorakalen Bereich betrachtet, dünner als das des Gorilla, nicht so rundlich aber breiter als bei diesem, da die plattenartigen Bündel, die es zusammensetzen, mehr nebeneinander als übereinander liegen. Iliokostalis und Longissimus in ihrer Gesamtheit tragen das Gepräge frontaler nebeneinander liegender Platten. Die Spalte zwischen beiden ist nur sehr seicht. Sie reicht bis zum unteren Rand der 13. R. Der Lendenteil ist auch hier nicht von dem des Longissimus getrennt. Der Ursprung erstreckt sich rein fleischig noch auf die Crista iliaca, fast bis zu deren Hälfte. Zuschußbündel entspringen von der 4. R. an abwärts von sämtlichen Rippen. Ein solches Bündel entspringt aber nicht nur von einer, sondern fächerförmig von 2—3 Rippen, so daß jede Rippe mehreren Zuschüssen zum Ursprung dient. Die Bündel lassen sich weithin von einander trennen, was zur Folge hat, daß ein zusammenhängender Muskelbauch eigentlich nicht zum Ausdruck kommt. Die Insertionen gehen an sämtliche Rippen; von der 1.—12. R. sind sie sehnig; die zur 13. R. ist fleischig und sehr breit, von der Longissimuszacke aber trotzdem schon deutlich getrennt. Die ventrale Hälfte des vom Darmbeinkamm und Longissimussehnenblatt entspringenden Materiales geht in diesem untersten Ansatz auf. Die dorsale (oberflächliche) Hälfte bestreitet (zum Teil) die Ansätze von der 12.—8. R. Bemerkenswert wäre hier ein Bündel, das sich aus der medialen Abteilung des Muskels entwickelt und nach senkrechtem Verlauf an die 8. R. dort inseriert, wo die laterale Zacke des Longissimus ansetzt.

Im unteren Thorakalbereich finden sich zwischen den Ansatzsehnen ausgespannte kleine Muskelchen (Fig. 1): Reste des segmentierten Zustandes wie die auch bei Gorilla bereits beschriebenen (Fasciculi intercostales dorsales [Nishi]); letztere befinden sich unter den Zuschüssen, liegen den Mm. intercostales externi dicht auf und unterscheiden sich von ihnen hauptsächlich durch ihren senkrechten Verlauf und den Mangel der kleinen Sehnenspiegel.

Die Zervikalmodifikation ist bei Hylobates vollständig von der thorakalen getrennt. Portionen, die von der 2. 3. und 4. R. (medial von den Ansätzen des Thorakalteiles) entspringen, setzen sich zu einem geschlossenen Muskel zusammen, der ventralaufwärts zieht, in der Höhe des 6. H.W. vom Longissimus cervicis 2 Bündelchen an seine Medialseite erhält und mit 3 Zacken an die Spitzen der Tbb. postt. C. 4—6 inseriert.

Der Iliokostalis des Schimpansen ist in seinem Querschnitt rundlicher als der des Hylobates. Die ihn vom Longissimus trennende Spalte reicht bis unter die 13. R. Der Ursprung findet am Darmbeinkamm und am Sehnenblatt des M. longissimus statt. Die Ansätze zur 11.—13. R. sind fleischig. Der zur 13. R. ist besonders stark und überragt die nächsthöheren um 1,5 cm lateralwärts. Medial geht er ohne Unterbrechung in die Longissimuszacke über. Die übrigen Ansätze gehen mit schlanken runden Sehnen an alle Rippen und an den Seitenfortsatz des 7. H.W. Zuschüsse entspringen von der 3.—13. R.

Fig. 1.

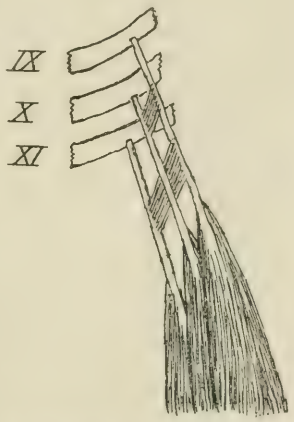

Muskelbündel zwischen den Insertionssehnen des Iliocostalis im unteren Thorakalbereiche bei Hylobates. IX. X. XI. Rippe.

Der Halsteil ist nur unvollkommen vom Thorakalteil getrennt. Er tritt in der Höhe der 3. R. aus der Medialseite des letzteren hervor und setzt sich aus Zuschußbündeln von der 3.—5. R. zusammen. Der schmale, sagittal gestellte Muskel inseriert an die Tubercula posteriora von C. 5 und 6. Kurz vor ihrem Ansatz gelangen an die Sehnen feine Bündelchen vom Longissimus cervicis. Die Zacke an C. 7 gehört unzweifelhaft dem Thorakalteil an; ebenso eine Verbindungssehne zum Scalenus posterior.

Bei Beobachtung der Insertionsverhältnisse des M. iliocostalis cervicis (auch beim Menschen) muß der Umstand befremden, daß ein Muskel, der im übrigen unbedingt einem System zuzurechnen ist, das am Thorax an Rippen inseriert, — am Halse an Querfortsätze ansetzt. Dieses verschiedene Verhalten ist jedoch nur scheinbar. Denn da wir nach Holl in der ventralen Hälfte der Tubercula posteriora Rippenreste zu suchen haben und nachdem die Insertionen der Halsformation des M. iliocostalis sich vorwiegend gegen diese ventrale Seite der Tubercula hinziehen und öfters mit Scalenus-

ursprungssehnen in Zusammenhang stehen, können wir die Insertion des Halsbereiches als an Rippenreste stattfindend der normalen Insertion des Thorakalteiles homologisieren. Infolge der Reduktion der kostalen Elemente am Halse sind die Ansätze so weit medial verschoben worden, daß sie den eigentlichen Querfortsätzen (Dorsalseiten der Tbb. postt.) unmittelbar anliegen, was den Anschein erweckt, als ob sie an letzteren befestigt wären. Im streng morphologischen Sinne ist es jedoch unrichtig, zu sagen, der M. iliocostalis cervicis inseriere an Halswirbelquerfortsätze.

Ist nun der Halsteil zwar dem Thorakalteil homolog, so ist er diesem aber wegen der geänderten mechanischen Verhältnisse nicht homodynam, ein Umstand, der in den meisten Fällen eine verschieden weit gehende Abgliederung zur Folge hat. Denn während der (obere) Thorakalteil die Aufgabe hat, bei der Streckung der Brustwirbelsäule mitzuwirken, beteiligt sich der Halsteil erstens bei der Krümmung der Halswirbelsäule und wird zweitens dank seiner Verbindung mit den Halswirbeln — wenigstens in den Fällen, wo er stark ventralaufwärts geneigt ist — bei einseitiger Aktion wahrscheinlich in der Lage sein, sich bei der Drehung des Halses in den obersten Brustwirbelverbindungen zu beteiligen, was einen größeren Spielraum für den Muskel erfordert, da er in beiden Fällen genötigt ist, sich etwas von seiner Unterlage abzuheben. Dieselben Momente sind wohl auch für die Absonderung des zervikalen Longissimus maßgebend.

Aponeurose des Musculus Longissimus und Musculus Transversospinalis.

Septum intermusculare dorsi (Nishi).

Dieses an den Dornen der unteren Thorakal-, Lumbal- und Sakralwirbel, sowie am Ilium befestigte Blatt, das meist unter dem Namen »Sehnenblatt des Longissimus« geläufig ist, dient nicht allein diesem, sondern in ausgedehntem Maße auch oberflächlichen Bündeln des Transversospinalis-Systems — im Bereich des Kreuzbeins nur mehr letzterem — zum Ursprung. (Vgl. das Schema Fig. 2.) Da das Blatt somit zwei ausgedehnten Systemen angehört, dürfte die unpersönlichere Bezeichnung Aponeurosis spinodorsalis (in Analogie zur Bezeichnung Apon. »lumbodorsalis«) den vorliegenden Verhältnissen besser entsprechen als die oben erwähnte, welche es einseitig dem Longissimus zuspricht.

Die Aponeurose befestigt sich am medialen Teile der Crista iliaca, am medialen senkrechten Darmbeinrand, am unteren Ende des Kreuzbeins und der Dornenreihe vom Thorakalgebiet bis gegen das Ende der Crista sacralis media.

Die funktionelle Differenzierung paralleler Bündelgruppen des Longissimus und Transversospinalis im Thorakalteil hat eine mehr oder weniger weitgehende Zergliederung der Aponeurose in Sehnenstreifen zur Folge. Diese Gliederung geht jedoch nicht immer so weit, daß man ohne Zerstörung bindender Gewebsteile die einzelnen Sehnenstreifen von einander trennen könnte. So war dies im gegebenen Falle nur stellenweise bei Hylobates möglich, dessen gymnastisch ausgebildetere Lebensweise von vornherein die weitestgehende Durchbildung unter den drei Affen erwarten ließ; bei ihm ließen sich einzelne Streifen von der Seite her abheben. — Bei Gorilla und Schimpanse war dies nirgends möglich. Eine oberflächliche Gliederung war zwar wahrzunehmen, doch standen die Streifen durch rinnenförmig eingesunkene dünnere Partien des Blattes miteinander in Verbindung. Auch von letzteren entsprang Muskulatur, so daß man, wollte man mit dem Messer eine Trennung herbeiführen, in die muskulösen Ursprünge schnitt.

Fig. 2.

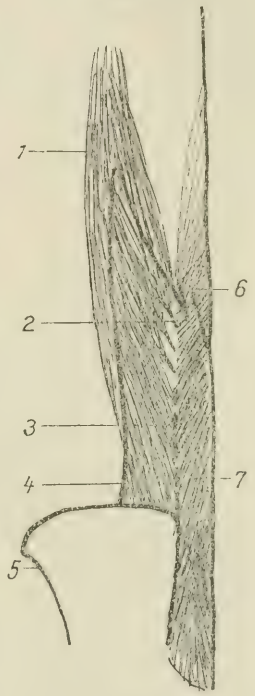

Schema des Ursprunges des Transverso-spinalis und Longissimus von der Aponeurosis spinodorsalis und dem Septum intermusculare dorsi (Nishi). Die Aponeurose ist durchsichtig gedacht.

1 Longissimus, *2* Zuschußbündel von Querfortsätzen, *3* Septum Nishi, *4* Aponeurosis spinodorsalis, *5* Darmbein, *6* Spinalis (oberflächlichste und tiefere Schichten), *7* Multifidus.

Mit der Aponeurose in Verbindung steht ein sagittales fibröses Blatt, das als Rest des bei niederen Wirbeltierklassen auf größere Strecken hin ausgebildeten Septum intermusculare dorsi (Nishi) aufzufassen ist, welches den medialen Längszug vom lateralen trennt. Es zeigt bei den Affen einen ähnlichen Aufbau wie beim Menschen aus dorsalaufwärtssteigenden Sehnenspiegeln, die von den Procc. mammillares entspringen und durch eine ganz dünn gebliebene fibröse Schicht in Zusammenhang stehen. — Bei Hylobates ließ sich dieses Septum durch Abschälen der Ursprungsfasern isoliert darstellen. — Dorsal stößt es unter rechtem Winkel mit der Aponeurosis spino-

dorsalis zusammen und ist mit ihr, — besonders innig dort, wo die Sehnenspiegel sie treffen — verwachsen. Kaudal befestigt es sich an der medialen senkrechten Darmbeinkante. Kranialwärts endigt es in der unteren Thorakalregion als Faszie, die den Transversospinalis bedeckt, ohne seinen Fasern ferner zum Ursprung zu dienen. In der Hauptsache aber ist sein Material in den oberen Regionen wohl in die Ursprungssehnen des Tranversospinalis-Systems von den Querfortsätzen aufgegangen. (Sehnenspiegel der unteren thorakalen Multifidusursprünge.) Seine Eigenschaft als Ursprungsblatt für Longissimus und Transversospinalis hat es nur in der Lenden- und untersten Thorakalregion bis in die Gegend des Übergangswirbels, bis zu welcher der Longissimus kontinuierlich von seiner Lateralfläche entspringt. Von der Medialfläche entspringt ungefähr bis zur selben Höhe der Transversospinalis.

3. Longissimussystem.

Bei allen drei Affen erfolgen seine Ursprünge vom medialen Abschnitt der Crista iliaca bis zur Knochenauftreibung an der Spina iliaca post. sup., zum größeren Teil aber von der Aponeurose und vom Septum intermusculare dorsi, und zwar auch von letzterem nicht bündelweise, sondern kontinuierlich, so daß man hier den Ursprung durchschneiden muß, wenn man auf die Lendeninsertionen eingehen will. Im Lendengebiet ist die Differenzierung der Ansätze geringer als beim Menschen. Eine Trennung zwischen medialen und lateralen Insertionszacken ist meist nicht durchgeführt, weshalb die Procc. accessorii nur sehr schwach entwickelt sind. Nur beim Gorilla ist eine dem Menschen ähnlichere Gliederung in einzelne Zacken erkennbar: die lateralen, dick fleischigen gehen an die Seitenfortsätze der Lendenwirbel und des Lig. lumbocostale, die medialen mit kurzen schwachen Sehnen an die Procc. accessorii der Lendenwirbel. Die mediale Zacke zum Proc. accessorius L. 4 entspringt diesem gegenüber an der Spina iliaca post. sup. und liegt fast horizontal.

Bei den übrigen inseriert die Masse des M. longissimus lumborum fleischig an die Procc. costarii, von deren Wurzel an und über sie noch hinaus an das tiefe Blatt der Aponeurosis lumbodorsalis. Der Muskelwulst schiebt sich somit unter das kaudale Ende des Iliocostalis. Der Darmbeinursprung des Longissimus erschöpft sich meist schon in den Lendeninsertionen.

Gorilla. Die Aponeurosis spinodorsalis entspringt vom 7. B.D. an abwärts. Die Streifenteilung reicht von hier bis zum 11. B.D.

Das kraniale Ende der sehnigen Fläche liegt über dem 5. Thorakalsegment; bis dorthin entspringen Longissimusfasern aus ihr. — Die thorakalen Insertionen des Longissimus sind in laterale und mediale geteilt. Letztere sind breite fleischige Zacken an die 5.—12. R.; sie strahlen teilweise auch noch auf die Querfortsäte aus. Die medialen Zacken inserieren an sämtliche Brustwirbelquerfortsätze mit runden Sehnen. Zuschußbündel entspringen vom 4.—12. B.Q.

Der Halsteil ist nur unvollkommen vom Brustteil getrennt. Die aus dem kranialen Ende des (angedeuteten) Sehnenstreifens vom 8. B.D. kommenden Fasern gesellen sich teils ihm, teils dem Spinalis, teils dem Brustteil zu. Im übrigen setzt er sich aus Bündeln zusammen, die vom 3. Halswirbelseitenfortsatz (Tb. post.) bis 4. B.Q. ihren Ursprung nehmen. Sie sind sagittal gestellt, in sagittaler Richtung hoch, und legen sich so aneinander, daß jedes untere das nächstobere von außen her deckt. Die Insertionen erfolgen durch kurze Sehnen vom Atlas bis zum 6. H.W. an die Tubercula posteriora.

Der Kopfteil entspringt am Kranialrande der Processus transversi Th. 1 und 2, von der Außenfläche der oberen Gelenkfortsätze von C. 3—5 und C. 7. Der sich aus den Ursprüngen entwickelnde Bauch ist einheitlich, platt, sagittal gestellt, dreht sich jedoch ungefähr in Atlashöhe so, daß seine mediale Seite etwas dorsalwärts sieht und inseriert an die Pars mastoidea des Schläfenbeins. Er wird nahe am Ursprung von einer annähernd vertikal verlaufenden Inscription durchsetzt, die kurz oberhalb des Hinzutrittes des Ursprungsbündels von C. 3 ihr oberes Ende hat. Auf der medialen Seite des Bauches ist die Inscription nur in dessen unterer Hälfte bemerkbar. — Der Muskel geht keinerlei Verbindungen ein.

Bei Hylobates erstreckt sich die Aponeurose bis über das 4. Th. segment hinauf, wo es als sehnige Zunge endigt. An der lateralen Seite läßt sie nur einen schmalen bis 1 cm breiten Saum frei. An der Dornenreihe reicht sie bis zum 6. B.D. hinauf, im Raume vom 6. B.D.—3. L.D. ist sie in stellenweise voneinander isolierbare Streifen zerlegt. Der Streifen aus der Gegend des 10. B.D. gehört noch ganz dem Brustteil des Longissimus an, der Streifen vom 9. B.D. einerseits dem M. longissimus cervicis, andererseits dem M. spinalis. Die Teilung der aus dem obersten Ende der Aponeurose hervorgehenden Muskelkomplexe erfolgt an der 4. R.; nach lateral setzt der oberste Brustteil des Longissimus die Richtung der Sehnenstreifen fort, nach medial entspringt von der Ventralseite der Aponeurose der Spinalis, zwischen beide schiebt sich keilartig, nur in der Spitze des

Winkels mit dem Sehnenblatt (Streifen vom 9. B.D.) zusammenhängend der Zervikalteil des Longissimus ein (Fig. 3).

Im Thorakalbereich sind nur vom 4.—7. B.Q. entspringende Portionen als Zuschußbündel isolierbar. Im übrigen (unteren) Thorakalbereich entspringen die Bündel ohne gegenseitige Abgrenzung fortwährend von der Aponeurosis spinodorsalis, weiter unten dann vom Septum intermusculare dorsi, welches bis zum 12. Thorakalsegment mit der Aponeurose verwachsen ist; vom 8.—13. B.Q. gelangen keine Zuschußbündel zum Muskel. Die Ansätze sind bis zur 6. Rippe doppelt. Von da aufwärts sind nur mehr mediale vorhanden. Die lateralen sind fleischig, flach und werden nach unten zu immer breiter; sie befestigen sich auch zwischen den Rippen. Sehr breit ist die Zacke an die 13. R. Die höher oben gelegenen Zacken lassen sich weithin trennen, doch ist ein einheitlicher Bauch, dank der Zusammenfassung durch die Aponeurose immerhin deutlich ausgebildet. Die medialen Zacken gelangen mit schmalen Sehnen an sämtliche Brustquerfortsätze und den 7. H.Q. Die letzterwähnte Zacke steht in keinerlei Verbindung mit dem Halsteil, sondern gehört allein dem Brustteil an, aus dessen oberflächlicher Partie sie hervorgeht.

Fig. 3.

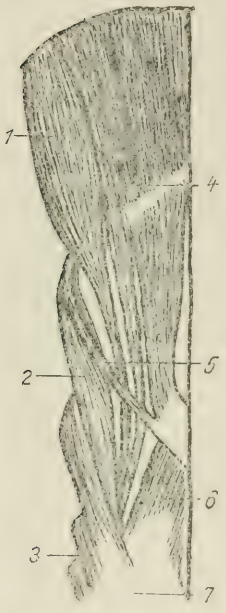

Muskulatur der linken Nackengegend bei Hylobates. *1* Longissimus capitis, *2* L. cervicis, *3* L. dorsi, *4* Transverso-occipitalis, *5* Dornzuschußbündel des Longissimus cervicis, *6* Spinalis, *7* Aponeurosis spinodorsalis.

Der Zervikalteil besteht aus einem oberflächlichen lateralen und einem tiefen medialen schmächtigeren Anteil, die nur an den Insertionen zusammenhängen, insofern als der tiefe seine fleischigen Zacken an die Endsehnen des oberflächlichen heftet. Nur der laterale oberflächliche Anteil ist es, der, wie oben erwähnt wurde, mit dem Brustlongissimus in Zusammenhang steht, indem seine längste bedeutendste Zacke sehnig aus der Oberfläche der Longissimusmasse in Höhe der 4. R. hervorgeht. Im übrigen ist der Halsteil vom Brustteil getrennt. Außer der oberflächlichen Zacke besteht dieser laterale Anteil noch aus Bündeln, die gemeinsam mit Transversospinaliszacken vom 2.—5. B.Q. entspringen. Sie vereinigen sich mit der oberflächlichen Zacke zu einer Muskelplatte, deren Dorsalkante noch einen Zuschuß durch ein Bündel

erhält, das zusammen mit einem Transverso-occipitalis-Ursprung von den oberen B.D. vermittels einer sehnigen Platte entspringt (Fig. 3). Die Insertionen der lateralen Abteilung erfolgen an die Tbb. postt. von C. 2.—4, und zwar geht die oberste zum größten Teil aus den untersten Ursprüngen, die unterste aus dem Ursprung vom 2. B.Q. hervor, so daß die Bündel im allgemeinen konzentrisch angeordnet sind. — Die mediale, ebenfalls sagittal gestellte Abteilung ist schwächer; ihre Bündel entspringen vom 1. und 2. B.Q. Die Ansätze heften sich selbständig an C. 1 und 5 (tb. post.), unter Vermittlung der Sehnen der lateralen Abteilung an C. 2.—4. Außerdem sind — mit den eben beschriebenen verbundene — ganz tiefe Bündel vorhanden, die die Rinne zwischen Tubercula posteriora und Gelenkfortsätzen ausfüllen. Sie stellen gewissermaßen den Übergang zu den Intertransversarii des Halses dar. Sie befinden sich zwischen C. 7 und C. 4, C. 7 und 3, C. 6 und 2.

Bei dem oben erwähnten Dornursprungsbündel des Halsteiles dürfte es sich, so wie es H. Virchow vom Transverso-occipitalis überhaupt und dessen Dornursprüngen annimmt, ebenfalls um das Produkt einer oberflächlichen Abspaltung auf früherer Entwicklungsstufe handeln, das sekundär Verbindung mit der Dornreihe erlangte, und zwar wäre diese Abspaltung aus dem lateralen Teile des noch ungetrennten Spinalis-longissimus-Systemes entstanden, während die Dornursprünge des Transverso-occipitalis dessen medialem Teile zugehörten. Das Verhalten dieser Dornursprünge des Longissimus cervicis und Transverso-occipitalis gleicht sehr dem des Longissimus und Spinalis im Thorakalbereich, (wenn man das mediale Transverso-occipitalis-Bündel bis zur Inscription, wie billig, einem »Spinalis« gleichwertet [vgl. Fig. 3]) — und in dieser Ähnlichkeit scheint ein Weg zum Verständnis der Aponeurosis spino-dorsalis gegeben zu sein: Denn wenn die Annahme über die Entstehung der oben erwähnten Dornbündel richtig ist, so scheint damit eine Berechtigung für die weitere Annahme vorhanden zu sein, daß die Aponeurosis spino-dorsalis ebenfalls eine Abspaltung vom noch ungeteilten Spinalis-Longissimus-System darstellt, welche auch nach der Teilung in lateralen und medialen Längszug als einheitliche oberflächliche Platte, die beiden Längszügen Ursprungsmöglichkeit bietet, bestehen bleibt. Die Aponeurose wäre nach dieser Auffassung als sehnig gewordene oberflächlichste Schicht der ursprünglich in ihrer Ganzheit muskulösen dorsalen Rumpfmuskulatur zu betrachten.

Der Kopfteil entspringt bei Hylobates eng verbunden mit den

Transverso-occipitalis-Ursprüngen vom 2.—7. Halsgelenk (Kapseln) und 1.—3. B.Q. Die Halszacken sind nur ganz nahe am Ursprung von einander zu trennen, da die fächerförmig ausstrahlenden Bündel gleich innig zu einer Platte sich verflechten. Der von den Brustursprüngen herrührende Bestandteil läßt sich teilweise vom Halsursprungsteil trennen. Die Insertion erfolgt aber einheitlich an den lateralen Teil der Crista occipitalis und an die Pars mastoidea.

Schimpanse. Die Aponeurose befestigt sich vom 9. B.D. an abwärts. In Höhe der 6. R. endigt sie als schmale Zunge auf dem oberen Thorakalabschnitt des Muskels. Im Lumbalbereich deckt sie seine Dorsalfläche bis zum lateralen Rand, am Thorax läßt sie einen bis 1 cm breiten muskulösen Streifen lateral frei. Die Zerlegung in Sehnenstreifen ist nur ganz schwach angedeutet.

Der Longissimus des Schimpansen ist nicht so flach und breit wie der des Hylobates, sondern schmäler und rundlicher. Die einzelnen Zacken sind dichter zusammengedrängt und lassen sich nur an der Insertion voneinander trennen. Der mediale (größere) Teil der vom Darmbein kommenden Bündel erschöpft sich in der diffusen Insertion an die Lendenwirbelsäule, ein dünner lateraler Streifen läßt sich bis zur 11. R. verfolgen. Der Thorakalbauch setzt sich hauptsächlich aus den Aponeurosen- und Septumursprüngen zusammen, sowie aus Zuschußbündeln, die vom 9. B.Q. aufwärts mit zarten Sehnenfäden entspringen. — Das Septum ist bis in die Gegend des 11. Th. W. mit der Aponeurose verwachsen; von hier abwärts entspringt der Longissimus von ihm. — Die lateralen Ansatzzacken gehen an die 5.—13. R., mit Ausnahme der zur 5. R., fleischig. Die zur 13. R. ist dick und weder medial noch lateral scharf abgrenzbar. Der Ansatz der medialen Zacken an die Brustwirbel-Querfortsätze geschieht mit runden Sehnen, nur an den 13. B.Q. fleischig verbunden mit der lateralen Ansatzzacke an die 13. Rippe.

Lumbo-thorakal-, Zervikal- und Occipitalteil des Longissimus stehen bei Schimpanse miteinander in Zusammenhang. — Der Zervikalteil setzt sich, wie bei Hylobates im allgemeinen aus zwei Teilen zusammen, die nur durch ein oberflächliches Bündel in Verbindung stehen. — Die laterale (untere) Abteilung geht aus der Oberfläche des Thorakalbauches in Höhe der 3. Rippe hervor und erhält einen Zuschuß vom 5. B.Q., ein dünnes Bündel vom 3. B.Q., stärkere vom 1. B.Q., 5. und 7. H.Q. · Der schmale, sagittale Bauch inseriert mit einer einzigen Sehne an das Tb. post., von C. 4. Die Bündel aus dem Thorakalbauch und vom 5. B.Q. gehen gerade in die Sehne

über, die späteren Ursprünge treten unter fast rechtem Winkel an sie heran. Dadurch erhält der Muskel das Gepräge des Segmentalen, was auch Virchow an seinem Schimpansen beschreibt. — Ein Bündel aus der Dorsalkante dieser Abteilung stellt die Verbindung mit der medialen (oberen) Abteilung her. Diese entspringt vom 7. H.Q. bis 3. B.Q., ist an ihrem Ursprung in größerer Ausdehnung mit dem Kopfteil verwachsen und inseriert an die Tbb. postt. von C. 2—4. Die Intertransversarii dorsales verhalten sich zu den Ansätzen teilweise als Fasciculi intertendinosi.

Der Kopfteil ist eine im unteren Teile sagittale, geschlossene Platte. Die Zacken sind nur in der Nähe des Ursprungs (2.—7. Halswirbelgelenkfortsatz, 1. B.Q.) voneinander zu trennen. Im oberen Teil geht er Verbindungen mit dem Transverso-occipitalis und dem Obliquus capitis sup. ein und inseriert an die Pars mastoidea des Schläfenbeines.

Intertransversarii dorsales.

Als Angehörige des Longissimussystems seien sie an dieser Stelle erwähnt. Sie nehmen am Halse den Grund der Rinne zwischen der Reihe der Tubercula posteriora, und der Gelenkfortsätze ein. Sie sind bei Gorilla gut entwickelt und von den Intertransversarii laterales abtrennbar. Sie finden sich zwischen 1.—4. und zwischen 6. und 7. H.W. Der zwischen Atlas und Epistropheus ist geteilt und ziemlich kräftig. In dem sehr engen Spatium zwischen 7. Halswirbel und 1. Rippe findet sich keiner. Der laterale Intertransversarius ist hier als Levator costae so stark entwickelt, daß er einen dorsalen anscheinend nicht aufkommen ließ. Am Thorax sind muskulöse Intertransversarii nur zwischen 1. und 2. und 10. und 11. B.Q. nachweisbar.

Bei Hylobates stehen sie mit den oben beschriebenen tiefen Bündeln des Longissimus am Halse in Verbindung und sind Teile von ihm. Von den lateralen Intertransversarii sind sie nicht stets einwandfrei zu trennen. Sie finden sich von C. 2—Th. 2 zwischen sämtlichen Wirbeln. Der zwischen C. 7 und Th. 1 ist fast ganz sehnig.

Beim Schimpansen befinden sie sich zwischen allen Wirbeln vom Atlas bis Th. 1. Der 1. ist der stärkste.

Intertransversarii dorsales der Lendengegend waren nicht als selbständige Bündel darzustellen, bis auf einen im folgenden zu erwähnenden Fasciculus mammillo-accessorius beim Schimpansen.

Am Ende der Besprechung des Longissimussystems sei noch des Folgenden Erwähnung getan: Es ist naheliegend, in der Konstellation der zunächst angreifenden Muskulatur wo nicht alle, so doch immerhin gewichtige formative Bedingungen für die Beschaffenheit gewisser Knochenabschnitte zu suchen. So ist zu erwarten, daß sich am Übergang der Querfortsatzverhältnisse vom thorakalen zum lumbalen Typus in der Muskulatur dieser Übergangsgegend wenigstens das Vorhandensein einer entsprechenden Besonderheit erkennen läßt, wenn auch die Knochenumgestaltung dadurch vorläufig bei weitem nicht erklärt werden kann. Derartige besondere Verhältnisse finden sich nun tatsächlich in der Muskulatur des thorako-lumbalen Übergangs bei den untersuchten Affen (auch beim Menschen) und seien hier andeutungsweise aufgeführt. Erstens ist in der Gegend des Übergangswirbels die Stelle, bis zu der das Septum intermusculare als sagittales Blatt mit der Aponeurose verwachsen ist. Bis dorthin entspringt einerseits der Longissimus, dessen mediale Ursprünge von da aufwärts in Bündel getrennt von den Querfortsätzen ausgehen, als einheitliche Masse von seiner lateralen, der Multifidus bis an die Aponeurose hinan von seiner medialen Seite. — Zweitens finden sich aber noch hier und da zwischen Longissimus- und Transverso-spinalis-System in der Tiefe mehr oder weniger selbständige Bündel, die zwar dem System der Mammillo-accessorii angehören, sich von den gewöhnlichen des unteren Lumbalabschnittes jedoch dadurch unterscheiden, daß sie einen oder auch mehrere Wirbel überspringen. Da sich ihr Vorkommen scheinbar nur auf die Übergangsgegend beschränkt, ist es wahrscheinlich, daß sie in irgend einer Beziehung zum Übergange stehen. — Unter den drei Affen war nur beim Schimpansen ein solches Bündel zu finden. Es entspringt am Proc. mamm. L. 1 und teilt sich in eine Zacke zum 12. und eine zum 11. B.Q. Es ist ziemlich kräftig und steht kurz vor der oberen Insertion muskulös mit dem Longissimus in Verbindung.

(Nebenbei seien hier noch zwei Befunde am Menschen erwähnt. Bei einem Erwachsenen waren zwei Bündel vorhanden. Eines ging vom Proc. mamm. L. 2 zum Proc. access. Th. 12, das andere vom Proc. mamm. L. 2 zum Proc. transv. Th. 11. Übergangswirbel war Th. 12. — Bei einem 14jährigen war ein zusammengesetztes Bündel vorhanden, das von den procc. mamm. Th. 12 und L. 1 entsprang, Zacken zu den procc. transv. 10 und 11 schickte und verbunden mit der medialen Zacke des M. longissimus zum 9. B.Q. endigte. Übergangswirbel war gleichfalls Th. 12.) Weitere Untersuchungen müssen

indes hier noch zeigen, inwieweit diese Befunde Norm sind und in welcher Beziehung diese Bündel zum Übergang stehen.

4. M. transverso-occipitalis (Virchow).

Dieses Derivat beider Längszüge sei — gewissermaßen als Übergang — hier vor der Beschreibung des medialen Längszuges eingeschaltet.

Bei Gorilla ist er vollständig in M. biventer und M. complexus getrennt. Nur die Ursprünge sind teilweise gemeinsam, gemeinsam aber außerdem noch mit denen des Transverso-spinalis (Semispinalis). Der ganze Muskel schiebt sich hier bis zum 5. B.Q. zwischen Longissimus und Transverso-spinalis ein.

Der mediale Biventer entspringt vom 2.—5. B.Q. In Höhe des 5. H.D. trägt er die anfangs spulrunde, weiter oben sich verbreiternde Zwischensehne, welche an ihrem breiten Teil Bündel vom 6. und 7. H.D. empfängt.

Mit seinem lateralen Rand überlagert der Biventer den lateralen Komplexus. Dieser entspringt vom 1.—3. B.Q., 2.—7. (unteren) Halswirbelgelenkfortsatz, bzw. von der Außenfläche der Gelenke. Der Bauch, der sich aus den Brustursprüngen entwickelt, ist von dem aus den Halsursprüngen kommenden getrennt und liegt medial.

In Höhe des 3. H.D. trägt er eine Inscription. Mit dem Halsursprungsteil, der noch einmal in zwei Portionen zerklüftet ist, vereinigt er sich kurz vor der Insertion. An das laterale Ende der Komplexusinsertion am Hinterhaupt tritt noch ein Bündel, das vom Tb. post. des Epistropheus und eng verbunden mit dem M. obliquus capitis superior von der hinteren Atlasspange entspringt.

Hylobates. (Fig. 3.) Der Muskel zeigt einen schalenartigen Bau. Eine Trennung in eine mediale oberflächliche (Biventer) und laterale tiefere Abteilung (Komplexus) ist zwar angedeutet, aber nicht vollständig durchgeführt, da zwischen beiden Teilen verbindende Bündel vorhanden sind. — Der mediale Teil entspringt vom 1.—4. B.Q. In Höhe des 4. H.D. trägt er eine von lateral nach medial steil ansteigende Inscription. An ihrem medialen Teil setzt ein 1,5 cm breites Bündel an, das mit dem oben erwähnten Longissimuszuschußbündel unter Vermittlung einer kleinen Sehnenplatte von der Dornreihe (7. H.D.—3. B.D.) ausgeht. Unterhalb der Inscription macht es den Hauptbestandteil des Biventerteiles aus. — Der laterale Teil entspringt vom 2.—7. Halswirbelgelenkfortsatz (bzw. den Gelenken).

Die Zacken sind kaum am Ursprung voneinander zu trennen. Er wird oben teilweise von der medialen Abteilung überlagert.

Bei Schimpanse ist der Muskel einheitlich. Nur in der Mitte seiner Oberfläche läßt sich ein die Inscription tragender medialer Teil von der lateralen Seite etwas abheben. Der Muskel entspringt als zusammenhängende Platte vom 2. (unteren) Halswirbelgelenkfortsatz (bzw. den Gelenken) bis zum 5. B.Q. Die Fasern strahlen fächerförmig aus dreieckigen kurzen Ursprungssehnen hervor und durchkreuzen sich sofort mit benachbarten; daher eigentliche Ursprungszacken nicht abzugrenzen sind. In der Höhe des 3. H.D. trägt der mediale Teil eine undeutlich begrenzte Inscription, an die ein $^3/_4$ cm breites Bündel vom 6. H.D. ansetzt, das mit seinem Medialrande dem Septum nuchae innig anliegt. Der laterale Teil des Muskels tauscht einige Bündel mit dem Splenius capitis aus. —

Vom darunter liegenden M. transverso-spinalis ist der M. transverso-occipitalis durch eine Bindegewebslage getrennt.

5. Transverso-spinalis-System.

a) Spinalisformation.

Die Erfahrung H. Virchows, daß der Spinalis keinen selbständigen Muskel, sondern eine oberflächliche Modifikation des transversospinalen Systemes darstellt, welche sich im Thorakal- und unteren Halsbereich findet, von der Aponeurosis spino-dorsalis entspringt und durch diese in funktioneller Beziehung zum Longissimus steht, bestätigt sich an den untersuchten Affen vollkommen. Der Grad der (relativen) Selbständigkeit des Spinalis ist verschieden. Sie ist bei Gorilla am größten, bei Schimpanse am geringsten.

Über den Bau des Muskels wäre im allgemeinen Folgendes vorauszuschicken: Der Muskel setzt sich aus mehreren Schichten zusammen, die sich aber nur unvollständig voneinander trennen lassen. Die medialen bedecken die lateralen. Die oberflächlichste und zugleich oberste ganz an der Dornreihe liegende Schicht nimmt den oder die medialen Streifen der Aponeurose, aus denen sie hervorgeht, allein für sich in Anspruch, d. h. diese Streifen dienen nicht gleichzeitig auch dem Longissimus zum Ursprung, wie die weiter lateral gelegenen, sondern spalten sich oben sogar von der Aponeurose etwas ab und enden auf dem Spinalis (Gorilla, Hylobates; die Aponeurose endigt also hier mit 2 Zungen). Die Muskelfasern stellen daher die direkte Fortsetzung der Streifenrichtung dar. — Die Bündel der tiefer

gelegenen Schichten entspringen von der Ventralseite weiter lateral (unten) gelegener Streifen — von je einem Streifen je eine Schicht — unter stumpfem, gegen die Dornreihe offenen Winkel, sowie allenfalls weiter unten vom nicht mehr in Streifen zerlegten Teil der Aponeurose. Zur Erläuterung diene das Schema Fig. 4.

Die oberflächliche mediale Partie erscheint, dank ihrer Ursprungsverhältnisse, die auch am Menschen zu beobachten sind, bis zu einem gewissen Grade selbständig, was jedenfalls seinerzeit die Auffassung

Fig. 4.

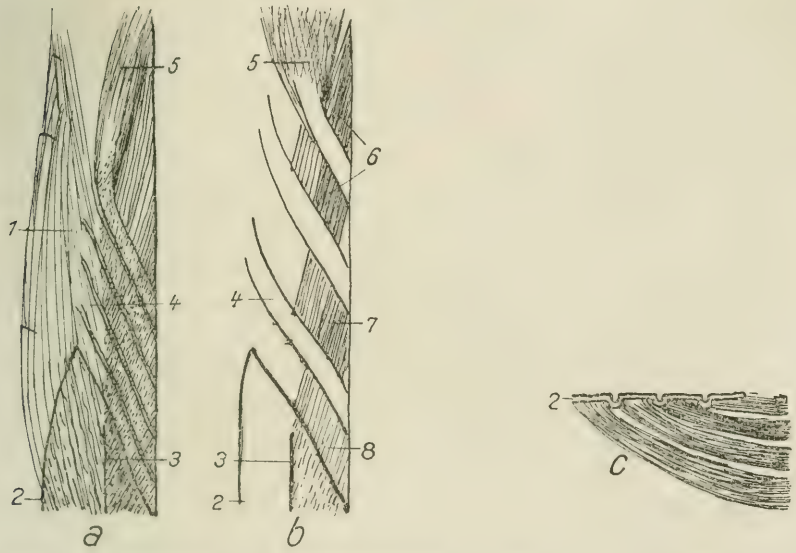

Schema zur Erläuterung der Ursprungsverhältnisse des Spinalis. *a* Die in Streifen zergliederte Aponeurose im Zusammenhang. (Oberste Spinalisschicht von der Medianlinie abgerückt gedacht.) *b* Die Streifen auseinandergerückt gedacht. (Die oberen Bündel decken die unteren.) *c* Querschnitt durch den Spinalisursprung. — *1* Longissimus, *2* Aponeurosis spinodorsalis, *3* Septum intermusculare dorsi, *4* die Streifen der Aponeurose, *5* oberflächlichster Teil des Spinalis, *6* 2. (+ 3. + 4.), *7* 3. (+ 4.), *8* 4. Schicht des M. spinalis.

des M. spinalis als eigenes System zur Folge hatte. Trennt man nämlich jene medialen Streifen vom übrigen Sehnenblatte ab, wobei die Ursprünge von den weiter lateral gelegenen Streifen mit abgeschnitten werden, so imponieren sie als Dornursprungssehnen, der Spinalis also als System von Dornen zu Dornen. Diese Abtrennung ist jedoch nicht gerechtfertigt, da sie die vorhandene Kontinuität der Aponeurose zerstört, und tiefere Bündel von ihrem Ursprung abtrennt. Ist nun die Aponeurose eine einheitliche Platte, so hat die oberflächliche Partie des Spinalis denselben Ursprungsort, wie die tiefer

entspringenden Schichten, gehört also in deren System, umsomehr, als zahlreiche Verbindungen mit ihnen sowohl im Verlauf, als an der Insertion vorhanden sind. Da diese tieferen Schichten wegen des gleichsinnigen Verlaufes mit den Bündeln des Transverso-spinalis i. e. S., wegen der innigen Verbindungen mit diesem im Insertionsgebiet, sowie insbesondere wegen des Überganges in denselben nach unten hin, als eine oberflächliche Modifikation des Transverso-spinalis-Systems i. w. S., die keine Querfortsatzbefestigung gewonnen hat, aufzufassen sind, stellt sohin auch die ihnen zugehörige oberflächliche Partie keinen Dorn-Dorn-Muskel im morphologischen Sinne dar, sondern gehört ebenfalls mit zum Querfortsatz-Dorn-System, als dessen am steilsten verlaufender Teil.

Die Befunde an den Affen ergänzen die Auffassung der Befunde beim Menschen, da bei jenen die beschriebenen Verhältnisse klarer zu Tage treten als bei diesem.

(Erwähnt sei hier noch, daß sich bei Gorilla in der Tiefe des M. spinalis ein Bündelchen fand, das mit zartem Sehnenfaden vom 9. B.D. selbständig entsprang und sich einer Semispinalisinsertion zum 6. B.D. zugesellte, also ein wirkliches Dorn-Dornbündel war. Da es sich dabei jedenfalls um einen zufälligen Rest aus einem Frühstadium handelt, in welchem die ganze tiefe Rückenmuskulatur noch in segmentale Bündel angeordnet war, kann dieser Befund nicht dazu dienen, die Auffassung des Endzustandes des Spinalis zu beeinflussen.)

Die Insertionen erfolgen aus der oberflächlichen Schicht zum Teil selbständig, aus den tieferen Schichten immer mehr durch Vermittlung der Semispinalis-(Multifidus)-Ansatzsehnen.

Die Abgrenzung der Spinalisformation gegen den darunterliegenden eigentlichen Transverso-Spinalis ist am besten im oberen lateralen Abschnitt durchgeführt. Denn der charakteristische Ursprungsmodus endigt ja mit dem oberen Ende der Aponeurose. An den oberen Insertionen macht sich schon eher ein allmähliches Übergehen in den Semispinalis bemerkbar. Die laterale Hälfte des Muskels ist durch eine annähernd frontale Spalte vom Transverso-Spinalis i. e. S. getrennt. Die mediale Hälfte ist, wie erwähnt, durch die gemeinsamen Insertionen verbunden. Nach unten ist keine deutliche Begrenzung vorhanden. Der M. spinalis geht hier allmählich in den Lendenmultifidus über. In der Übergangsgegend, wo die Fasern nach und nach den für den M. multifidus charakteristischen Ursprung nicht nur von der Aponeurosis spino-dorsalis, sondern auch von der Medial-

seite des Septum intermusculare gewinnen, ist das untere Ende der Spinalisformation zu suchen.

Gorilla. Die Ansätze erstrecken sich auf den Raum vom 5. H.D. bis 8. B.D. Die Ursprünge von der Aponeurose erfolgen von der Höhe des 4. B.Q. abwärts. Ihr Übergang in den Multifidus vollzieht sich in der Gegend des letzten Thorakalsegmentes. — Die Aponeurosenstreifen vom 7. und 8. B.D. gehören allein dem Spinalis, und zwar dessen medialer, oberflächlicher Schicht an. Die dünnen Ansatzsehnen dieser Schicht gehen an die Spitzen des 6. H.D.—2. B.D. selbständig; tiefere Zacken vereinigen sich mit Transverso-spinalis-Sehnen zum 5. und 6. H.D. Die Streifen vom 9.—11. B.D. und weiter unten ein Abschnitt der ungeteilten Aponeurose dienen den tieferen Schichten des Spinalis zum Ursprung. Diese inserieren teils selbständig, teils eng verbunden mit dem Transverso-spinalis i. e. S. unterhalb der Dornenden. Die lateral oben offene Spalte zwischen Spinalis und Semispinalis ist deutlich und reicht ziemlich weit medianwärts.

Hylobates. Dem Spinalis dienen die Sehnenblattstreifen vom 6.—9. B.D. zum Ursprung und zwar die vom 6. und 7. ausschließlich ihm. Sein oberer Rand, der einer Linie vom 4. H.D. zum 4. B.Q. entspricht, schmiegt sich dem Semispinalis am Halse eng an. Seine mediale Schicht inseriert an den 4.—7. H.D. gemeinsam mit dem Semispinalis. Die tieferen Schichten bestehen aus dicht gedrängten Bündeln, die eine Zerlegung in Insertionszacken kaum gestatten. Der Übergang in den Lendenmultifidus findet in der Gegend des 12. Thorakalsegmentes statt. Die Insertionen reichen bis etwa zum 8. B.D. herab. Sie sind zum Teil gemeinsam mit denen des Multifidus. Da der Spinalis des Hylobates kräftig entwickelt und ziemlich dick ist, kommt es nur in beschränktem Maße zur Ausbildung eines Semispinalis. Der Spinalis liegt daher größtenteils dem Brustmultifidus auf und ist mit ihm verbunden. Er läßt sich von ihm nur in seinem oberen Teile abheben. Nach unten hin macht die gleich nach dem Ursprung beginnende Verschmelzung dies bald unmöglich.

Beim Schimpansen geht der Spinalis im Raume zwischen 6. bis 11. R. aus der Aponeurose hervor. Der mangelnden Gliederung des Blattes in Sehnenstreifen entspricht es, daß hier keine weitergehende Schichtenbildung vorhanden ist. Der mediale Teil geht aber auch hier in direkter Fortsetzung ihrer Faserrichtung aus der Aponeurose hervor. Die Ansätze, welche zwischen 1. und 4. B.D. selbständig,

sonst aber unselbständig, d. h. mit dem Semispinalis bzw. Multifidus gemeinsam sind, reichen vom 6. H.D. bis ungefähr zum 5.—6. B.D. Der Übergang in den Lendenmultifidus geht am 11. B.W. vor sich, bis zu dem das Septum intermusculare dorsi an der Aponeurose befestigt ist.

Von seiner Unterlage ist der Spinalis des Schimpansen am wenigsten abhebbar, nämlich nur ganz in der Nähe des Ursprunges. Nach medial verwächst er bald mit der Unterlage, von der er sich nur durch seinen oberflächlichen Ursprung unterscheidet.

b) Semispinalisformation.

Unter diesem Namen lassen sich auch bei den drei untersuchten Exemplaren über große Räume hin sich erstreckende Bündel, die im Hals- und Brustbereich die Rinne zwischen Querfortsätzen und Darmfortsätzen überbrücken, beschreiben. Eine durchgreifende Abspaltung vom Multifidus in der Brustgegend ist nirgends vorhanden, da die Rinne so schmal ist, daß zwei gemeinsam entspringende Bündel, von denen eines z. B. 6—7 Wirbel, das andere 3—4 überspringt, noch immer soweit gleichgerichtet sind, daß ausgiebige Verwachsungen zwischen ihnen möglich sind. Nur im Halsbereich ist dank der größeren Breite der Rinne auf eine kurze Strecke, eine Spaltenbildung zu beobachten. Im übrigen vollzieht sich der Übergang von den langen Semispinalis- zu den kürzesten Multifidus-Bündeln allmählich, und die gesonderte Beschreibung rechtfertigt nur der Umstand, daß 1. die ganz langen Bündel sich nur in einem gewissen Abschnitt der thoraco-cervicalen Wirbelsäule den kürzeren über diesen ganzen Bereich verbreiteten Multifiduselementen oberflächlich zugesellen und so dem Abschnitt besonderes Gepräge verleihen und daß 2. die Semispinalisinsertionen oberflächlicher und meist mit schlanken runden Sehnen erfolgen.

Beim Gorilla verläuft die obere Grenze des Semispinalis vom 2. H.D. zum 1. B.Q., die untere vom 5. B.D. zum 12. B.Q. Das Bündel von Th. 12 entspringt aber schon vom obersten Teil des Septum intermusculare dorsi. Die längsten Bündel überspringen 6 bis 9 Wirbel, die kürzesten, die sich dem Semispinalis noch zurechnen lassen 4—5 Wirbel. Die Anordnung der Bündel ist — ähnlich wie beim Multifidus — so, daß zwei bis drei Bündel verschiedener Länge von ein und demselben Querfortsatz entspringen. Die Insertionen erfolgen etwas unterhalb des Dornendes, im Halsteil mit etwas abgeplatteten, im Thorakalteil mit runden Sehnen; an C. 2 fleischig.

Die Bündel stehen untereinander, mit dem Multifidus und dem Spinalis in enger Verbindung. Nur am Halse bilden sie mit dem Multifidus eine nach lateral-oben offene Tasche.

Bei Schimpanse ist die obere Begrenzung ebenfalls durch die Linie 2. H.D.—1. B.Q. gegeben. Die untere durch ein Bündel, das mit zarter Sehne am 9. B.Q. entspringt und sich in der Hauptsache dem 1. B.D. zuwendet. Vom 2.—5. H.D. erfolgen die Ansätze fleischig, und zwar spaltet die Zacke kurz vor ihrem Dornende von ihrer Kranialfläche einen Teil ab, der der Dornreihe dicht anliegend zum nächst oberen Dorn verläuft und dort inseriert. Wahrscheinlich sind diese Abspaltungen als Interspinales aufzufassen (»Zwischendornmuskeln« im vollen Sinne des Wortes fehlen dem Schimpansen). Die weiteren Insertionen erfolgen durch lange runde Sehnen, nahe der Dornspitze. Gleichgestaltete Sehnen finden sich auch noch vom 1. bis 4. B.D.; sie gehören jedoch dem Spinalis allein an. An den Sehnen zu C. 6—Th. 1 sind beide Formationen miteinander verbunden. Die längsten Bündel überspringen 6—7 Wirbel. Ihre Anordnung ist so wie bei Gorilla; ebenso finden sich hier zahlreiche Übergänge zum Multifidus und am Halse Spaltenbildung zwischen beiden.

Der Semispinalis des Hylobates beschränkt sich auf wenige, 6 bis 7 Wirbel überspringende Bündel, die vom 1.—4. B.Q. entspringen und am 2.—1. H.D. ansetzen. Sie sind durch eine von oben zugängliche taschenförmige Spalte vom darunterliegenden Multifidus getrennt. Die Insertionen sind kurzsehnig an C. 3, 4, fleischig an C. 2. Die starke Entwicklung des Spinalis im Thorakalbereich ließ hier scheinbar eine ausgedehntere Ausbildung des Semispinalis nicht zu. Der Spinalis liegt größtenteils dem eigentlichen Multifidus an.

c) Multifidusformation.

I. Lendentypus des M. multifidus.

Der Lendenmultifidus stellt bei allen drei Affen eine ziemlich kompakte, wenig differenzierte Masse dar, die im unteren Brustbereich ohne scharfe Grenze in das oberflächliche System des Spinalis und das tiefe des Brustmultifidus übergeht. Er ist verhältnismäßig schwächer als beim Menschen, was mit der Seichtigkeit der Lendenrinne, sowie der Kreuz-Darmbeinrinne zusammenhängt. Vom Thorakal- und Zervikalteil unterscheidet er sich in seinem Aufbau mehr als jene Teile untereinander. Denn da in der Lendenwirbelsäule, wie Virchow hervorhebt, keine Rotationsmöglichkeit besteht, ist die

Entwicklung stark quer verlaufender Fasern hier überflüssig, und so findet sich tatsächlich im Multifidus der Lendengegend, im Gegensatz zum thorako-zervikalen, ein Überwiegen längerer und steiler verlaufender Fasersysteme. Aponeurosis spino-dorsalis und Septum intermusculare dorsi bilden im Verein mit der Knochenrinne einen Kanal, dessen sämtliche Wände in der Kreuzbein-Lendengegend dem Multifidus zum Ursprung dienen. Um den Muskel als solchen zu Gesichte zu bekommen, muß die Aponeurose vorsichtig von seiner Dorsalfläche abgelöst werden. Die oberflächlichen Ursprungsfasern bleiben dabei auf ihm liegen. Er stellt einen nach unten zu sich konisch verbreiternden, der Dornreihe eng angeschmiegten Wulst dar, dessen laterale Begrenzungsfläche in der mittleren und unteren Lendengegend annähernd sagittal, gegen die Brustregion zu allmählich mehr frontal gestellt ist. Der ziemlich weit lateral gerückte Darmbeinursprung bei Schimpanse hat zur Folge, daß dort die Lateralfläche im unteren Teil von lateral-hinten nach medial-vorn geneigt ist, der Muskel also dorsal überhängt.

Bei Betrachtung des — abgesehen von der Entfernung der Aponeurose — unberührt gelassenen Muskels, zeigt sich, daß die Fasern, welche vom medialen Darmbeinrand, von der Dorsalfläche des Kreuzbeins in dessen kaudalem Bereich, von der Crista sacralis media und von der Aponeurose im Kreuzbeinbereich entspringen, kranial gegen die Mittellinie des Muskels hin konvergieren. Die weiter oben aus Aponeurose und Septum hervorgehenden Fasern sind mehr gegen die Dornreihe hin ausgerichtet. Von Insertionssehnen ist noch nichts zu sehen. Sie liegen eingebettet in die Muskelsubstanz, bei Schimpanse verhältnismäßig oberflächlich, bei den anderen tiefer und werden erst sichtbar, wenn man die oberflächlichen Faserlagen, die zum Teil direkt an die Dornspitzen inserieren, künstlich entfernt. Die Sehnen sind rund, lang und ziemlich kräftig. Bis dicht an die Insertion, die am Kaudalrand der Dornen stattfindet, strahlen von allen Seiten Muskelfasern an sie.

Die zarte Konsistenz des Hylobatespräparates erlaubte es, die Muskelsubstanz vorsichtig abzufasern und so die tieferen Teile der Betrachtung zugänglich zu machen. Es zeigte sich hiebei, daß die beiden untersten Sehnen (an den 4. L.D. und 1. S.D.) nicht erst aus der Muskulatur hervorgehen, sondern schon als solche am unteren Kreuzbeinrand platt entspringen, ein Zustand, der dem fixen Lageverhältnis beider beteiligten Knochenpunkte zueinander Rechnung trägt. An diese zwei steil verlaufenden Sehnenbrücken gelangen

Fasern der Kreuzbeingegend in dichter Fiederung. Die Sehnen an L. 1—3 gehen erst aus der Muskelsubstanz hervor, sind also keine Sehnenbrücken. Sie verlaufen den beiden untersten annähernd parallel. An die Sehne zum 1. L.D. gelangen Fasern von der Aponeurose, vom Septum intermusculare, von den Procc. mammill., den Laminae der unteren Lendenwirbel und vom oberen Teil der Crista sacralis lateralis; an die Sehne zum 2. und 3. L.D. ebenfalls von Aponeurose und Septum, Procc. mamill., Laminae und von der Kreuzbeinfläche bis zum 2. K.W. abwärts. Ferner gesellen sich den erwähnten Ursprungsfasern noch solche zu, welche von Sehnenbrücken ausgehen, die zwischen Procc. mamill. und unterem Gelenkfortsatz des 1.—3. L.W. ausgespannt sind.

Bei Gorilla und Schimpanse finden sich diese Sehnenbrücken nicht. Wohl aber lassen sich auch bei letzteren spinale bzw. interspinale Fasergruppen nachweisen, die oberhalb der Insertionen von Dornen ausgehen und an Dornen ansetzen, die Insertionen daher verdecken. Sie finden sich auch tiefer, zwischen den Sehnen. Als selbständige Interspinales, bzw. Intertendinosi sind sie jedoch nicht zu betrachten, da sie mit der übrigen, teilweise auch segmental angeordneten Fasermasse in innigem Zusammenhang stehen und nur künstlich aus ihr herausgeschnitzt werden können. Diese segmentalen Verhältnisse weisen darauf hin, daß der Multifidus der Lendengegend sich auf einer primitiveren Entwicklungsstufe befindet als der der höheren Regionen.

Fasciculi intermammillares finden sich bei allen drei Affen vom 1. L.—1. S.-mammillaris. — Sie liegen ventral vom Septum intermusculare dorsi, dem Hauptzug des Multifidus lateral angeschlossen und mit ihm teilweise verbunden. — Bei Schimpanse sind sie sagittale Platten, deren Ansätze von den Spitzen der Procc. mammill. bis zu den Wurzeln der Gelenkfortsätze reichen.

II. Brust-Halstypus des M. multifidus.

Das System des thorako-zervikalen Multifidus bleibt nach Abtragung der Spinalis- und Semispinaliselemente als verhältnismäßig dünne Lage zurück, wenn auch die einzelnen Bündel, zumal im Halsbereich ziemlich kräftig entwickelt sind. Die einzelnen Elemente ließen sich im allgemeinen gut voneinander isolieren. Eine Zerlegung in die zwei von H. Virchow für den Menschen als Hilfsvorstellung eingeführten Schichten läßt sich jedoch nicht durchführen, da die geringere Anzahl der Bündel eine Übereinanderordnung in

mehrere Schichten nicht nötig macht. Es werden 1—3 Wirbel übersprungen.

Der untere thorakale Typus stellt den allmählichen Übergang von der Lenden- zur eigentlichen Thorakalmodifikation dar. Er ist dadurch gekennzeichnet, daß seine Ursprünge, die zum Teil noch vom Septum an dessen Übergang in die einfache Faszie, zum Teil von den untersten Brustquerfortsätzen ausgehen, in ihrer dichten Anordnung mehr das Gepräge der Lendengegend tragen, während seine Ansätze an die unteren Brustdornen den oberen thorakalen Verhältnissen näher stehen. Die Ursprünge von den unteren B.Q. tragen auf ihrer Dorsalseite Sehnenspiegel, die gegen die Mitte der Bündel hin ausstrahlen: Überreste des Septum intermusculare im Thorakalbereich. Die Bündel liegen dicht aneinander, sind dicker und schwerer isolierbar als im oberen Brustbereich. Die Ansätze sind für längere und kürzere Zacken gemeinsam. Sie lassen sich präparatorisch darstellen wie in der oberen Brustgegend, sind aber etwas höher an den Dornen befestigt als dort.

Der Multifidus der oberen Brustgegend ist schmächtiger als der der unteren, da in jener das Transverso-spinalis-Material mehr in der oberflächlichen Semispinalisformation aufgeht als in dieser. Der Übergang vom unteren zum oberen ist ungefähr in der Gegend des 8. B.W. zu suchen. An den Ursprüngen bleiben an Stelle der Sehnenspiegel nur noch ganz kleine sehnige Streifen über, die Bündel werden flach, differenzierter. Da die Knochenrinne im oberen Brustbereich breiter wird, ist die Verlaufsrichtung der Bündel etwas weniger steil als im unteren. Die Insertionen nehmen den Raum von der Wurzel der Dornen bis zu deren Hälfte in Anspruch. Die Ebene, in der die Bündel verlaufen, ist daher mehr der Horizontalen genähert. Das Virchowsche liegende fortlaufende »W« ist bei allen drei Exemplaren im oberen Brustbereich darzustellen.

Bei Gorilla sind die kurzen Bündel, die 1—2 Wirbel überspringen, stark sehnig untermischt, machen daher den Eindruck des bandartigen.

In den dreieckigen Lücken zwischen den Insertionen, sowie zwischen Multifidus und Knochen liegt fetthaltiges Bindegewebe.

Der Halstypus zeichnet sich durch größere Stärke der Bündel aus. Sie entspringen von Rauhigkeiten der unteren Gelenkfortsätze. Ihre Verlaufsrichtung ist noch weniger steil als die der oberen Brustzacken. Die Insertionen erfolgen von der Dornwurzel bis über die Hälfte des Dornes. Die obersten Zacken konzentrieren sich, mit

solchen des Semispinalis vereinigt, auf den Dorn des Epistropheus, der den meistbeschickten Ansatzpunkt der ganzen Dornreihe darstellt. Und zwar endigen die Bündel an ihm nicht sehnig, sondern muskulös, was zur Bildung eines Fleischwulstes führt, der den kurzen Dorn nicht sichtbar werden läßt.

An den übrigen Dornen endigen die Bündel kurzsehnig. Kurze und lange Bündel inserieren gemeinsam, lassen sich aber in ihrem weiteren Verlaufe gut voneinander trennen. An den Ursprüngen sind sie jedoch wieder (mit anderen) verwachsen.

Auch im Halsbereich füllt Fettgewebe die Lücken zwischen den Insertionen und die Spalte zwischen Multifidus und Knochen.

Bei Schimpanse fand sich ein Bündel, das vom 4. Halswirbelgelenkfortsatz entspringend senkrecht zum M. obliquus capitis inferior aufstieg und mit diesem gemeinsam an den Atlasquerfortsatz inserierte. Es lag auf den Ursprüngen vom 3. Halswirbelgelenkfortsatz, also oberflächlich zum Multifidus.

Beim Gorilla war ein starkes Bündel vorhanden, das keinen Wirbel übersprang, trotzdem aber nicht als eigentlicher M. interarcualis angesehen werden konnte, da es sich in gleicher Schicht mit den übrigen Multifidusbündeln befand und ebenso kräftig war wie diese. Es entsprang am Gelenk zwischen C. 2 und C. 3 und inserierte am Epistropheusdorn. Sein Verlauf war fast horizontal.

III. Fasciculi interarcuales.

Die zarten, im Gewebe unter dem Multifidus gelegenen Bündel gehören dem Typus der Interarcuales obliqui an; recti waren nirgends vorhanden.

Bei Gorilla befinden sie sich zwischen C. 3—4 und C. 5—6. Sie gehen von der Wurzel des oberen Gelenkfortsatzes zur Wurzel des Dornfortsatzes des höheren Wirbels. — Bei Hylobates sind ebenfalls nur zwei vorhanden, zwischen C. 6 und 7 und zwischen C. 7 und Th. 1. — Bei Schimpanse fehlen sie vollkommen.

IV. Mm. Interspinales

sind nur bei Gorilla vorhanden und zwar nicht nur im Hals-, sondern auch im oberen Thorakalbereich: zwischen allen Dornen von C. 2 bis Th. 8, mit Ausnahme des Spatiums zwischen 4. und 5. H.D. Sie sind stark sehnig, im Halsteil breit, im Brustteil schmäler. Sie liegen ungefähr in halber Dornhöhe, mehr in der Nähe der Dornwurzel. Sie setzen sich nirgends als Fasciculi intertendinosi zwischen die

Ansatzsehnen fort, sondern beschränken sich auf ihre Knochenanheftungen.

Von interspinalen Bündeln der Lendengegend wurde beim Lendenmultifidus gesprochen.

V. Rotatores (breves).

Ein Submultifidus im Sinne Eislers, d. h. eine durch Faszie vom eigentlichen Multifidus getrennte Schicht, die neben den kurzen Rotatoren auch lange, einen Wirbel überspringende (»Rotatores longi«) enthält, ist bei den untersuchten Anthropomorphen nicht vorhanden. Die einen Wirbel überspringenden Bündel sind hier unbedingt dem eigentlichen Multifidus zuzurechnen, während jene kurzen Rotatoren in verschiedenen Stadien der Differenzierung gefunden wurden.

Bei Hylobates sind sie nicht vom Multifidus getrennt. Nur die zwei obersten (zwischen C. 7 und Th. 1, Th. 1 und Th. 2) sind durch einen dünnen Faszienüberzug abgesondert. Die übrigen sind jedoch mit den kurzen Multifidusbündeln, die sich zwischen je zwei Rotatoren einschieben und sie zum Teil überdecken, verwachsen. — Rotatoren befinden sich von C. 7—Th. 13 zwischen sämtlichen Wirbeln, sind muskulös und verhältnismäßig steil gestellt, so daß sie den teils über- teils zwischenlagernden Multifidusbündeln annähernd parallel verlaufen.

Eine Zwischenstellung nehmen die Rotatoren des Schimpansen ein, die das unter dem Multifidus befindliche Bindegewebe zwar noch nicht von diesem trennt, die sich aber gleichwohl ohne Zerstörung etwaiger Verbindungen mit dem Multifidus frei präparieren ließen. Sie befinden sich im Raume zwischen C. 7—Th. 12, sind fleischig und ziehen über die Gelenke, etwas unterhalb der Gelenkachse hinweg. Die beiden obersten verlaufen dabei fast horizontal, die übrigen schräger, aber nicht so steil wie bei Hylobates.

Die 12 Rotatoren des Gorilla sind durch eine beträchtliche Schicht fetthaltigen Bindegewebes vom Multifidus getrennt. Nur zwischen die beiden letzten lagert sich ein kurzes Multifidusbündel ein, und ist mit ihnen, wenn auch nur ganz wenig, verwachsen. Ebenfalls von C. 7—Th. 12 zwischen allen Wirbeln. Sie nehmen von oben nach unten an Größe zu, ihre Verlaufsrichtung ist fast horizontal über die Gelenke hinweg. Sie sind zum großen Teil sehnig, sehr wenig fleischig, weshalb ihnen eine nennenswerte aktive Betätigung kaum zukommen dürfte.

Es ergibt sich somit, daß die Abspaltung der Rotatoren beim Gorilla am meisten, bei Hylobates am wenigsten ausgeprägt ist und

daß der Grad der Abspaltung von der Größe des Winkels abzuhängen scheint, den die Verlaufsrichtung der Rotatoren mit der der tiefsten Multifiduselemente einschließt, so zwar, daß der größte Winkel, d. h. die größte Richtungsverschiedenheit die weitestgehende Abspaltung nach sich zieht.

Zusammenfassung.

Die genuinen Rückenmuskeln der drei untersuchten Anthropomorphen zeigen — im Gegensatze zu der Extremitätenmuskulatur — im wesentlichen den gleichen Aufbau wie die des Menschen. Sie unterscheiden sich aber von denselben dadurch, daß sie im Nacken und oberen Brustbereich verhältnismäßig kräftiger, in der Lendenregion jedoch schwächer entwickelt sind. Die Seichtigkeit der Lendenrinne und der Mangel einer ausgeprägteren Lenden-Lordose steht mit letzterem jedenfalls in Zusammenhang.

Die Differenzierung der einzelnen Elemente ist in den oberen Rumpfpartien stärker ausgeprägt als beim Menschen.

Bei Hylobates herrscht eine mehr flächenhafte Nebeneinanderordnung der Elemente vor.

Wenn man nach dem Gesamteindrucke den Grad der Ähnlichkeit oder Unähnlichkeit in Bezug auf die menschlichen Verhältnisse beurteilt, ergibt sich, daß von den drei untersuchten Rückenmuskulaturen die des Hylobates sich am weitestgehenden von der menschlichen unterscheidet, während die des Schimpansen die ähnlichsten Verhältnisse darbietet.

Verzeichnis der Abkürzungen.

B.D.	Brustwirbeldornfortsatz
B.Q.	Brustwirbelquerfortsatz
B.W.	Brustwirbel
H.D.	Halswirbeldornfortsatz
H.W.	Halswirbel
K.D.	Kreuzbeindornfortsatz
K.W.	Kreuzbeinwirbel
L.D.	Lendenwirbeldornfortsatz
L.W.	Lendenwirbel
Lig.	Ligamentum
Proc(c).	Processus (-us)
Tb(b).	Tuberculum (-a)

Literaturverzeichnis.

Bischoff, L., Beiträge zur Anatomie des *Hylobates leuciscus* und zu einer vergleichenden Anatomie der Muskeln der Affen und des Menschen. [Abhdlg. d. bayr. Akademie der Wissenschaften (II. Kl.). Bd. 10, 1870.]

—— *Gorilla gina.* [Ebenda. Bd. 13, 1880.]

Brehm, Tierleben. Säugetiere. I. 1890.

Bronn, Klassen und Ordnungen des Tierreiches. Säugetiere. I u. II. 1874–1900.

—— —— Reptilien. 1890.

Eisler, P., in v. Bardelebens Handbuch der Anatomie des Menschen, Muskeln des Stammes. II. Bd., II. Abt., I. Teil. 1912.

Fick, R., Vergleichend-anatomische Studien an einem Orang-Utang. [His' Archiv für Anatomie und Entwicklungsgeschichte. 1895.]

—— Beobachtungen an einem zweiten erwachsenen Orang-Utang und einem Schimpansen. [Ebenda.]

—— Handbuch der Anatomie und Mechanik der Gelenke. In v. Bardelebens Handbuch der Anatomie des Menschen. II. Bd., I. Abt., III. Teil.

Gegenbaur, C., Anatomie des Menschen. I. 1895.

Holl, M., Das Rippenrudiment des 7. Halswirbels. Sitzungsbericht d. Akad. d. Wissensch. Wien, math.-naturw. Klasse. Abt. III. 1919.]

—— Der Seitenfortsatz der Lendenwirbel. [Ebenda.]

Le Double, Variations du système musculaire de l'homme. I. [Paris 1897.]

Merkl, Fr., Anatomie des Menschen. III. 1918.

Nishi, Seiho, Ein Beitrag zur Anatomie des M. iliocostalis. — Fasciculi intercostales dorsales beim Menschen. [Arbeiten aus dem anatom. Institut d. kaiserl. japanischen Universität zu Sendai. 1918.]

—— Zur Kenntnis über die Morphologie der eigentlichen Rückenmuskeln beim Menschen. [Ebenda.]

—— Zur vergleichenden Anatomie der eigentlichen (genuinen) Rückenmuskeln. [Gegenbaurs Morphol. Jahrbuch. 1916.]

Ogushi, K., Beiträge zur vergleichenden Anatomie der Mm. serrati posteriores bei Affen, nebst einer Bemerkung über die »Oligoneurie«. Anatom. Anzeiger. Bd. 53, Heft 14. 1920.

Ruge, G., Ursprung des breiten Rückenmuskels bei Halbaffen, Affen und beim Menschen. [Gegenbaurs Morphol. Jahrbuch. 1920. 51. Bd., I. Heft.]

Strasser, Lehrbuch der Muskel- und Gelenkmechanik. Springer, Berlin 1913.

Virchow, H., Über die tiefen Rückenmuskel des Menschen. [Verhandlungen der anat. Gesellschaft Würzburg. 1907.]

—— Über die Rückenmuskel eines Schimpanse. [His' Archiv für Anatomie und Entwicklungsgeschichte. 1909.]

—— Über die Rückenmuskel des *Erythrocebus patas.* [His' Archiv für Anatomie. 1916.]

(*Aus dem anatomischen Institut zu Würzburg.*)

Die Appendices epiploicae am Colon des Menschen und der Säugetiere.

Von

Dr. med. vet. **Philipp Simon,**
Praktischem Tierarzt in Geroldshausen bei Würzburg.

Mit 12 Figuren im Text.

Gerade da, wo wir im tierischen Körper Organisationsverhältnisse antreffen, über deren physiologischen Wert sich nichts aussagen läßt, stehen wir auf dem eigensten Gebiet der Morphologie. Nur der Vergleich mit verwandten Zuständen und umfassende Prüfung aller Varianten, in denen ein solches Merkmal auftritt, führt uns da weiter. Nur so lassen sich auch Anhaltspunkte für das kausale Verständnis gewinnen; ist doch letzten Endes das gesamte phänotypische Verhalten eines Organismus nicht aus sich selbst heraus kausal zu ergründen, sondern der Ausdruck der genotypischen Konstitution, die historisch geworden ist. Somit liegen auch die Ursachen für das Werden dieser Konstitution in der Vergangenheit und fallen zusammen mit den Ursachen für die Entstehung derjenigen Wesen, die Träger jener Organisation sind.

Von diesem Standpunkt aus die Frage der vorab in ihrer Bedeutung noch völlig dunkeln »Appendices epiploicae« zu untersuchen, erschien als eine wertvolle Aufgabe, der ich mich auf Anraten von Herrn Prof. Dr. Lubosch unterzogen habe. Nach abgeschlossener Arbeit bin ich mir zwar klar darüber, daß es mir nicht gelungen ist, Endgültiges und Entscheidendes festzustellen. Aber ich bin andererseits davon überzeugt, daß die Ursache dieses Mangels nicht an der Unvollkommenheit der Untersuchung, sondern an den zunächst schwer übersehbaren Zusammenhängen liegt, zu denen man durch folgerichtige Behandlung der Frage geführt wird. Die Appendices epi-

ploicae werden nach dem Ergebnis meiner Untersuchung nur dann in ihrer Entstehung richtig beurteilt werden können, wenn die noch fast ganz dunkle Geschichte der Bildung des Enddarmes einmal aufgeklärt sein wird. In die Darlegung dieser Zusammenhänge mündet meine Untersuchung aus und gibt damit, was überhaupt bei dem gegenwärtigen Stande unserer Kenntnisse gegeben werden kann.

Es soll zunächst übersichtlich das, was literarisch über die Appendices epiploicae bekannt ist, mitgeteilt werden; in dem dann folgenden Hauptteil werden die Befunde geschildert und einer Beurteilung unterzogen werden. Die beigegebenen Photogramme habe ich selbst hergestellt, die Zeichnungen hat Herr Universitätszeichner W. Freytag angefertigt.

I. Literatur der Appendices epiploicae.

Bei Durchsicht der Literatur finden wir, daß die Appendices epiploicae von Vesalius als erstem aufgefunden und beschrieben worden sind. Nach Hennecke wurden sie von Meckel schon bei 5 Monate alten menschlichen Föten angetroffen, also von jener Zeit an »quo in embryone humano tubus intestinalis distincte in intestinum tenue et crassum discedit, hoc quidem formam suam cellularem acquirente«. Nach demselben Autor sollen wir sie besonders bei den omnivoren Ordnungen der Säugetiere antreffen: »quorum intestinum crassum cellulis . . . instructum est, nec vero unquam in simplice tractu intestinali carnivorum«. Auch nach Stannius werden sie bei den Säugetieren, bei denen sich die dicken Därme gar nicht oder nur wenig von den dünnen unterscheiden, wie dies z. B. bei den Cetaceen und den Ferae der Fall ist, vermißt; sie finden sich aber an dem Colon der Herbivoren. Dieser Ansicht ist auch Stosch. In welchem Alter bei Säugetierföten die »Omentula« auftreten, entzieht sich bis jetzt unserer Kenntnis. Für die Appendices epiploicae bestehen noch Namen wie Omentula, Darmanhänge, Netzanhänge, netzartige Anhänge, Netzchen. Außer bei Hennecke, der aber über Form, Lage usw. der Omentula rasch hinweggeht, finden wir die einzige eingehende Beschreibung dieser Gebilde bei Mann. Wir erfahren bei ihm, daß die netzartigen Anhänge beim Menschen sich nur auf den Dickdarm beschränken und dort verschieden große Fortsätze des Bauchfelles darstellen, die in den Bauchfellsack hineinragen. Sie zeigen sich individuell sehr wechselnd in Form und Größe und sind in ihrer Ausbildung vorwiegend abhängig vom Fettreichtum des Körpers. Bei fetten Menschen seien sie stark entwickelt, bei mageren

Individuen klein, schlaff und fettarm. Die netzartigen Anhänge seien Gebilde, die zur Ergänzung des großes Netzes bestimmt seien. Die Zeit des ersten Auftretens verlegt Mann in den 7. und 9. Fötalmonat, Hennecke in den 5.

Histologisch zeigen sie (nach Mann) bindegewebigen Bau mit elastischen Fasern durchsetzt. In den ersten Entwicklungsstadien werden die Fettzellen gänzlich vermißt. Die Oberfläche ist bedeckt von dem Bauchfell mit einem unregelmäßig angeordneten Plattenepithel. Von der Muscularis des Darmes ausgehend entwickeln sich gleichzeitig mit der Anlage der Anhänge entweder ein- oder mehrfache Gefäße, die zur Kleinheit des Anhanges relativ groß sind, und zwar Arterie und Vene. Werden die Appendices größer, etwa 2 bis 3 mm lang, dann sieht man an ihrem freien Ende nahe der Serosa Fettzellen in Form von Gruppen in unmittelbarer Nähe der größeren Gefäßwände auftreten. Bei weiterem Wachstum vermehren sich diese Gruppen von Fettzellen zunächst in der Nähe des freien Endes des Anhanges und rücken allmählich gegen die am Darmrohr sitzende Basis. An einigen Präparaten konnte Mann in den Appendices in Bildung begriffene Lymphknoten beobachten.

Die Netzanhänge treten zylindrisch, zapfenförmig oder mit breiter, glatter Basis aufsitzend an der Serosa hervor. Einzelne sind zylindrisch und zerfallen an den Enden in zwei oder mehrere kolbig endende Seiten- oder Endsprossen von verschiedener Länge. Die Mehrzahl der Anhänge entfaltet sich lamellenartig und kann kleine netzartige Erhebungen vorstellen. Sind die Appendices zylindrisch oder zapfenförmig, so zeigen sich die am Darmrohr festsitzenden Stiele dünn, während sie allmählich dicker werden und sich an den Enden mehrfach in kleine Fortsätze teilen. Auf dem Querschnitt besitzen diese Fortsätze an der Außenseite glatten Bauchfellüberzug mit einschichtigem Plattenepithel besetzt. Das subperitoneale Bindegewebe steht mit der netzartigen Bindesubstanz im Innern eines Anhanges in innigem Zusammenhang. Die Gefäße und Nerven sind ziemlich stark und bei guter Injektion makroskopisch präparierbar. Die Mehrzahl der Anhänge enthält einen arteriellen Gefäßzweig, dem eine Vene entspricht. Die Nerven begleiten mehr oder weniger netzartig die Gefäße, und nur vereinzelte Primitivfasern zweigen sich von den größeren Bahnen, gegen die Oberfläche ziehend, ab und werden auch ohne Begleitung von Gefäßen beobachtet.

Beim Schimpansen findet Mann lange zylindrische Fortsätze, während er beim Orang-Utang lamellenartige Anhänge findet.

Den Appendices spricht er eine rein mechanische Funktion zu, nämlich die Ausfüllung der Zwischenräume zwischen den Dünndarmschlingen. Nach Stosch sind sie Fettreservoire, nach Hennecke schlüpfrige Körper, die mechanisch Friktionen zwischen den Därmen verhindern[1].

Die Lehrbücher der humanen Anatomie beschränken sich auf die konventionelle Beschreibung, die hier als bekannt vorausgesetzt sei. In der mir zur Verfügung stehenden veterinär-anatomischen medizinischen Literatur habe ich die Netzanhänge überhaupt nicht erwähnt gefunden, was wohl seine Ursache darin haben mag, daß sie bei den Haussäugetieren doch verhältnismäßig selten angetroffen werden.

II. Bericht über die eigenen Untersuchungen.

1. Darstellung der Befunde.

Zu Studienzwecken für die Appendices epiploicae standen mir außer den Haustieren nur wenige, größere Säuger zur Verfügung, dagegen war das Material für Befunde an Menschen reichhaltiger. Ich habe hier das Colon teils in situ, teils exenteriert bei 18 Erwachsenen und zahlreichen Kindern untersucht und will den bemerkenswertesten Fall des Erwachsenen eingehender, die anderen nur schlagwortartig beschreiben. Wenn ich dabei die App. epipl. in Villi (für die zapfenförmigen, zylindrischen Anhänge) und in Plicae (für die lamellär angeordneten) einteile, so folge ich damit dem Vorgehen Luschkas bei der Einteilung der Pleurafalten (Mann, S. 17). Dann folgt die Beschreibung der Verhältnisse bei Kindern, bei Säugetieren im allgemeinen und bei Haustieren im besonderen.

a) Die Appendices beim erwachsenen Menschen.

Fall 1. Männliche Leiche. Am Körper mäßiger Fettreichtum, Omentum majus, trägt zahlreiche, kammartige in Fettränder auslaufende Fortsätze, von denen sich einzelne Appendices von etwa 2 cm Länge ablösen. Am Dünndarm an der linken Seite der Flexura duodeno-jejunalis mehrere kleine, gestielte Fettläppchen und eine breite Platte, den Ursprung der Arteria colica media überquerend. Auf der rechten Seite der Radix mesenterii mehrere kleine gestielte Anhänge von 1—2 cm Länge im distalen Teil der Dünndarmäste der Art. mesent. sup. Gegen das Ileum hin mehren sich Fettstreifen, die mit den Darmgefäßen auf die Oberfläche des Ileums hintreten. Die unteren 10 cm des Ileums

[1] Über die Auffassung, die sich Broman von der Bedeutung der Appendices epiploicae gebildet hat, wird in der abschließenden Beurteilung berichtet werden.

tragen gegenüber der Insertionsstelle der Rad. mesent. eine 3 cm breite Mesenterialplatte, die den Winkel zwischen Ileum und Coecum ausfüllt und gleichzeitig die obere Umgrenzung des Recessus ileo-coecalis bildet. Das Mesenteriolum fehlt, und der Wurmfortsatz besitzt außer der genannten Platte keine mesenteriale Verbindung. Es befindet sich auch an der seitlichen Bauchwand drei Finger breit von der Spina iliaca superior rechts eine breite Platte, in mehrere Zipfel zerfallend. In einiger Entfernung davon aufwärts mehrere kleine Fettzöttchen. Auch auf der linken Seite, nicht ganz symmetrisch zu der rechten, eine breite und eine schmale Fettfalte, auf die bei den folgenden Fällen noch hingewiesen wird.

Weiter aufwärts beginnt, zwischen der Taenia anterior und dem Mesocolonansatz verlaufend, eine Plica epiploica, die sich etwa bis zur Flexura dextra fortsetzt und sich gegen Ende allmählich bogenförmig bis gegen das Mesocolon

Fig. 1.

hinzieht; mit diesem wird sie durch mehrere Villi epiploicae verbunden. Von der Flexura dextra ab finden wir etwa auf eine Länge von 15 cm die Plica epiploicae genau die Mitte zwischen der Taenia libera und dem Mesocolonansatz einhaltend und an den freien Enden in etwa 4 cm lange, gelappte und gezackte Verästelungen auslaufend. Der nächste Abschnitt in einer Länge von 10 cm am Colon transversum verläuft in seiner Basis wie der vorige, seine freien Enden aber verschmelzen mit dem Omentum majus und bilden so eine Anzahl von Fenstern (Fig. 3 u. 4), zwischen denen einige Plicae mit den Enden frei

herabhängen. Bis zur Flexura sinistra folgen dann einige kleinere Zöttchen; quer über die Flexur zieht sich eine derbe, zottige Plica vom Mesocolon bis zum Ansatz des Omentum majus.

Von der Flexur abwärts am Colon descendens beginnt dann eine 4 cm lange Doppelfalte, die mit ihren Befestigungsstellen medial und lateral der Taenia anterior der Serosa aufsitzt, während ihre freien Enden dachartig miteinander verschmelzen und so eine nach unten geöffnete Tasche bilden. Im weiteren Verfolg gegen das Colon sigmoides verläuft die Basis der Plica epiploica, oft mehr oder weniger kurz unterbrochen, längs der Taenie, während sich noch eine weitere Plica gebildet hat, die zwischen der ersten und dem Mesocolonansatz diesem parallel zieht. Brücken verbinden Mesocolon und Plicae miteinander. Am Colon sigmoides wird die Plica epiploica durch größere Zwischenräume unterbrochen, die freien Enden werden kürzer und heben sich

Fig. 2.

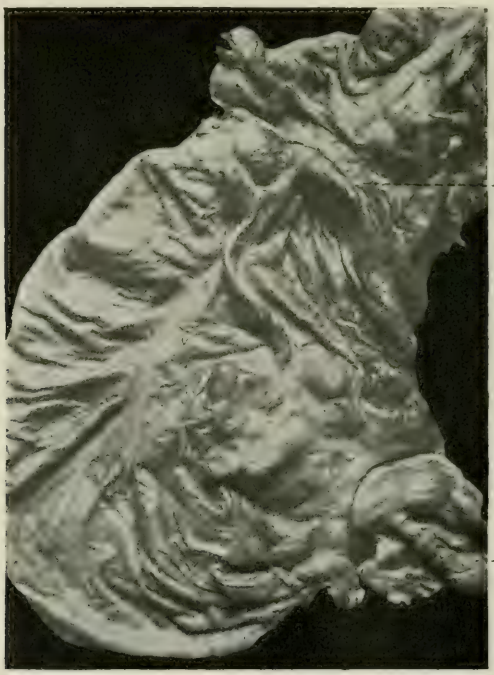

zuletzt kaum mehr von der Darmserosa ab. Den Schluß bildet dann noch ein etwa 3 cm langes, gestieltes, am freien Ende gelapptes Zöttchen. Auf der dorsalen Seite des Colon sigmoides erheben sich in ziemlich gleichen Abständen 7 Zotten und Zöttchen, von denen das längste 6 cm bis zum freien Ende mißt (Fig. 1).

Fall 2. Von der Einmündung des Ileums ins Colon aufwärts ergibt der Befund 4 mäßig lange Villi epipl., die sich in ungefähr gleichem Abstande voneinander erheben. Es folgt dann vom Mesocolon ausgehend, quer über Darm

und Taenia anterior bis auf die dorsale Seite des Colon ascendens annähernd spiralig ziehend eine kräftige Plica (bei Fall 1 zwei ähnlich verlaufende Fettfalten), die in allen beobachteten Fällen beim Erwachsenen ziemlich gesetzmäßig, bald mehr, bald weniger deutlich erkennbar wiederkehrt und die ich in folgendem, um Verwechselungen vorzubeugen, »Plica epiploica transversalis« nennen werde (Fig. 2). In der Literatur habe ich sie nicht aufgeführt gefunden. Nach kurzem Zwischenraum zieht sich von hier aus hart medial neben der Taenia anterior eine Plica epiploica bis zum Colon transversum. Es folgt dann am Colon transversum eine Falte 7 cm lang, die sich von der Taenia zum Mesocolon bogenförmig herabzieht. Gegen die Flexura dextra hin und um sie herum verläuft dann wieder hart medial an der Taenie eine Lamelle, die mit dem Mesocolon durch 2 Villi verbunden ist. Von der Flexura sinistra bis zum Colon sigmoides liegen 5 etwa gleich lange, durch Zwischenräume an der

Fig. 3.

Basis unterbrochene Plicae. Am Colon sigmoides am lateralen und ventralen Umfang eine größere Anzahl von Villi und eine kürzere Plica.

Fall 3 (exenteriert). Oberhalb der Ileumeinmündung eine feine aber deutlich erkennbare »Plica epiploica transversa«. Etwas höher, parallel zur Taenie und hart medial von ihr, zuletzt bogenförmig über sie bis an das Omentum majus hinwegtretend eine Lamelle; parallel mit dieser am Gekröseansatz hinziehend eine weitere Plica, die an der Flexura dextra an die Taenia anterior herantritt und an ihr bis zur Mitte des Colon transversum zieht. An ihrem Anfangsverlauf 8 Villi der Taenia hart medial sitzend. Am Colon transversum weitere Villi; an der Flexura sinistra bis zum Colon sigmoides hart medial von der Taenia hinziehend eine Plica. Lateral von der Taenia viele Villi und am Colon sigmoides dorsal und ventral ebensolche.

Fall 4 (25 des Protokolls). Am Ileumansatz und oberhalb davon mehrere sich kreuzende kräftige Plicae. In halber Höhe des Colon ascendens kräftige spiralig ziehende Plica epiploica transversa. Im weiteren Verlauf des Darmes Plicae und Villi in größerer Anzahl.

Fall 5 (9 des Protokolls). Keine Plica epiploica transversa. Sonst stark überwiegend nur Villi.

Fall 6 (18 des Protokolls). Kräftige Plica epiploica transversa. Außer wenigen Plicae nur Villi.

Fig. 4.

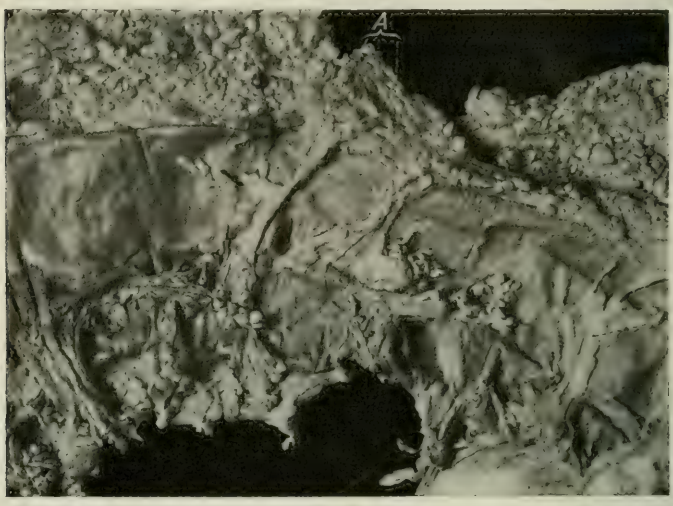

Fall 7. Außerordentlich fettreiches Individuum. Vom Ileum aufwärts bis zur Hälfte des Colon ascendens fettstrotzende, meist gestielte Villi. Dann breite, sehr kräftige Plica epiploica transversa. Am ganzen Darm nur kürzere Plicae, sonst dicht gedrängt gestielte und ungestielte Villi.

Fig. 5.

Fall 8 und 9 (4 und 22 des Protokolls). Plica epiploica transversa vorhanden. Sonst Plicae und Villi in mäßiger Anzahl.

Fall 10 (21 des Protokolls). Plica epiploica transversa vorhanden. Am Colon descendens zahlreiche gefensterte Villi (z. B. Fig. 5).

Fall 11 (24 des Protokolls). Plica epiploica transversa fehlt. Am Colon descendens außerordentlich lange gestielte Villi.

Fall 12. Zarte Plica epiploica transversa. Zahlreiche kürzere Plicae.

Fall 13. Plica epiploica transversa nur zur Hälfte vorhanden. Längere und untereinander anastomosierende Plicae.

In den übrigen Fällen ähnliche, nicht erheblich voneinander abweichende Befunde.

2. Kinder.

Das Colon von Kindern wurde in 25 Fällen bei Neonatis und zwar meistens in situ, ferner bei 3 etwa 3—4 Jahre alten Individuen untersucht.

Die Plica epiploica transversa ist noch nicht vorhanden. Colon ascendens meist ohne Befund. Appendices sind am Colon transversum häufiger und am Colon descendens und sigmoides am zahlreichsten vorzufinden; die Villi an der lateralen Seite des Colon sigmoides scheinen erst später aufzutreten, denn bei den Neugeborenen fand ich keine vor.

Nachstehend soll ein Fall genauer, die anderen kurz beschrieben werden.

Kind Nr. 99.

Mittelkräftiges Neugeborenes. Oberhalb der Ileumeinmündung kleine etwa 3 mm hohe Plica in nächster Nähe der Taenia anterior, medial und parallel zu ihr. Am Colon transversum von der Flexura dextra bis zur Flexura sinistra in ununterbrochener Reihenfolge kleinste Plicae, die etwa in der Mitte zwischen der Taenia libera und dem Mesocolonansatz und parallel zur Taenie verlaufen. Ihre Höhe beträgt etwa 3 mm. Von der linken Flexur aus, eine Strecke weit hart medial an der Taenie hinziehend und sich dann dem Gekröseansatz nähernd eine ununterbrochene Plica. Von der Flexur aus und halb so lang wie die vorige am Gekröseansatz eine weitere Plica, die der ersten ungefähr parallel zieht. Bogenförmig von ihr aus ziehen quer über die erste Plica und die Taenia anterior und lateralis 2 Plicae auf die laterale Seite des Colon descendens. Die Plicae verstreichen gegen das Colon sigmoides hin zu kaum noch erkennbaren Fettpünktchen.

Kind Nr. 42.

Am Colon ascendens an der Ileumeinmündung eine kleine Plica; nach kurzer Unterbrechung zieht sich eine weitere am Mesocolonansatz hin und parallel mit ihr, medial von der Taenia anterior eine zweite; beide sind durch 2 Brücken miteinander verbunden. Es folgen dann, teils neben der Taenie, teils zwischen ihr und dem Gekröseansatz und teils an diesem selbst sitzend Plicae mit längerer und kürzerer Basis. Von der Flexura sinistra an häufen sie sich, gewinnen größere Ausdehnung und verlaufen teilweise in doppelten Lamellen. Am Colon sigmoides längere Plicae durch Villi verbunden.

Kind Nr. 1517.

Colon ascendens und transversum ähnlich wie in beiden vorstehenden Fällen. Am Colon descendens breite Plica, die sich vom Gekröseansatz an der linken Flexur bogenförmig an die mediale Seite der Taenia anterior zieht und an ihr bis zum Colon sigmoides verläuft. An diesem Villi.

Bei den anderen Neugeborenen zeigen die Befunde nicht mehr viel Bemerkenswertes.

Die Abbildung in Fig. 6 ist einem hier nicht beschriebenen Befund entnommen und soll zeigen, wie die Plica epiploica bei Neugeborenen aussieht.

Sie ist das freie, wenige Millimeter hohe Ende eines zarten Schleiers, der sich vom Gekröseansatz bis zum freien Ende erstreckt. In der Abbildung verbreitert sich der Schleier gegen die Flexura sigmoides hin, so daß hier der freie Rand in nächste Nähe der Taenie gelangt.

Zu unterscheiden davon sind die Villi synoviales.

Fig. 6.

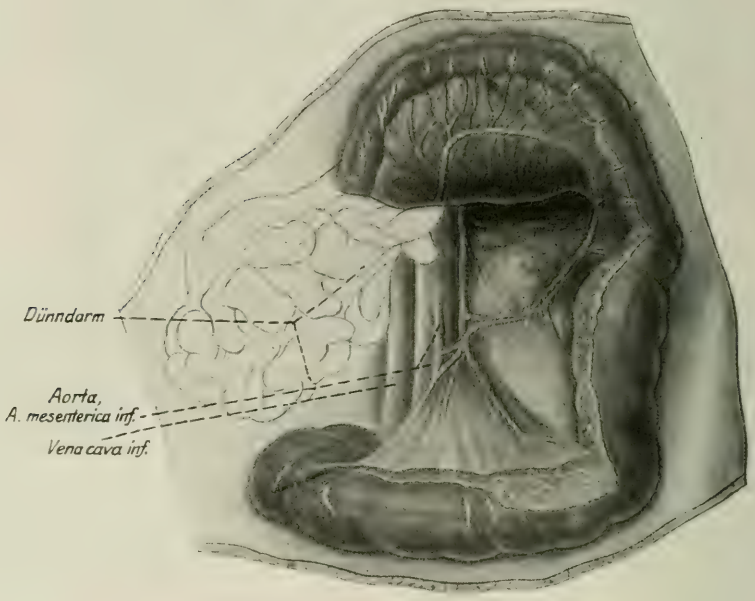

3. Säugetiere (ohne die Haustiere).

Das Colon wurde untersucht bei nachgenannten Tieren (Präparate der vergleichend-anatomischen Sammlung) mit negativem Erfolg:

1. *Cercopithecus.*
2. *Inuus ecaudatus* (gemeiner Affe).
3. *Cynocephalus.*
4. *Pteropus edulis.*
5. *Ursus arctos.*
6. *Paradoxurus spec.?*
7. *Felis leo.*
8. *Lepus timidus.*
9. *Lepus cuniculus.*
10. *Bradypus tridactylus.*
11. *Dasypus novemcinctus.*
12. *Cervus elaphus.*
13. *Didelphis opossum.*
14. *Phalangista spec.?*
15. *Halmaturus spec.?*
16. *Ornithorhynchus paradoxus.*
17. *Tachyglossus hystrix.*
18. *Dicotyles Pekari.*
19. *Antilopa dorcas.*
20. *Camelus dromedarius.*

Gefunden wurden Netzanhänge nur bei *Castor fiber* und beim Schimpansen. Bei ersterem traf ich an dem sehr weiten Colon des ausgewachsenen Exemplares eine Plica epiploica in einer Ausdehnung von 6 cm Länge und 3 mm Höhe parallel der Taenie laufend etwa

Fig. 7.

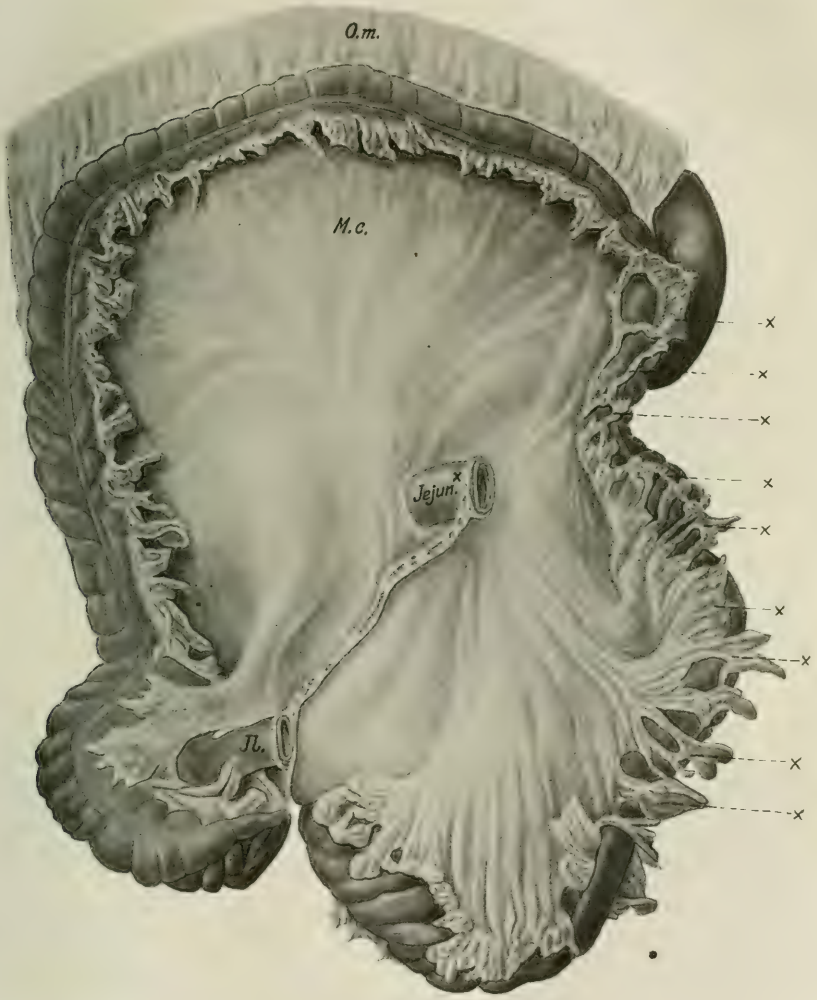

15—18 cm über der Einmündung des Ileum. An der Basis durchscheinend, war sie am freien Rande etwa 1 mm breit mit Fettgewebe erfüllt; sie war nicht gezackt, sondern verlief sanft wellenförmig.

Beim Schimpansen (Fig. 7) tritt dem Untersucher zunächst die frappante Ähnlichkeit des ausgebreiteten Colons mit dem des Menschen in bezug auf die Omentula entgegen. Bald aber zeigen sich bedeutsame Abweichungen. Von der Einmündung des Ileums in das Colon an nämlich zieht sich fast ununterbrochen eine Lamelle den Grimmdarm entlang bis zum Übergang des Colon sigmoides in das Rektum. Sie liegt dabei mit ihrer Basis am Colon ascendens genau zwischen der Mesocoloninsertion und der Taenia anterior, tritt an der Flexura dextra etwas näher an die Taenia libera heran, verläuft am Colon transversum etwas näher der Taenia libera als dem Gekröseansatz und zieht von der Flexura sinistra aus und, zwar teilweise doppelt, scharf an der inneren Kontur der Taenia anterior herab bis zum Colon sigmoides. An diesem finden sich auch wie beim Menschen die Villi epiploicae beiderseitig der Taenia anterior. An die Basis der Anhänge heran ziehen noch vom Mesocolon und Mesosigmoideum her im ganzen Verlauf derselben Fettgewebe und Villi heran.

Eine Beziehung der Anhängsel zu den Haustren konnte hier nicht gefunden werden. Die Omentula werden bis 2 cm lang von der Basis bis zum freien Ende gemessen und weisen am freien Ende Zacken und Fransen auf, wie beim Menschen.

Zu irgendwelchen Schlüssen, soweit sie nicht positiver Art sind, reicht das zur Verfügung stehende Säugetiermaterial natürlich nicht aus.

4. Haustiere.

a) Bei *Bos Taurus*.

Untersucht wurde das Colon auf Appendices epiploicae beim Rinde in etwa 650 Fällen und zwar 80mal beim Ochsen, 130mal bei Kühen und Rindern und in den übrigen 440 Fällen bei Kälbern. Zur Beobachtung gelangte dabei 550mal das gelbe Frankenvieh, etwa 100mal das Simmentaler Fleckvieh bzw. dessen Kreuzung mit dem Frankenschlag.

Beim Kalbe gelangten oft (30%) einzelne Append. epipl. am Coecum und zwar am Übergang in das Colon gegenüber der Einmündung des Ileum zur Beobachtung.

Diese Anhänge (Fig. 8) sind etwa 1—1½ cm lang und sitzen mit ihrer Basis rechtwinklig zum Darmverlauf auf der Serosa auf. Die Appendix wächst dann entweder gleichmäßig empor, ein Blättchen bildend, das sich nach oben abrundet, oder aber die Basis zieht

sich nach kurzem Wachstum zu einem Stiel zusammen, an dem dann blattartig die Appendix hängt. Es sind diese Anhänge beim Kalb ohne Ausnahme strotzend mit Fettgewebe angefüllt, besonders an der Peripherie, so daß die nicht gestielten bei der Exenteration nicht dem Darme aufliegen, sondern starr in die Höhe stehen. Diese Anhänge am Beginn des Colons scheinen später wieder einzuschmelzen, denn ich habe sie beim erwachsenen Rinde nur noch in einem Falle angetroffen. Wir finden dann ferner Appendices beim Kalb in etwa $^1/_2$% der Fälle nach der 2. Umbiegung des Colons in der Dickdarmscheibe, also bei Beginn der exzentrischen Windungen und zwar gehen sie hier ganz verschieden von den vorstehend beschriebenen,

Fig. 8.

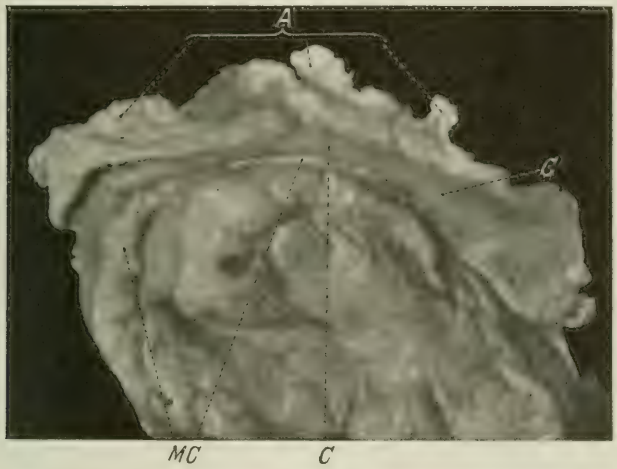

von dem kurzen Mesocolon in lamellenförmiger Anordnung aus. Das Fettgewebe tritt dann, sich auf dem Mesocolon aufbauend, zwischen den Därmen in dicken, dem Darm parallel verlaufenden Wülsten hervor. Auf der Serosa dieses Fettgewebes wachsen dann Plicae in einer Ausdehnung von 10—15 cm Länge und $1^1/_2$—2 cm Höhe hervor. Diese Netzchen zeigen an ihrer Peripherie Zacken und Zäckchen mit Fettgewebe angefüllt, sind aber nicht so scharf umrandet, wie die entsprechenden Omentula beim Menschen, denen sie aber sonst ganz ähnlich sind. Gegen die Basis zu sind sie durchscheinend; Blutgefäße usw. sind makroskopisch in ihnen nicht erkennbar. Frei auf der Darmserosa aufsitzende Appendices wie beim erwachsenen Rinde habe ich bei Kälbern nicht vorgefunden.

In späteren Altersstadien (Fig. 9) zeigt uns der Befund am Colon und zwar meistens auf den exzentrischen Windungen frei auf der Serosa aufsitzend, in kurzer Entfernung von der Taenie und dieser parallel verlaufend Plicae epiploicae auf Abschnitten von 10—15 cm Länge. In ihrem Aufbau stimmen sie mit den gegenüber der Ileumeinmündung beim Kalb befindlichen und oben beschriebenen vollständig überein, doch sprießt ihre Basis meist im Gegensatz zu diesem parallel der Taenie hervor. Die längsten, die ich vorgefunden habe, messen etwa 1,25 cm, doch sollen, wie mir Herr Schlachthofdirektor Leeb mitteilte, solche von 5 cm Länge, wenn auch natürlich äußerst selten, angetroffen werden. In Beziehung zu den Darmhaustren stehen sie nicht, denn manchmal stehen sie auf der Höhe eines solchen, dann wieder in der Einschnürung zwischen zwei solchen, bald wieder greifen sie von einem Haustrum auf das andere über.

Fig. 9.

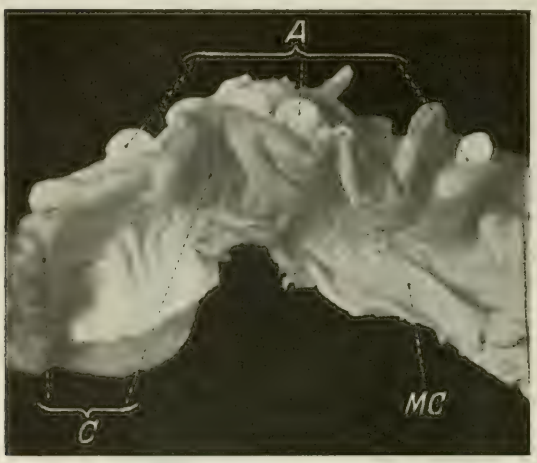

Der Befund einer längeren Kette von Appendices epiploicae beim Rind ist immerhin schon eine Seltenheit und läßt sich prozentual kaum ausdrücken. Ob er bei anderen Viehrassen häufiger vorkommt, kann ich nicht beurteilen, doch könnte m. E. die Rasse wohl Einfluß auf das Vorkommen und die Ausbildung der netzartigen Anhänge ausüben.

b) Bei *Sus domestica.*

Der Dickdarm des Schweines, und zwar durchweg des veredelten Landschweines, wurde in 450 Fällen auf Colonanhänge untersucht. Leider glückte es mir dabei nicht, das Colon von Saugferkeln zum Gegenstand meines Studiums machen zu können. Vereinzelte Appendices epiploicae kommen beim Schwein verhältnismäßig häufig vor (in etwa 30%); dagegen sind längere mit Netzchen besetzte Colonabschnitte selten. Nur in einem Falle, bei einem sehr mittel-

mäßig genährten, etwa 4 Jahre alten Mutterschweine traf ich Omentula im ganzen Verlauf des abwärtssteigenden Colonteiles frei auf der Serosa an der äußeren Kurvatur des Darmkonvolutes sitzend an. Sonst fand ich nur Abschnitte von 10—25 cm Länge mit angehefteten Netzanhängen. Beim Schwein (Fig. 10) überwiegt die Anzahl der einzelstehenden gestielten oder in gleicher Breite wie die Basis emporsprossenden Villi über die Lamellen- oder faltenartigen Formen der Plicae. Die Anhänge sind auch bei kranken, abgemagerten Schweinen immer noch ziemlich prall mit Fettgewebe gefüllt. Die einzelstehenden Append. gleichen dabei in ihrer Form

Fig. 10.

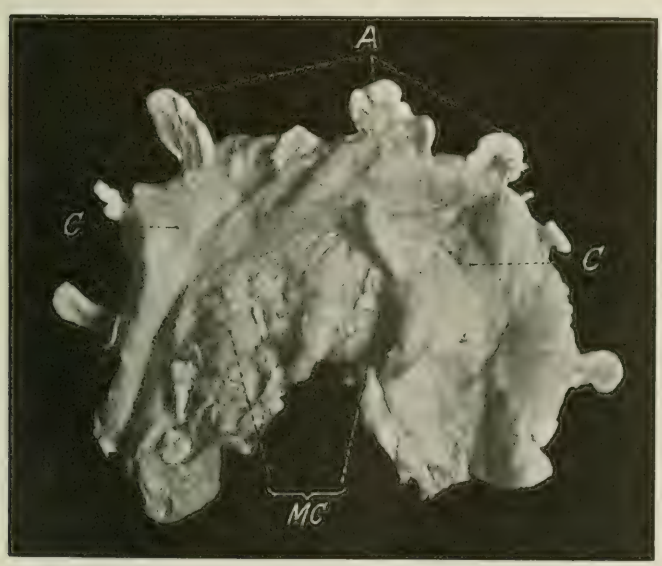

und im Aufbau den beim Rinde beschriebenen und sind auch, soweit das makroskopisch erkennbar ist, von gleicher Struktur. Die lamellenartig angeordneten Netzchen erheben sich gewöhnlich in einer Ausdehnung von 5—8 cm Basislänge frei auf der Serosa. Sie zeigen an ihren freien Enden einen bogenförmigen, welligen Verlauf, sind also nicht mit Fransen oder Zacken bedacht wie diese Anhänge beim Menschen. An der Basis durchsichtig, sind sie im weiteren Verlauf gegen das freie Ende zu mit Fettgewebe angefüllt, das dann einen wulstigen Saum bildet, so daß das Gebilde aussieht, als ob es festoniert sei. Die Omentula werden nicht höher als 1—1½ cm.

c) Bei *Ovis aries.*

Bei den Schafen, besonders bei fetten Hammeln, stößt die Unterscheidung der Darmanhänge vom sonstigen Fettgewebe, wenn auch nicht immer, auf Schwierigkeiten. Es verlaufen hier die Omentula etwa $^1/_2$ cm hoch, wulstartig und selten mit durchsichtiger Basis, frei auf der Colonserosa und parallel den Taenien, anastomosieren aber häufiger mit dem, vom kurzen Mesocolon zwischen den Darmlagen hervorquellenden Fettgewebe, so daß eine reinliche Unterscheidung manchmal schwierig wird. Öfter breitet eine auf schmaler, langer Basis dahinlaufende Appendix sich plötzlich flächenartig aus und täuscht so aus der Serosa hervorwucherndes Fettgewebe vor. Die netzartigen Anhänge kommen beim Schaf sowohl auf den konzentrisch

Fig. 11.

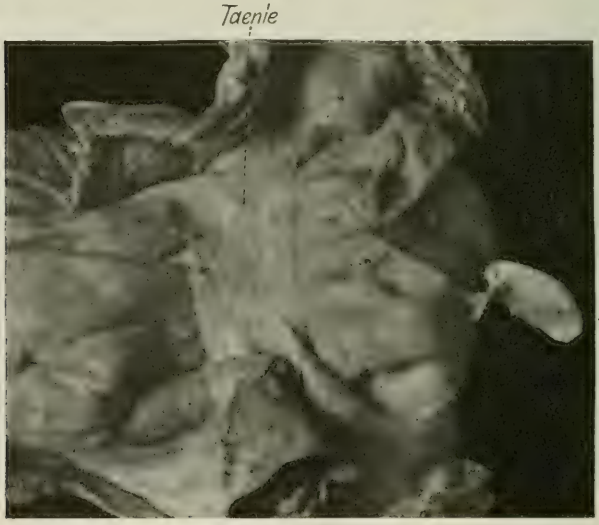

wie auf den exzentrisch verlaufenden Windungen der Darmscheibe vor und zwar auf der vom Omentum majus bedeckten Seite.

d) Bei den Pferden.

Von Pferden wurden 25 Individuen im Alter von 2—15 Jahren, Kaltblüter, gewöhnlicher Landschlag, untersucht. Es konnte nur bei 2 Tieren je eine Appendix aufgefunden werden. Diese (Fig. 11) saß beide Male der Serosa der rechten unteren Colonlage zwischen der lateralen freien Taenie und der vom Gekröse bedeckten oberen Taenie frei auf und zwar etwa in der Mitte der rechten unteren Colonlage

(vom Austritt aus dem Coecum bis zur unteren vorderen Krümmung gerechnet). Beide Male war sie 3,5 cm hoch, gestielt und prall mit Fettgewebe durchsetzt, $1^1/_2$ cm breit und 0,6 cm dick. Das freie Ende war abgerundet ohne Fransen und Zacken. Das ganze Gebilde fühlte sich derb an.

6. Zusammenfassung der Befunde.

Aus dem zusammengetragenen Material ist ersichtlich, daß die Appendices epiploicae beim Menschen bei den Neugeborenen (Föten konnten weder beim Menschen noch bei den Säugetieren untersucht werden) regelmäßig in kleinerer oder größerer Anzahl vorkommen. Beim erwachsenen Menschen sind sie immer und reichlich zu finden, wahrscheinlich auch bei den Anthropoiden. Spärlicher sind sie vorhanden bei den Omni- und Herbivoren. Im einzelnen ergibt sich dann über ihre anatomischen Verhältnisse folgendes:

a) Beschaffenheit der Anhänge.

Man trifft beim Menschen Appendices mit kurzem oder langem Stiel (Villi), mit breiter oder langer Basis angeheftet (Plicae), durch Brücken verbundene, mit den freien Enden zusammengewachsene und so taschenbildende und solche, die gefenstert sind, an. Ob diese Fensterung durch Einschmelzung, wie es für die Lückenbildung im Omentum angenommen wird, entsteht oder ob sie schon primär vorhanden ist, wage ich nicht zu entscheiden.

Histologisch habe ich die Anhänge nicht untersucht und mich in dieser Beziehung an Mann gehalten. An injizierten Präparaten konnte ich makroskopisch starke, zentral liegende Gefäße beobachten, und zwar waren sie bei den Villi bedeutend stärker als bei den Plicae. Bei diesen sind die beiden Lamellen fast stets innig miteinander verwachsen; nur selten finden wir Stellen, wo die beiden Lamellen auseinander weichen und einen Spaltraum besitzen. Die Villi werden nicht so hoch wie die Plicae, deren Länge schwankt und deren Höhe von der Basis bis zum freien Ende gemessen bis zu 10 cm betragen kann.

b) Topographie.

Villi und Plicae sind in der ganzen Ausdehnung des Colons vorhanden; erstere entspringen am parietalen Bauchfell und liegen auf dem Umfang des Darmrohrs und zwar vorwiegend ventral. Zu den Plicae ist die in Fall 1 beschriebene Platte nicht zu rechnen.

c) Beziehung zu Taenien und Haustren.

Die Villi findet man meist neben der lateralen und der medialen Taenie des auf- und absteigenden Colons (d. h. der Taenia omentalis und mesocolica des Colon transversum), und zwar besonders stark am Colon sigmoides.

Nach Broman entspricht die Lage der Villi fast immer den nach innen zwischen die Haustra einspringenden Plicae semilunares.

Fig. 12.

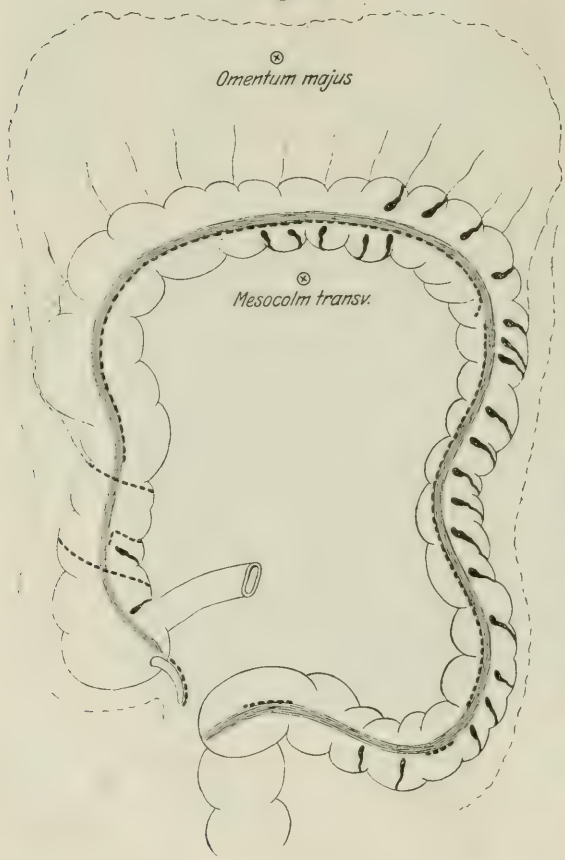

Diese Angabe deckt sich nicht mit meinen Beobachtungen, da ich die Wurzel der Villi fast ebenso oft auf den Haustren als zwischen ihnen gefunden habe. Als wesentlich und bisher nicht beachtet möchte ich aber nach meinen Beobachtungen festhalten, daß die Plicae epipl. nicht wie die Villi seitlich neben dem Colon, sondern am freien Umfang des Colons entspringen, und zwar in der überwiegenden Zahl der Fälle neben der Taenia anterior (d. h. der Taenia libera des Colon transversum) zwischen ihr und der medialen (mesocolischen) Taenie. Nur selten (z. B. im Fall 1) wird die Taenia libera überschritten. Eine Ausnahme davon bildet ferner die Plica epiploica transversa des Colon ascendens.

d) Zusammenhänge zwischen Appendices und Peritoneum werden häufiger gefunden, und zwar sind es immer nur die Plicae, deren freie Enden mit dem Omentum majus konfluieren und so Fenster

und Taschen bilden, die in chirurgischer Beziehung interessant werden könnten (Inkarzeration von Darmschlingen). Villi bilden auch oft die Brücken zwischen zwei Plicae und zwischen Mesocolon und Plica.

e) Bei den Kindern kann ich den Befunden Manns nichts Neues hinzufügen. Die Lagerung der Villi und Plicae zu den Taenien verhält sich wie bei den Erwachsenen.

f) Bei den Anthropoiden (Schimpanse) widerspricht mein Befund dem von Mann, der beim Schimpansen lange, zylindrische Fortsätze findet, während ich eine beinahe ununterbrochene Plica angetroffen habe, die mit ihrer Befestigung am Darm durchweg wie beim Menschen einwärts von der mittleren Taenie lag.

g) Bei den Haustieren (die anderen Säuger müssen bei der Beurteilung infolge Materialmangels ausscheiden) treffen wir die meisten Appendices bei den Omnivoren, wie es auch die älteren Beobachter angegeben haben. Im ganzen herrschen bei den Tieren die Plicae vor. Beim Pferd habe ich nur gestielte Villi gefunden.

Eine Parallele zwischen Menschen und Tieren in bezug auf die Appendices in dieser Arbeit zu ziehen ist untunlich, da das Untersuchungsmaterial für die Primaten usw. mir nicht zur Verfügung steht und somit eine Vermittlung zwischen beiden fehlen würde.

III. Beurteilung der Befunde.

Hinsichtlich der physiologischen Bedeutung der Appendices stehen zwei Fragen offen.

1. Broman nimmt an, daß es sich bei den Appendices, ähnlich wie bei der Plica vesicalis transversa der Harnblase, um Reserve- oder Vorratsfalten des Colons handle, in die hinein sich der Darm bei stärkerer Füllung ausdehnen könne. Meine Befunde widersprechen dieser Annahme durchaus. Zwar finden sich bei den Plicae epiploicae umschriebene Stellen, an denen die Lamellen auseinanderweichen, so daß man mit der Pinzette dazwischen fahren und eine Höhlung, eine Tasche zwischen ihnen und der Darmserosa feststellen kann. Aber das sind seltene Ausnahmen. Man kann unmöglich begreifen, wie die von mir gesehenen und abgebildeten Plicae epiploicae Reservefalten für die Ausdehnung des Darmes bilden können.

2. Handelt es sich, wie Mann annimmt, lediglich um Füllmaterial zwischen den Darmschlingen. Er sagt: »Ebenso wie das große Netz an Frostschnitten gefaltet zwischen den Dünndarmschlingen steckt, so sieht man auch die Appendices epiploicae zwischen jenen Dünndarmschlingen eingelagert, welche an die verschiedenen Abschnitte

des Colons angrenzen.« Für die Villi könnte das vielleicht zutreffen, doch würde auch hier die ursächliche Erklärung fehlen. Denn sobald sie einmal da sind, müssen sie ja dem Gesetz der Schwere folgend zwischen die Dünndarmschlingen geraten, da sie doch irgendwo bleiben müssen. Daß sie ein Füllmaterial bilden, wenn sie da sind, beweist nicht, daß sie entstanden sind, nur um Füllmaterial abzugeben. Ganz und gar versagt diese Erklärung aber gegenüber den Plicae, denn erstens können sie meist wegen ihres anatomischen Baues als Füllmasse gar nicht in Betracht kommen, zweitens werden sie geradezu durch Brückenbildung, Verwachsung der freien Enden miteinander oder mit dem Peritoneum verhindert, sich zwischen die Dünndarmschlingen zu begeben; drittens liegen sie gerade vorzugsweise am Colon transversum, wo ja bereits das große Netz die beste Füllmasse abgibt. Manns Erklärung, durch die er diesen Widerspruch beseitigen will — »am Colon transversum, an welchem das große Netz beim Menschen fixiert ist, können sich nicht leicht Falten bilden, weshalb an dieser Stelle viele Appendices epiploicae auftreten« —, ist unbefriedigend.

Wir müssen bei der Beurteilung der Appendices zunächst prüfen, ob es sich um eine progressive Bildung handelt, die beim Menschen, Anthropoiden und anderen Säugern auftritt, oder um etwas Altererbtes, um Residuen früher vorhanden gewesener größerer, reicher entwickelter Netzanhänge. Für die erste Annahme spricht scheinbar das späte Auftreten (5.—7. Fötalmonat) bei den Föten. Dennoch darf man die Ontogenese in ihrer Bedeutung hierbei doch nicht überschätzen. Sie könnte cänogenetisch zusammengeschoben sein.

Drei Gesichtspunkte sind, glaube ich, vor allem festzuhalten, wenn wir zu einem Urteil über die Plicae — und um diese muß es sich vornehmlich handeln — gelangen wollen:

1. Die Netzanhänge sind am Colon in ihrem Wesen nicht einheitlich zu deuten.

2. Ihre Entstehung muß in engem Zusammenhange stehen mit den stammesgeschichtlichen Umbildungen am Colon und mit der Ausbildung seiner endgültigen Befestigung.

3. Es bildet somit die Untersuchung der Appendices einen Teil der umfassenderen Aufgaben, die sich mit der vergleichenden Anatomie des Colons und seiner Befestigungen beschäftigen.

Zu dieser Auffassung berechtigen uns folgende Besonderheiten der Appendices. Zweifellos ist die Spiralplica am Colon ascendens etwas konstantes und von den übrigen Plicae verschiedenes. Das

beweist ihr fast regelmäßiger Zusammenhang mit der Ansatzstelle des Omentum majus am Colon ascendens. Berücksichtigen wir, daß das Omentum majus ja auch auf Leber, Gallenblase und das Colon ascendens (»Omentum colicum Halleri«) übergreift, und ziehen wir die sekundäre Ausbildung des Colon ascendens beim Menschen in Betracht, so kommen wir zu dem Resultat, daß die Plica epiploica transversa als Rest einer sich auf das Colon ascendens hinab erstreckenden Omentumbildung aufzufassen ist.

Wenn wir am Colon transversum und descendens die Lokalisation der Plicae epiploicae betrachten, die dort fast ohne Ausnahme parallel der Taenia anterior verlaufen, wenn wir ferner berücksichtigen, daß ihre Basis oft ganz kontinuierlich ist (beim Schimpansen vom Colon ascendens bis zum Colon sigmoides!), so wird uns nachstehende Folgerung verständlich. Wir wissen (VAN LOGHEM), daß das Colon der Primaten in seinem distalen Verlauf eine Kaliberverminderung erleidet, wohl im Zusammenhang mit einer Verminderung der Ingesta (Eindickung). Es erscheint mir nicht unwahrscheinlich, daß eine solche Kaliberverminderung, die innerhalb des serösen Überzuges erfolgt, Teile des serösen Überzuges gleichsam freigibt und das um so mehr, je weiter distal wir gelangen.

In den Untersuchungen von KLAATSCH und VAN LOGHEM ist leider über die Verhältnisse der Appendices am Colon bei den Primaten usw. nichts gesagt, so daß erst ein Vergleich zwischen den verschiedenen Colonabschnitten und den etwa vorhandenen Plicae meine Vermutung stützen oder widerlegen könnte. Aber es kommt noch ein Zweites hinzu. Das Colon selbst scheint stammesgeschichtlich — abgesehen von seinen Lagebeziehungen im Ganzen — Drehungen um seine Achse zu erleiden und zwar an verschiedenen Stellen verschieden, besonders bei der Ausbildung seiner sekundären Befestigung (z. B. bei *Propithecus* und anderen Prosimiae [VAN LOGHEM]). Ob sich diese, bisher noch nicht systematisch erforschten Vorgänge nicht mit den gleichzeitigen Veränderungen am peritonealen Überzug verbinden können, bleibt weiterer Prüfung vorbehalten.

Besonderes Interesse erwecken endlich die Fensterbildungen, über deren Entstehung zunächst leider nichts ausgesagt werden kann. Sie könnten ja vielleicht nichts anderes sein als Ergebnisse sekundärer Verwachsungen, wie sie vielfach z. B. beim Omentum und beim parietalen Bauchfell gefunden werden. Aber ob sie nicht tiefere Bedeutung haben (Einschmelzungen ursprünglich umfassenderer Platten), bliebe ebenfalls noch zu untersuchen.

So hat die eingehende Untersuchung der Appendices epiploicae gelehrt, ihre Bedeutung nicht im Gebiet der individuellen Zweckmäßigkeitslehre zu suchen. Nur im Rahmen der Gesamtveränderungen, denen das Colon unterliegt, wird ein Verständnis auch dieser seiner Anhangsgebilde zu erreichen sein.

Herrn Professor Dr. Lubosch sei an dieser Stelle für die Unterstützung mit Rat und Tat, die er dem Veterinärmediziner an dem der Humananatomie dienenden Institut angedeihen ließ, mein ergebenster Dank ausgesprochen.

Würzburg, Juni 1921.

Literaturverzeichnis.

1. Stosch, De omentis mammalium. Berlin, 1807.
2. Hennecke, Karl, De functionibus omentorum in corpore humano. Göttingen, 1836.
3. Stannius, H., Lehrbuch der vergleichenden Anatomie der Wirbeltiere. Berlin, 1846.
4. Toldt, C., Bau- und Wachstumsveränderungen der Gekröse des menschlichen Darmkanals. 1879.
5. Gegenbaur, Anatomie des Menschen. Leipzig, 1888.
6. van Loghem, Das Colon und das Mesocolon der Primaten. Petrus Camper Nederlandsch Bijdragen tot de Anatomie. II. Teil. Jena, 1904.
7. Klaatsch, Morphologisches Jahrbuch, Bd. 18, 1909.
8. Mann, Dr. Fritz, Untersuchungen über die Entstehung, die anatomische Beschaffenheit und die physiologische Bedeutung des Netzes und der netzartigen Anhänge. München, 1912.
9. Broman, Anatomie des Bauchfelles. Jena, 1914.
10. Rauber-Kopsch, Lehrbuch der Anatomie, Bd. IV. Leipzig, 1920.
11. Sobotta, Grundriß der deskriptiven Anatomie des Menschen, Bd. II. München, 1920.

Von veterinär-medizinischen Werken wurde durchgesehen:

1. Martin, Vergleichende Anatomie der Haussäugetiere.
2. Ellenberger und Baum, Anatomie der Haussäugetiere.
3. Ellenberger und Müller, Anatomie der Haussäugetiere.
4. Leisering und Müller, Anatomie der Haussäugetiere.

Die Entwicklung des sekundären Gaumens der Säuger.

Von

Dr. **Jar. Wenig**, Prag.

Mit 17 Figuren im Text.

Im Literaturverzeichnis am Ende dieser Abhandlung führe ich eine Anzahl vorwiegend neuerer Arbeiten an, welche sich mit der Entwickelung des sekundären Gaumens befassen. Ich beabsichtige nicht deren Inhalt hier zu rekapitulieren, da diese Arbeiten den Fachgenossen bekannt und zugänglich sind, übrigens sind kürzere oder längere Zusammenfassungen der bisherigen Resultate in den neueren Arbeiten enthalten (Schorr, Inouye, Pohlmann, Löhle usw.); ich werde also die bisherige Literatur nur insofern berühren, als es für diese Studie unbedingt nötig ist.

Behufs embryologischer Untersuchungen habe ich Mäuse (*Mus musculus* und *M. m.* var. *alba*) gezüchtet und die freigelegten Embryonen verschiedensten Alters mit Sublimat-Essigsäure, Pikrinsublimat nach Rabl oder Alkohol-Essigsäure behandelt; die Durchtränkung geschah über Zedernöl und Carboneum tetrachloratum, indem es sich um Bearbeitung auch großer Embryonen handelte und das Material sich auf diese Weise weich erhält. Zum Färben wurde Eisenhaematoxylin (M. Heidenhain) und Pikrinsäure, die Methode von van Gieson oder Safranin nach Pfitzner benutzt.

Da ich die zwei kritischen Stadien der Gaumenentwicklung in dem Uterus eines und desselben Muttertieres aufgefunden habe, wurde meine Aufmerksamkeit auf diese Frage gerichtet; um möglichst genaue Querschnitte durch den Kopf zu erhalten, habe ich die Köpfe abgeschnitten, um dieselben zum Mikrotommesser gut orientieren zu können. Die Bestimmung der Schnittrichtung nach dem Schneiden ganzer Objekte ist nämlich nicht ganz verläßlich.

Vor Erscheinen der Arbeiten einiger Schüler von A. Fleischmann waren die Berichte über die Entwicklung des Säugergaumens —

trotz einiger Differenzen — ziemlich übereinstimmend. Die Arbeiten von Pohlmann (18) und Löhle (13) haben jedoch zur Frage der Gaumenentwicklung eine ganz abweichende Stellung eingenommen. Da ich auf Grund meiner eigenen Untersuchungen mit den Ausführungen der beiden Autoren nicht einverstanden sein kann, und da Löhles Arbeit eben die letzte ist, welche sich eingehend mit der Entwicklung des Mundes und des Gaumens beschäftigt[1], erscheint es mir zweckmäßig, auf diese neueren ontogenetischen Ansichten zu reagieren.

Die sogenannte alte Lehre über die Entstehung des sekundären Gaumens stammt von Dursy (3); ihr kurzer Inhalt ist, wie folgt: der Gaumen entsteht aus zwei Gaumenplatten (welche in den späteren Arbeiten »Gaumenfortsätze« genannt sind); diese Gaumenplatten hängen in Form zweier Längswülste zu beiden Seiten der Zunge und nehmen ursprünglich eine vertikale Stellung ein; sie reichen von der Zwischenkiefergegend bis hinter den Kehlkopf. In diesen Entwicklungsstadien hindert die Zunge die Vereinigung der lateral liegenden Gaumenplatten, und findet man dieselben später in horizontaler Lage über der Zunge — anfangs noch voneinander getrennt — vor, so muß man annehmen, daß die Zunge den Platten Platz geschaffen hatte, um aus der vertikalen in die horizontale Lage übergehen zu können. Diese auch von His (11) bestätigte Lehre hat sich lange Zeit in ihren Grundzügen erhalten; es wurden verschiedene Ergänzungen und Modifikationen untergeordneter Bedeutung hinzugefügt und verschiedenes Material verarbeitet. Es handelte sich z. B. um die Fragen, auf welche Weise und in welchen Entwickelungsstadien die Umlagerung der Gaumenfortsätze stattfindet, die »alte Lehre« ist jedoch im Ganzen genommen fast unerschüttert geblieben. Abweichende Meinungen stammen von Fick (4), Schultze (22) und Pölzl (19).

Fick stimmt im Anfang seiner Arbeit mit Dursys Anschauung überein, später spricht er jedoch von einer langsamen Gestaltsveränderung der Gaumenplatten und beschreibt sogar bei den Schweineembryonen einen an der Abbiegungsstelle der vertikalen Gaumenplatten sich bildenden Wulst, welcher in eine von Anfang an horizontale Platte auswachsen soll. — Eine von Anfang an horizontale Lage der Gaumenplatten hat auch Schultze angenommen, und Pölzl schildert die wichtige Phase der Gaumenschließung folgendermaßen:

[1] Nur Harry Sicher 23) hat die Ausführungen der Fleischmannschen Schule abgewiesen.

»Die Platten des harten Gaumens, die früher nach innen unten gerichtet waren, wachsen nun, da der Raum zwischen ihnen frei geworden ist, nicht mehr weiter nach unten, sondern sie wachsen, ihre Form ändernd, oberhalb der Zunge in horizontaler Richtung gegen die Mitte zu und treffen sich zunächst in ihrem vordersten Teile, eine Strecke hinter dem Zwischenkiefer«.

Wenn auch die Schüler der Fleischmannschen Schule, Sippel (24) und Aulmann (1), von Löhle (13) als Vorarbeiter der »neuen Lehre« bezeichnet sind, hat erst Pohlmann (18) im Jahre 1911 neue radikale Ansichten in die Frage der Gaumenentwicklung eingeführt. Pohlmann hat mit Katzenmaterial gearbeitet und die bisher herrschende Lehre ganz in Abrede gestellt. Seine eigene Lehre, die er auch mit Wachsmodellen zu unterstützen versucht hatte, läßt sich kurz folgendermaßen zusammenfassen:

Pohlmann unterscheidet in der sich bildenden Mundhöhle zwei verschiedene Bildungen: die Grenzleisten und die Gaumenbrücken. Die ersteren befinden sich zur Seite der Zunge, fast in vertikaler Lage und sind mit den Gaumenfortsätzen der älteren Autoren identisch; sie beteiligen sich nicht an der Bildung des künftigen Gaumens; man darf dieselben nicht als Gaumenfortsätze deuten, »weil sie unbedeutende Relieferhebungen des epithelialen Munddaches sind, welche den an eine kräftige Plastik gemahnenden Namen: Fortsatz gar nicht verdienen. Sie entstehen auch gar nicht durch aktives Vorwachsen eines bestimmten, etwa hufeisenförmigen Epithelstreifens, sondern lediglich als morphologische Konsequenzen des Umstandes, daß drei, transversal nebeneinander liegende Streifen der Mundwand (diese Angabe bezieht sich sowohl auf das Dach als den Boden derselben) in verschiedenem Grade dorsal gekrümmt werden. Daher setzt sich der dorsal gewölbte Mittelraum bzw. der Zungenwulst durch zwei niedrige Grenzleisten bzw. Zungenfurchen von den wenig gekrümmten Seitenflügeln oder Kaunischen ab.« Die als Gaumenplatten bezeichneten Gebilde sind nach Pohlmann nur Reliefmerkmale der Mundwand, und aus diesem Grunde ist es ausgeschlossen, daß sie später in die horizontale Lage übergehen.

Die »Gaumenbrücken« beschreibt und zeichnet Pohlmann bei älteren Stadien als zwei unter der Wölbung der früheren Gaumenrinne vorspringende Wülste, welche erst nach dem Verschwinden der vertikalen »Gaumenplatten« neu entstehen. Dieses Verschwinden soll bei den Stadien stattfinden, welche Pohlmann zufälligerweise nicht zu Gesicht kamen.

Auch weiter in seiner Arbeit betont Pohlmann, daß die eigentlichen Gaumenbrücken (*gw*) von den Gaumenleisten (*gl*) ganz verschieden sind und daß keine Identität beider Gebilde existiert. Die neuen Gaumenbrücken liegen in einem viel höheren Niveau als die Gaumenleisten, und der neu begrenzte Ductus nasopharyngeus hat nun eine ganz andere Form als die frühere Gaumenrinne.

Auf Grund seiner Untersuchungen glaubt also Pohlmann, daß es ihm gelungen ist, die »landläufige« Ansicht von der Entstehung des Säugergaumens zu beseitigen und durch eine neue Lehre zu ersetzen. Der Autor faßt seine Resultate folgendermaßen zusammen: »Die Biegungskanten (Grenzleisten) richten sich weder auf, noch verwachsen sie. Vielmehr verstreichen sie mit der allgemeinen Umformung der Mundhöhle, bezw. Mundwand. Aus den lateralen Flächen der Gaumenrinne wachsen die Gaumenbrücken hervor, verschmelzen und trennen den Ductus nasopharyngeus ab.«

Fleischmann (5) hat die Ansichten seines Schülers ausnahmslos angenommen und betrachtet die »alte Lehre« als definitiv beseitigt. Denn in der Zusammenfassung der Resultate seiner Schule, welche er für bewiesen erklärt, lesen wir: »Das definitive Munddach der Säuger entsteht durch Verschmelzung der am Ende der Larvenperiode neu auftretenden Gaumenbrücken. Die Gaumenleisten haben damit nichts zu tun, sondern verstreichen.« Fleischmann hat ein Kapitel seiner Arbeit speziell den Mammalia gewidmet, wo er dieselbe Ansicht über die Gaumenbrücken wie Pohlmann geäußert hat: »Das enge Lumen des dorsalen Mittelraumes wird durch mediane Verwachsung (Fig. 5) der dorsal oberhalb der Grenzleisten neu differenzierten Gaumenbrücken *gw* verdrängt.«

Drei Jahre später nach Pohlmann hat ein anderer Schüler Fleischmanns, Löhle, die Bildung des Gaumens bei *Cavia cobaya* von neuem untersucht und beschrieben. Inzwischen ist die Arbeit von Fuchs (8) mit einem Anhange über den Säugergaumen und die Publikationen von Inouye (12) und Frets (6) erschienen. Fuchs betont zur Verteidigung seiner früheren Darstellung, daß bei *Talpa*-embryonen von etwa 6,3—6,5 mm die Nervi pterygo-palatini tief in die Gaumenfalten, welche seitlich neben der Zunge herabhängen, einstrahlen. — Die Arbeiten von Inouye und Frets schließen sich der Dursy-Hisschen Theorie an. Der von Inouye beschriebene Fall der ungleichseitigen Lage der Gaumenplatten (die rechte nimmt die vertikale, die linke die annähernd horizontale Stellung ein (Fig. 58, Inouye) soll nach Löhle nur durch Verzerrungen verursacht werden;

es scheint ihm, wie auch Fleischmann, das der Embryo während der Präparation aus dem Uterus eine Verletzung, einen Druck erfahren hat, und daß infolgedessen die betreffenden Organe in eine falsche Lage verschoben wurden. Frets sollte wieder über nicht geeignetes Material disponieren, um die Frage der Gaumenbildung glücklich lösen zu können.

Ohne den Arbeiten von Frets und Inouye nähere Aufmerksamkeit zu widmen, betont Fleischmann in einer Einleitung zu Löhles Arbeit die vollkommene Haltlosigkeit der alten Lehre und spricht die Hoffnung aus, daß dieselbe, als eine falsche, bald endgültig aus der Literatur beseitigt werden wird. In der Arbeit selbst weist Löhle (13) alle bisher errungenen Resultate, welche zu Gunsten der Dursy-Hisschen Theorie sprechen, ab und schließt sich voll der von Pohlmann ausgesprochenen These an: »Die sogen. Gaumenfortsätze sind keine wirklichen Fortsätze; sie richten sich weder auf, noch verwachsen sie, weil sie lediglich Biegungskanten der Epithelwand darstellen, welche durch die Gliederung der larvalen Mundhöhle in Mittelraum und Seitennischen entstehen.« Abweichende Deduktionen sollen nur auf Studium pathologischer Embryonen beruhen, und den Resultaten Pohlmanns soll gegen Frets, Inouye u. a. künftige Popularität gesichert und die alte Lehre als Irrtum der Vergangenheit endgültig beseitigt werden. — Löhle stellt mit Pohlmann folgenden Satz auf: »Es gibt keine Gaumenfortsätze. Die Meinung, daß der harte und weiche Gaumen in Form ursprünglich vertikaler Platten angelegt und später in die horizontale Stellung geklappt wird, ist falsch.«

Nicht eine Aufrichtung, sondern Umformung führt nach Löhle die Umwandlung der »archaistischen« Form des Mundes in die »moderne« herbei. Es ist jedoch nicht klar, was aus den Lamellen, welche in jungen Stadien zur Seite der Zunge sich befinden, entsteht, welche Rolle sie bei der Umformung oder Ummodellierung des Mundes spielen, wohin ihr Material während der Ummodellierung hingeraten ist: »Es gibt weder Gaumenleisten, welche in breite Gaumenplatten auswachsen, noch biegen sich die Gaumenfortsätze aufwärts, noch wachsen ihre freien Kanten einander entgegen. Ebensowenig sind die Gaumenplatten von Anfang an horizontal medial gerichtet.« — Es ist weiter nicht möglich, folgende Sätze in Löhles Arbeit in Einklang zu bringen: ». . . es entstehen neue horizontale Vorsprünge oder Gaumenbrücken (Pohlmann), welche in keiner Hinsicht den Gaumenleisten identisch, aber die Vorbedingung für die Herstellung

des Gaumendaches der Säugetiere sind; . . .« und weiter: »Wenn Pohlmann die Gaumenbrücken mit voller Bestimmtheit als neue Differenzierungen im Gegensatz zu den Gaumenfortsätzen erklärte, . . .« (S. 612) und gleich darauf (S. 613): »G. P. Frets (6) hat im vorigen Jahre (1912) die Umbildung der Gaumenplatten (Pölzl, Pohlmann) abgelehnt.« Pohlmann hat doch ganz bestimmt von neuen Bildungen und nicht von der Umbildung gesprochen. Löhle selbst benützt in seiner Schilderung die Pohlmanns-Bezeichnung »Gaumenbrücke« nicht, vielleicht entsprechen diesen »Gaumenbrücken« seine Ektomesodermwülste: »Die Ektomesodermwülste gehen in die symmetrischen Gaumenbrücken über, welche durch mediane Krümmung an den Seitenufern des ursprünglichen Mittelraumes gebildet werden und endlich in der Gaumennaht zusammentreffen.« (12. These des Schlusses.)

Es sei mir jetzt erlaubt zu schildern, wie ich die Bildung des Gaumens an meinem reichlichen Material beobachtet habe. Meiner Meinung nach ist die ganze Sache nicht so kompliziert, wie man nach Durchmusterung einiger Arbeiten und der Übermenge von Abbildungen der Schnitte und Wachsmodelle vermuten könnte. Zur Lösung der Frage ist es erforderlich, geeignete Stadien aufzufinden, tadellose Serien von Querschnitten anzufertigen und hauptsächlich ganz selbständig, ohne Berücksichtigung welcher auch immer Doktrinen zu arbeiten.

Als Ausgangsstadien für das Studium der Gaumenentwickelung eignen sich die Maus-Embryonen, deren Scheitelsteißlänge annähernd 6,5 mm beträgt. Mustern wir eine Serie von Querschnitten durch den Kopf durch, so finden wir dicht hinter den Augen den dem Mundboden noch vollkommen angewachsenen Zungenwulst, dessen Umriß auf den Schnitten in diesem proximalen Gebiete herzförmig erscheint. Je weiter nach hinten wir fortschreiten, desto umfangreicher wird die Zunge, und ihre lateralen Konturen nehmen allmählich mehr vertikale Stellung ein. Der Zungenwulst verdrängt bedeutend die primitive Mundhöhle, deren Lumen nur in Form einer engen Spalte zum Vorschein kommt, indem vom Dache dieser Höhle zwei Vorsprünge lateral von der Zunge ventralwärts gerichtet sind. Es ist wohl möglich, diese Mundspalte mittels rechtwinklig aneinander stoßender Linien, gewiß nur annähernd, darzustellen, wie Löhle und Fleischmann gemacht haben; die Form der Mundspalte schwankt in der Reihe der Säuger nach der Individualität der einzelnen Arten und ist im Ganzen für die Beurteilung des ontogenetischen Geschehens von untergeordneter Bedeutung.

Die oberhalb der Zunge vorkommende schmale Lichtung der Mundhöhle stellt den sogen. Mittelraum vor, die seitlichen Divertikel entsprechen den sogenannten Seitenräumen. Einen noch weiter hinten liegenden Schnitt der Serie führt die Fig. 1 vor; die Kontur der Zunge ist gewölbt, die Seitenräume der Mundhöhle sind mehr vertikal gerichtet. Mittels starker Systeme kann man beobachten, daß die ventrale Epithelwand der Kaumschen schon zur Bildung der Zahnleiste verdickt ist. Nebstdem zeigt uns die starke Vergrößerung, daß auf den Schnitten, welchen die Fig. 1 entspricht, die Zungenanlage schon reichlich von Blutgefäßen durchflochten ist, dagegen kommen die Gefäße im Gewebe des Munddaches sehr spärlich vor. In den, die Zungenfurchen ausfüllenden, herabhängenden Lamellen (Fig. 1) können schon jetzt die Querschnitte der künftigen charakteristischen Arteria palatina sichergestellt werden.

Fig. 1.

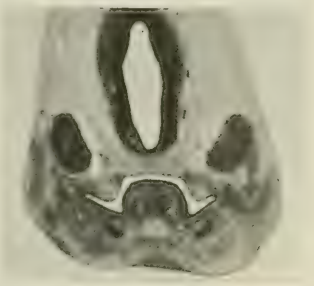

Querschnitt durch den Kopf eines *Mus*-Embryos von 6,5 mm Länge, die Mundspalte, den Zungenwulst und die herabhängenden Seitenwülste zeigend.

Hinter der Anlage der Hypophyse beginnen sich die eben beschriebenen Verhältnisse allmählich zu verändern: die Zungenanlage wird niedriger, der Mittelraum mit den Seitenteilen bildet eine mehr horizontal gerichtete Spalte, indem die seitlichen Dachlamellen minder prägnant herunterragen. Im Ganzen sind diese in einigen Arbeiten auf vielen Abbildungen wiedergegebenen Umrisse der embryonalen Mundhöhle für den uns beschäftigenden Gegenstand ohne entscheidende Wichtigkeit.

Die zwei Stadien, zu deren Beschreibung ich jetzt übergehe, stammen aus demselben Uterus. Im Ganzen habe ich aus einem Muttertiere acht gleiche Embryonen gewonnen. Bei einem Teil dieser Embryonen befinden sich die Gaumenanlagen schon in horizontaler Lage, bei dem anderen jedoch noch nicht. Das betreffende Material erweist sich also sehr günstig zur Beurteilung nicht nur der Provenienz des horizontalen Gaumens, sondern auch der Zeit, in welcher sich die wichtigsten Prozesse seiner Bildung abspielen. Zu meinen Zwecken ist jedoch die Beantwortung der Frage wichtig, woher das Material des horizontalen Gaumens stammt, ob sich irgendwelche neue Gaumenbrücken oder Wülste bilden oder nicht.

Die Scheitelsteißlänge der Embryonen beträgt 9 mm. Die Fig. 2

entspricht einem Schnitte aus der Gegend des Jacobsonschen Organs; der Schnitt trifft das freie Ende der Zunge und unten die Berührungsstelle der Meckelschen Knorpel. Die komplizierte Kontur der Nasen-Mundhöhle ist aus der Figur ersichtlich. Statt der plumpen Lamellen der Fig. 1 sehen wir jetzt zur Seite der Zunge schmale Platten, welche die Zunge umklammern und in welchen man bei starken Vergrößerungen das charakteristische Gefäß sicherstellen kann; in den Seitendivertikeln, welche lateral von diesen Platten oder Lamellen liegen, ist in diesem Gebiete die Zahnleiste nicht angelegt. Nach vorn kann man die seitlichen Lamellen in allmählich abnehmender Entwicklung an 16 Schnitten (Schnittdicke 10 μ) verfolgen.

Fig. 2.

Querschnitt durch den Kopf eines 9 mm langen Embryos in der Gegend des Jacobsonschen Organs und der freien Zunge; die schmalen vertikalen Lamellen umklammern die Zunge.

Fig. 3.

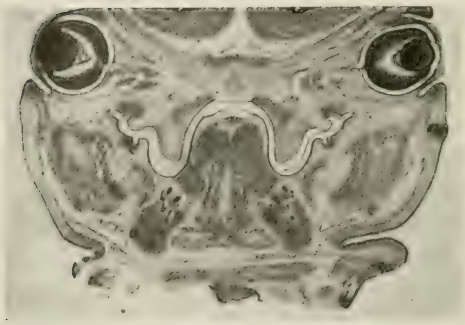

Derselbe Embryo wie auf Fig. 2; Querschnitt durch den Kopf in der Gegend der Zahnleiste; die Zunge ragt hoch in die Mundhöhle empor.

Am 30. Schnitte nach hinten vom Schnitte, den die Fig. 2 vorführt, erscheint die Anlage der oberen Zahnleiste, und die Konturen des Munddaches nehmen allmählich die Form ein, welche aus der Figur 3 ersichtlich ist; diese Figur entspricht dem 77. Schnitte hinter dem zuletzt abgebildeten. Die Zunge ragt hier auffallend hoch in die Mundhöhle, die vertikalen Lamellen dieser Region sind mächtig und breit und füllen die Mundlichtung zum großen Teile aus. Es ist gewiß nicht passend, diese Bildungen als unbedeutende Relieferhebungen

des Munddaches zu bezeichnen. Niemand wird leugnen wollen, daß diese Lamellen oder Platten der Mundwand angehören und daß sie das negative Relief des Mundbodenumrisses bilden. Diesen Umstand hat Löhle zur Beseitigung des Begriffes »Gaumenfortsatz« ausgenützt (S. 623) und aus diesem Grunde den vertikalen Lamellen den Charakter selbständiger Gebilde abgesprochen. Sollen sich nach Pohlmann und Löhle später neue Gaumenbrücken oder Wülste bilden, woher können sie dann ihren Ursprung nehmen als wieder aus dem Gewebe der Mundwand? Und aus welchem Grunde sollten die vermutlichen neuen Gaumenbrücken selbständiger sein als die vertikalen

Fig. 4.

Derselbe Embryo; ein Teil der Zunge und die vertikale Lamelle mit dem Gefäß; die obere Zahnleiste begrenzt einen flügelartigen Bezirk des Dachgewebes, der zwischen der vertikalen Lamelle und dieser Zahnleiste liegt.

Lamellen (Fig. 3), wenn auch diese das negative Relief des Mundbodens vorstellen, was übrigens vom proximalen Abschnitte dieser Lamellen nicht ganz genau gelten kann (Fig. 2), wie andererseits die Zunge ein derartiges Relief des Munddaches bildet?

Als wichtiges Kriterium der späteren Bedeutung und des Schicksals der vertikalen Lamellen kann uns die Lage der Zahnleiste dienen; die Fig. 4 veranschaulicht die Verhältnisse bei stärkerer Vergrößerung; man sieht da ein Stück der Zunge, die vertikale Lamelle und in dem Seitenteile der Mundhöhle die untere, und mehr lateral die obere Zahnleiste. Durch diese ist ein Teil des Munddachmaterials abgegrenzt, welcher auf dem Schnitte in Form eines lateralen flügel-

artigen Anhanges der vertikalen Lamelle erscheint; seine charakteristische, durch die Form der Zahnleiste bestimmte Kontur kann uns später über das Schicksal der angrenzenden, zwischen ihm und der Zunge hängenden Lamelle orientieren. Nebstdem ist die Lage des diese Lamelle durchziehenden Gefäßes beachtenswert.

Hinter dem Schnitte, welchen die Fig. 3 veranschaulicht, sehen wir die Zunge noch höher in die Gaumenrinne emporragen, zugleich erreichen die seitlichen Lamellen (etwa am 15. Schnitte) ihre größte Entfaltung. Am 18. Schnitte (hinter Fig. 3) schwindet die Zahnleiste, und der von derselben vorne begrenzte flügelartige Bezirk ist infolgedessen nicht mehr ausgeprägt. Die Lamellen selbst haben am Schnitte annähernd die Form eines schmalen durchgeschnittenen Kegels. Diese zugespitzte Form beginnt sich am 7. Schnitte weiter nach hinten zu ändern, die Kontur wird abgerundet, und die Lamellen werden zugleich dicker und kürzer; die Mundlichtung stellt eine noch gleichmäßig enge Spalte vor, deren Form durch die Lage der Zunge und der Lamellen bestimmt ist.

Fig. 5.

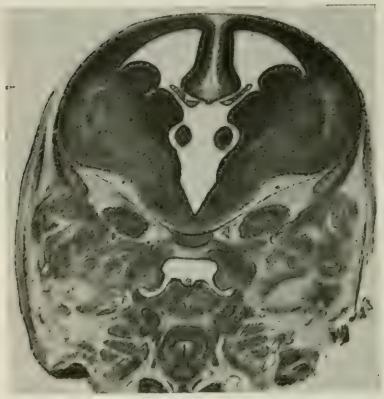

Derselbe Embryo. Schnitt aus der Gegend der Papilla vallata; die kurzen und breiten Lamellen ragen von den Seitenwänden in die erweiterte Höhle hinein.

Die Abnahme und die allmähliche Formänderung der Lamellen kann man weiter nach hinten verfolgen, bis man zu dem Schnitte gelangt, der im Bereiche der Papilla vallata liegt und auf der Fig. 5 reproduziert ist; es ist das der 42. Schnitt hinter jenem, den die Fig. 3 veranschaulicht.

Aus der Fig. 5 ist es ersichtlich, daß der Mittelraum der Lichtung erweitert erscheint; die Lamellen, die man hier ununterbrochen verfolgen kann, sind hier kurz, abgerundet und breit; sie hängen nicht mehr streng vertikal, sondern nehmen eine mehr horizontale Lage ein, indem sie jetzt mehr von den Seitenwänden der Höhle hineinragen; und je weiter nach hinten wir fortschreiten, desto mehr wird die horizontale Lage der seitlichen Lamellen klar. Am 12. Schnitte hinter dem zuletzt abgebildeten (Fig. 5) treffen wir das distale Ende der Lamellen an; den betreffenden, etwas schiefen und daher unsymmetrischen Schnitt sieht man auf Fig. 6. Auf der linken Seite

(des Bildes) ist der proximale Teil der Pharynxhöhle getroffen, die Lamelle ist vollkommen horizontal gerichtet und noch ziemlich dick, wogegen dieselbe auf der anderen Seite nur in ihrer letzten Spur,

Fig. 6.

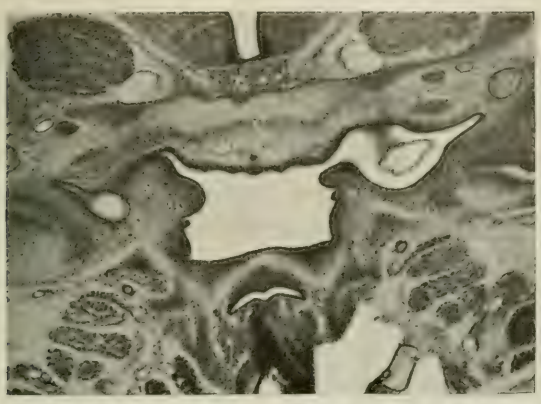

Derselbe Embryo; der Schnitt trifft das distale Ende der Gaumenlamellen, welche in dieser Gegend horizontal gerichtet sind; der vorderste Abschnitt der Pharynxhöhle ist zugleich getroffen.

ganz dünn, vorkommt. Dagegen zeigt der auf dieser Seite getroffene Pharynxdivertikel natürlich die umfangreichere Lichtung, und die Durchschnitte der Pharynxbildungen beginnen in ihm zu erscheinen.

Fig. 7.

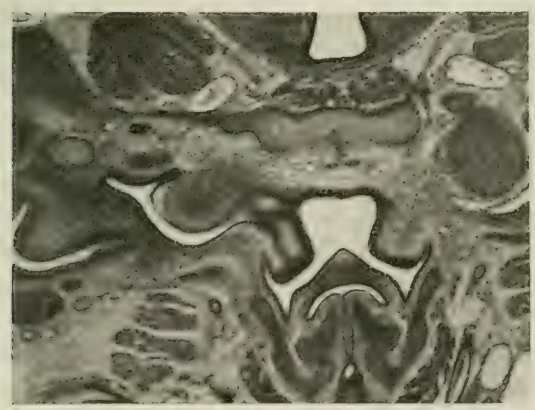

Derselbe Embryo; etwas schiefer Schnitt hinter den Gaumenanlagen.

An dem 5. Schnitte weiter (Fig. 7) sind schon die anderen, vertikal und medianwärts orientierten Lamellen, die Pharynxlamellen, getroffen,

die jedoch mit der Entwicklung des Arcus palato-pharyngeus im Zusammenhange stehen. Auf der linken Seite der Photographie geht die gaumenlamellenlose Erhebung des Bodens (vergleiche mit der Fig. 6) in diese Pharynxlamelle über.

Es läßt sich nicht sicher bestimmen, welcher Abschnitt der eben beschriebenen und abgebildeten Anlagen dem künftigen harten, und welcher dem weichen Gaumen entspricht, da ich die erste Spur der Gaumenleistenbildung[1] in der Form von Epithelverdickungen erst am horizontalen, geschlossenen Gaumen sicherstellen konnte.

Die jetzt folgende kurze Schilderung bezieht sich auf den zweiten Typus der Embryonen, welche in demselben Uterus wie die eben beschriebenen und abgebildeten gefunden wurden; der Zeitunterschied zwischen diesen beiden Entwicklungsstadien muß folglich sehr kurz sein. Doch sind schon Veränderungen in der Gaumenbildung eingetreten: in der Gegend der Jacobsonschen Organe sind die herabhängenden Lamellen, welche bei den beschriebenen Stadien eben konstatiert wurden (Fig. 2), nicht mehr vorhanden. Von Anfang an kann man die Gebilde, welche mit denjenigen auf der Fig. 2 identisch sind, in horizontaler Lage sehen; die schmale Form derselben ist erhalten geblieben. Die Lamellen sind sogar nach oben gerichtet, so daß der ventralste Teil der Nasenscheidewand unter ihr Niveau reicht und sich auf diese Weise der Zungenoberfläche nähert. Das früher beschriebene charakteristische Gefäß der vertikalen Lamellen ist jetzt, seine Entfernung vom Epithelüberzuge derselben behaltend, in den horizontalen Lamellen vorhanden. Gelangt man in die Gegend des sich bildenden Frenulum linguae, so kann man die sich noch nicht berührenden Lamellen ganz unter dem Nasenseptum, also zwischen diesem und der Zungenoberfläche, antreffen und zugleich einige Asymmetrien ihrer Lage konstatieren: auf der einen Seite sind sie höher aufgerichtet und berühren das Nasenseptum, auf der anderen existiert zwischen diesem und der Gaumenanlage ein freier Raum. — Die auf der Fig. 2 abgebildeten vertikalen Lamellen konnten binnen so verschwindend kurzer Zeit weder verschwinden noch verstreichen, ebensowenig konnten in diesem Zeitraume neue, mit Gefäß ausgestattete horizontale Platten derselben Größe entstehen, sondern die früher vertikalen Lamellen oder Platten liegen jetzt horizontal.

[1] Die Bezeichnung »Gaumenleisten« sollte ausschließlich für die queren Wülste des fertigen Gaumens und nicht zugleich für die Anlagen des Gaumens (Gaumenfortsätze, Gaumenplatten, Gaumenfalten etc.) benützt werden.

Am besten überzeugen uns die Schnitte durch dieses Stadium aus der Gegend der Zahnleiste. Einen solchen Schnitt führt die Fig. 8 vor, welche das Gesamtbild darstellt; ein Teil dieses Schnittes ist auf der Fig. 9 stärker vergrößert: oben links sieht man ein Stück der Nasenscheidewand, unten links einen Teil der Zunge. Zwischen diesen beiden Organen, in kleiner Entfernung von der gegenseitigen, liegt die horizontale Anlage des Gaumens. Das charakteristische Gefäß, die Arteria palatina, und die von INOUYE erwähnte Epithelverdickung im Winkel oberhalb der Lamelle ist deutlich sichtbar. Wie die starken Vergrößerungen erkennen lassen, unterscheidet sich die Arteria palatina ganz erheblich von den anderen, in der Umgebung sich verzweigenden Gefäßen durch ihre ziemlich dicke Wand.

Fig. 8.

Schnitt durch den Kopf eines 9 mm langen Embryos aus demselben Uterus wie der, auf welchen sich die Figuren 2—7 beziehen; die Gaumenanlagen ragen jetzt in den breiten Raum, welcher zwischen der Zunge und dem Nasenseptum entstanden ist, hinein.

Man vergleiche die Fig. 9 mit der Fig. 4, welche dem gleich alten Stadium entspricht: der flügelförmige Bezirk des Munddachgewebes, den die obere Zahnleiste begrenzt, ist auf der Fig. 9 unverändert sichtbar; dieser Bezirk lag früher (Fig. 4) lateral von der herabhängenden Lamelle, auf der Fig. 9 ist diese Lamelle nicht mehr da, sie konnte aber weder verschwinden noch verstreichen, indem ähnliche Prozesse binnen so kurzer Zeit nicht geschehen können. Die Platte, welche sich früher zwischen dem flügelförmigen, von der Zahnleiste lateral begrenzten Gebilde und der Zunge befand, liegt jetzt oberhalb der Zunge. Nach der Vergleichung der Fig. 4 und 9 kann verschiedene Entfernung der oberen Zahnleiste von der Zunge konstatiert werden. Es ist evident, daß die, die Mundlichtung umgebenden Gewebe eine ausgiebige Verschiebung durchgemacht haben, welche zweifellos durch die stetige Modellierung des Kopfes verursacht wurde. Von diesem Standpunkte aus kann man von einer Umformung oder Ummodellierung sprechen, da eine andere Form vorliegt, man darf jedoch nicht die horizontalen Gaumenanlagen (Fig. 9) als neue, oberhalb der früheren vertikalen (Fig. 4) entstan-

dene, von diesen gänzlich verschiedene Organe bezeichnen. Während der Modellierung des ganzen Kopfes wurde das Dachmaterial der Kaunische medianwärts und in die Höhe verschoben (ähnliche Verschiebungen hat Inouye bei *Talpa*-Embryonen beschrieben); es ist nicht möglich, alle zur Demonstration dieser Bewegungen nötigen Schnitte zu reproduzieren, aber es genügt vielleicht die Vergleichung der Figuren 2 und 9 einerseits und der Figuren 4, 8, 9 andrerseits, um sich die Erweiterung des oberhalb der Zunge liegenden Raumes und die Verschiebung der oberen Zahnleiste medianwärts und in das Niveau der Zungenoberfläche vorstellen zu können. Dabei konnte die

Fig. 9.

Schnitt durch die horizontale Gaumenplatte, welche sich zwischen der Zunge und dem Nasenseptum befindet; man sieht die Arteria palatina und das zusammengedrängte Epithel im Winkel oberhalb der Gaumenplatte; die Zahnleiste liegt jetzt in der Nähe der Zunge und im Niveau der Zungenoberfläche.

mächtige vertikale Lamelle (Fig. 4) momentan weder verschwinden noch verstreichen, sondern dieselbe wurde in die horizontale Lage, in den freien Raum samt ihrem Gefäße übergeführt.

Die schon erwähnte Epithelverdickung im Winkel oberhalb der horizontalen Gaumenanlage habe ich auf der Fig. 10 dargestellt; die Zeichnung *a* veranschaulicht die unbedeutende Verdickung vor der Zahnleiste, wogegen die Zeichnungen *b* und *c* den verschiedenen Regionen der Zahnleiste angehören. In dem letzten Falle ist der Epithelüberzug nicht nur verdickt, sondern bildet eine in die Lichtung hineinragende Falte, was sich durch die größte Krümmung in

dieser Region (vergl. Fig. *a*, *b*, *c*) erklären läßt. Die Zeichnung *d* führt die ganze horizontale Gaumenanlage samt Arteria palatina und Nervus palatinus vor; das dorsale Epithel ist zusammengedrängt und verdickt, wogegen der ventrale Überzug auffallend dünn erscheint. Diese Erscheinungen wurden zweifellos durch die Biegungsvorgänge an betreffenden Stellen hervorgerufen.

Verfolgen wir die Serie, welcher die Figuren 8 und 9 entsprechen weiter, so finden wir im Bereiche der Zahnleiste immer dieselben Verhältnisse, nur werden die Gaumenanlagen nach hinten allmählich dicker und sind etwas nach oben gerichtet; die Zungenoberfläche ist nicht mehr horizontal, sondern zeigt in der Mittellinie eine kantartige Erhebung, der sich abschnürende Ductus nasopharyngeus mit seiner noch existierenden Verbindungsspalte mit der Mundhöhle hat die Form des Buchstabens T.

Fig. 10.

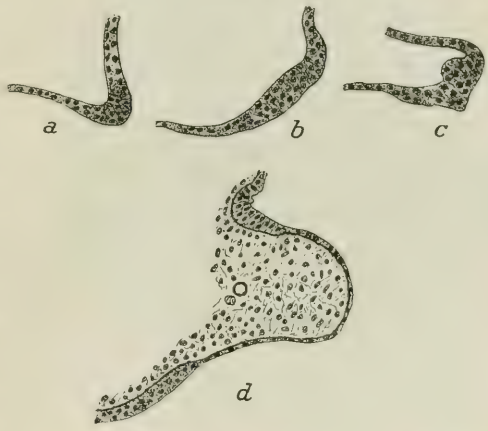

Verschiedene Formen der Epithelverdickung im Winkel oberhalb der Gaumenanlage; *a* vor, *b*, *c* im Bereich der Zahnleiste; bei *c* die durch die stärkste Krümmung hervorgerufene Falte; *d* die horizontale Gaumenanlage mit Arteria palatina und Nervus palatinus, die dorsale Verdichtung und die ventrale Verdünnung des Epithelüberzuges zeigend.

In der Region der Papilla vallata und des Hyoids findet man dieselben Verhältnisse der Lamellen, welche bei dem früher beschriebenen Embryo konstatiert wurden, und auch der Übergang in das Pharynxgebiet ist bei beiden Exemplaren derselbe (vergl. Fig. 6, 7).

Die horizontalen Längsschnitte durch den abgeschnittenen Kopf liefern ein Gesamtbild der Gaumenlamellen in ihrer ganzen Ausdehnung. Der betreffende Embryo entstammt einem anderen Muttertiere, und seine Länge beträgt kaum 9 mm. Die oberen Schnitte treffen die weit klaffende Mund-Pharynxhöhle, in welche hinten die Ohrtrompeten einmünden. Lateral in dem Gewebe erscheinen die schlitzartigen Durchschnitte der emporgerichteten Kaunischen. Unter dem Niveau der Ohrtrompeten wird die Oberfläche der Zunge getroffen. Ein noch tiefer liegender Schnitt ist auf der Fig. 11 dargestellt.

Man sieht die Papilla vallata und hinten im Pharynx die durchgeschnittene Spitze der Epiglottis, des Larynx sowie die Teile der Plica palato-pharyngea. Der Schnitt ist etwas schief geführt; rechts von der Zunge ist die noch vertikale Gaumenlamelle in ihrer Länge vom vorderen Ende der Zahnleiste bis in den Pharynx sichtbar. Das distale Ende entspricht den von Anfang an horizontal ragenden, jetzt noch weit voneinander entfernten Gaumenlamellen. Im Niveau der Plica ary-epiglottica (vergleiche mit den Pharynxverhältnissen der Fig. 11) ist die seitliche Zungenfurche nur vorn, etwa vor dem Durchschnitte des Meckelschen Knorpels, getroffen, und hier finden wir den herabhängenden Teil der ganzen Lamelle eingekeilt. Die Andeutung der späteren Rugae palatinae läßt sich weder auf diesen noch auf Querschnitten sicherstellen.

Fig. 11.

Horizontaler Schnitt durch den Kopf eines 9 mm langen Embryos; die horizontalen Gaumenanlagen liegen noch in den breiten Seitenfurchen zur Seite der Zunge; hinten die Spitze der Epiglottis, des Larynx und Teile der Plica palato-pharyngea.

Fig. 12.

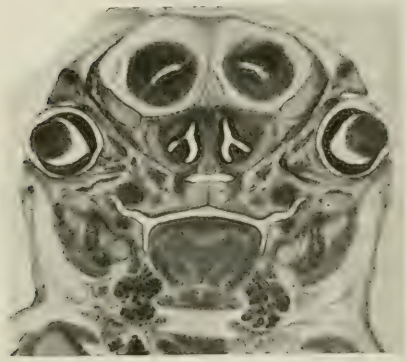

Schnitt durch den proximalen Abschnitt des horizontalen Gaumens, welcher in der Region der Augen schon geschlossen ist; die Kaunische liegt im Niveau der Zungenoberfläche (vgl. Fig. 4); Länge des Embryos über 9 mm.

Bei den Embryonen, deren Länge zwischen 9 und 10 mm schwankt, finde ich schon den geschlossenen Gaumen, wie man denselben auf der Fig. 12 sieht. Die horizontalen Lamellen sind in der Medianlinie verwachsen, wenn auch die Spuren der Epithelnaht mehr oder minder erhalten sind, und der, der Nase angehörende Abschnitt der primitiven Höhle ist in der Augenregion von der definitiven Mundhöhle vollkommen abgetrennt; die früher beschriebene und abgebildete Verdickung des

Epithels in dem Winkel oberhalb des Gaumens (vgl. Fig. 9, 10) ist noch jetzt deutlich erhalten. Die Ossifikation schreitet rasch überall, besonders aber lateral vom Meckelschen Knorpel, fort und ist auf der Fig. 12 gut wahrnehmbar.

Weiter hinten ist der sich bildende Gaumen noch offen, so daß die Höhlen des Ductus nasopharyngeus und des Mundes untereinander kommunizieren. Man kann auf den sonst symmetrischen Schnitten, und zwar auf einer langen Reihe derselben, die unsymmetrische Entwicklung der beiderseitigen horizontalen Gaumenanlagen konstatieren, wie es aus der Fig. 13 ersichtlich ist. Die horizontale Gaumenlamelle der linken Seite (auf dem Bilde) ist durch einen Winkel von der vertikalen Wand der Kaunische abgegrepzt; dieser Winkel der äußeren Kontur mißt ungefähr 90°. Dagegen ist die Lamelle der anderen Seite nur bogenförmig gekrümmt. Man gewinnt besonders nach der Durchmusterung der ganzen Serie, welcher die Fig. 13 entspricht, die Überzeugung, daß die Gaumenanlagen aus ihrer Ursprungsstelle, dem Munddache (Fig. 3, 13), von Anfang an nicht in horizontaler Richtung gewachsen sind, sondern in der vertikalen Richtung zur Seite der Zunge; die Lamellen haben erst nach der Erweiterung des Raumes durch Verschiebung und Umbiegung, welche sich in den Konturen der Fig. 13 markant offenbart, ihre sekundäre horizontale Lage erreicht. Die äußere bogenförmige Kontur der Lamelle (Fig. 13) zeigt den Grad der Umbiegung der dem Munddach — nicht der Seitenwand des Mundes — angehörenden Gaumenanlage. Man beachte auch die hohe Lage der Zahnleiste.

Fig. 13.

Die horizontalen Gaumenanlagen sind noch voneinander entfernt; die lateralen Konturen der Anlagen zeigen die unsymmetrische Umbiegung; die hohe Lage der Zahnleiste.

Den schon halbgeschlossenen Gaumen sehen wir auf der Fig. 14, wo ein horizontaler Längsschnitt durch den Kopf abgebildet ist. Der Gaumen schließt sich von vorne, wo nur die Foramina incisiva

erhalten bleiben, nach hinten, was mit den Figuren 12 und 13 und deren Beschreibung übereinstimmt. Bei den Stadien, welche die Fig. 14 repräsentiert, ist das ganze Gaumenmaterial in einer Ebene ausgebreitet. Der zehnte Schnitt (Schnittdicke 10 μ) unter dem zuletzt abgebildeten (Fig. 14) trifft die spaltförmige Lichtung unter dem Gaumen (vergl. Fig. 12), in der hinten nur der winzige inselförmige Durchschnitt der Papilla vallata erscheint. Auf tiefer liegenden Schnitten, welche die Zunge treffen, erscheinen die seitlichen Zungenfurchen, welche übrigens auffallend eng sind, ganz leer, indem die hier früher vorhandenen Lamellen (Fig. 3, 11) jetzt den horizontalen Gaumen bilden.

Fig. 14.

Schnitt durch den horizontalen Gaumen, der sich von vorn nach hinten schließt; die dorsalen Divertikel der Kaunischen sind als spaltförmige Lichtungen getroffen (vgl. Fig. 12, 13).

Ich glaube, daß es mir gelungen ist zu beweisen, daß die seitlichen vertikalen Lamellen (Fig. 2, 3, 4) weder verschwinden noch verstreichen, sondern daß sie im Zusammenhange mit den hinteren, von Anfang an horizontalen Lamellen (Fig. 5, 6) den definitiven Gaumen bilden. Als Hauptbeweise dafür betrachte ich die Verhältnisse der Epithelien an den Biegungsstellen (Fig. 10), die Anwesenheit der Arteria palatina (Fig. 4, 9), die Lagebeziehungen zu der Zunge und zu der Zahnleiste (Fig. 4, 9) und hauptsächlich den Umstand, daß ich die zwei wichtigsten Entwicklungsphasen (Fig. 2, 3, 4, 8, 9) bei Embryonen desselben Uterus gefunden habe. Das Verstreichen oder Verschwinden der so mächtigen Gebilde und das Emporwachsen neuer horizontalen gefäßführenden Gaumenbrücken ist in so kleinem Zeitraume nicht denkbar.

Die alte, von Fick, Schultze und Pölzl erschütterte, von Pohlmann, Fleischmann und Löhle als falsch bezeichnete Lehre über die Entwicklung des sekundären Gaumens kann also weiter bestehen, und der von Pohlmann und Löhle aufgestellte Satz: »Es gibt keine Gaumenfortsätze« kann als unbegründet betrachtet werden. Die Bezeichnung »Gaumenfortsatz«, welchen ich vertikale Gaumenlamelle nenne, ist vollkommen berech-

tigt, indem dieses Gebilde die Anlage des proximalen Abschnittes des Palatum vorstellt; der von Löhle betonte Umstand, daß die »Gaumenfortsätze« »bloß zwei durch ihr stereometrisches Verhältnis auffallende Bezirke, die einer besonderen Modellierung ihren Ursprung danken« sind, kann ihre Bedeutung für die Gaumenbildung nicht abschwächen. Diese Bedeutung läßt sich auch keineswegs durch die geometrischen Bilder beseitigen.

Ich kann nirgends an meinen Serien, bei keinem Entwicklungsstadium einen Beweis für die Angabe von Nusbaum (14) finden, daß auch die untere freie Fläche des Nasenseptums sich an der Bildung des sekundären Gaumens beteiligt. Die horizontalen Gaumenanlagen

Fig. 15.

Die Gaumenanlagen wachsen zwischen die Zunge und das Nasenseptum, das sich folglich an der Gaumenbildung nicht beteiligen kann.

berühren zwar dieses Gebilde von den Seiten und von unten, wachsen jedoch später immer unter dasselbe und schließen es folglich von der Beteiligung an der Gaumenbildung aus. Ein Beispiel dieser Verhältnisse, welche natürlich von der Richtung des Schnittes und von verschiedenen Gebieten des Vorderkopfes abhängig sind, sieht man auf der Fig. 15, wo der Gaumen die ventrale Fläche des Septums erreicht, jedoch von den Seiten unter dasselbe wächst.

Vielfach wurden auch die Ursachen und Kräfte besprochen, welche die Umlagerung der vertikalen Gaumenfortsätze herbeiführen. Es wurden die Bewegungen und das Längenwachstum der Zunge, das Öffnen des Mundes durch das Auswachsen der Zunge (Fuchs), die Anhäufung oder Proliferation der Mesenchymzellen an gewissen

Stellen der Gaumenanlagen (Schorr) usw. in Betracht gezogen. Ich glaube nicht, daß dieser Prozeß mit Gewalt vorgeht, wie Schorr meint: »Die Selbständigkeit (Autonomie) der Gaumenumlagerung wird eklatant illustriert: . . . . c) durch die Gruben an den Seitenflächen der Zunge, wo der sich hebende sekundäre Gaumen den maximalen Druck ausübt (beispielsweise Textfigur 4).« Diese seichten Gruben, oder besser Furchen sind zwar hier und da an den Zungenflächen vorhanden, ich habe jedoch nie eine direkte Berührung der Zunge und der Gaumenfortsätze gesehen. Man kann sich schwer vorstellen, daß die dicke muskulöse Zunge von den verhältnismäßig dünnen Seitenlamellen so stark beeinflußt und deformiert werden könnte.

Auch die von Inouye (12) geäußerte Vermutung, daß die vordere Extremität bei der Umlagerung der Gaumenanlagen mitwirkt, scheint mir nicht wahrscheinlich zu sein: »Während der Druckreiz in der Mundhöhle den Embryo reflektorisch veranlaßt, den Mund zu öffnen, was ja, wenn auch aus anderen Ursachen, bei Embryonen längst nachgewiesen und sogar direkt beobachtet worden ist, versucht er vielleicht mit der einen vorderen Extremität (natürlich auch reflektorisch) über den Unterkiefer hinzufahren, zieht ihn alsdann auf dieser Seite weit genug herunter und verschafft der Gaumenplatte damit Platz genug, an dem Zungenrande vorbei zu gleiten.« Die Extremitäten der *Mus*-Embryonen, deren Länge 9 mm beträgt, lassen zwar langsame Bewegungen erkennen, sind jedoch so schwach, daß man auf einen von ihnen ausgeübten Druck, welcher den Kiefer herunterziehen könnte, kaum denken kann.

Betrachtet man die Raumverhältnisse auf den Fig. 2, 3, wo die Gaumenlamellen noch vertikal stehen und zieht man die Nachgiebigkeit der embryonalen Gewebe sowie die stetige Modellierung des ganzen Kopfes in Erwägung, so erscheint die Umlagerung der erwähnten Lamellen nicht unbegreiflich. Daß dabei die Bewegungen und das Sinken der Zunge und die umherliegende Muskulatur eine große Rolle spielen, ist nach Durchmusterung verschiedener Serien mehr als wahrscheinlich. So führt die Fig. 16 einen Schnitt vor, der einem 9 mm langen Embryo angehört; die Gaumenanlagen liegen bei diesem Stadium überall horizontal, und der abgebildete Schnitt liegt vor der Papilla vallata der Zunge, also in der Gegend, wo bei den nächst jüngeren Stadien die vertikal stehenden Lamellen beschrieben wurden. Der Schnitt (Fig. 16) liegt zwischen den Grenzschnitten, welche bei jüngeren Stadien auf den Figuren 3 und 5 dargestellt sind; man vergleiche die Konturen der Zunge auf den drei Bildern:

früher ragte diese hoch in die Mundhöhle, jetzt ist sie fast vollkommen flach. Die Vergleichung beweist die ausgiebige Nachgiebigkeit der Zunge, welche tief sinken und sich in das umliegende

Fig. 16.

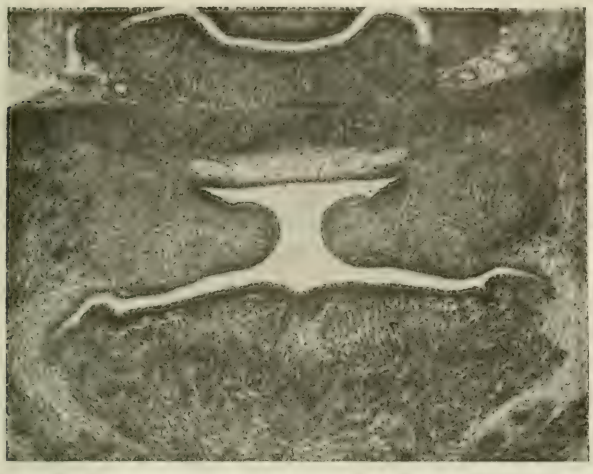

Schnitt durch einen Embryo mit dem eben ausgebildeten horizontalen Gaumen; in den Winkeln zwischen der Zunge und dem Gaumen sind unsymmetrische Falten der Zungenoberfläche, welche durch den seitlichen Druck hervorgerufen sind, sichtbar.

Fig. 17.

Derselbe Embryo; Schnitt aus dem Gebiet der Tubae Eustachii; die Oberfläche der Zunge ist vollkommen horizontal, die seitlichen Falten befinden sich hier an der ventralen Fläche des Gaumens.

Gewebe hineinpressen kann. Die Fig. 16 zeigt zugleich, daß von den Seiten ein starker Druck auf die Zunge ausgeübt wird: in den

Winkeln zwischen der Zungenoberfläche und dem Gaumen sieht man unsymmetrische Falten, welche auf diesem Schnitte der Zunge angehören. Diese Falten, die man auf der Serie in verschiedener Form weit nach vorn verfolgen kann, liegen in der Region der Papilla vallata genau an an der Übergangsstelle der Zungenoberoberfläche in den Gaumen, und in der Gegend der Tubae Eustachii (die Schnitte dieser Serie sind etwas schief geführt) gehören sie schon der ventralen Fläche des Gaumens; diesen Übergang veranschaulicht die Fig. 17, wo die Falte schon oberhalb liegt. Ich glaube, daß die abgebildeten Falten durch den seitlichen Druck verursacht werden, und daß dieser Druck, welcher während der Modellierung des Kopfes entsteht und das ganze Kaunischendach in die Höhe hebt (Fig. 4, 9, 12, 13), sowie die Nachgiebigkeit und die Formänderung der Zunge, die ziemlich günstigen Raumverhältnisse, speziell im vorderen Abschnitte der Mundhöhle (Fig. 2), zum Überführen der vertikalen Gaumenlamellen in die definitive Lage genügen.

Was die Dauer der Umlagerungsprozesse anbetrifft, welche ebenso oft besprochen wurde, so ergibt es sich aus meiner Abhandlung, daß diese Dauer verschwindend kurz sein muß: die zwei Phasen der Gaumenentwicklung, die vertikale sowie die horizontale Lage der Gaumenanlagen, können bei den gleich entwickelten Embryonen eines und desselben Uterus angetroffen werden.

Prag, im April 1921.

Nachtrag.

Während der Zusammenfassung dieser Abhandlung ist mir die Arbeit über die Bildung des Gaumens von Stadelmann[1] unbekannt geblieben. Die Arbeit stammt wieder aus der Schule Fleischmanns und verteidigt energisch die Erörterungen von Fleischmann, Pohlmann und Löhle gegen die Lehre der »Dursyschen Schule«. Auch die Arbeit Stadelmanns ist mit einer Übermenge (93) eigener und fremder Abbildungen und Modelle ausgestattet, die jedoch zur Demonstration des einfachen Gaumenbildungsprozesses ganz überflüssig sind. Die vertikalen Gaumenfortsätze existieren nach Stadelmann nicht, sondern nur ein rechter und ein linker Eingangsrand. Obwohl ich der Kumulierung der Synonyma nicht geneigt bin, kann ich gegen diesen Namen nichts einwenden. Der Gaumenfortsatz oder Eingangs-

[1] Stadelmann: Die sog. Gaumenfortsätze und die Umlagerung des Gaumens. Morphol. Jahrb. Bd. 50, 1919.

rand usw. ist ein zelliges Gebilde oder Lamelle, welche zur Seite der Zunge herabhängt, die Arteria palatina und den Nervus palatinus führt und von der FLEISCHMANNS-Schule oft besprochen wird. Dieser Gaumenfortsatz (Synonyma) existiert also und bildet natürlich die Kontur der Mundlichtung, was gewiß niemand in Abrede stellen will. — Bei gleich alten Embryonen (*Mus*) befinden sich diese Gebilde samt der Arteria palatina und Nervus palatinus in horizontaler Lage ohne daß ein Druck mit einem Bleistifte, dessen sich die FLEISCHMANNS-Schüler bedient haben, auf den Kopf des Embryos ausgeübt wäre. Mein Material war möglichst schonend verarbeitet und vollkommen unverletzt, wenn schon die Ausführungen der »DURSYschen Schule« auf Verzerrungen und »einen ungeschickten Druck auf den Kopf des frischen Embryos« sowie auch auf den Respekt des »HISschen Dogmas« zurückzuführen sind.

Bei *Ovis* sollen nach STADELMANN die vertikalen Gaumenfortsätze (Eingangsränder) und die neu entstandenen horizontalen Gaumenbrücken nebeneinander existieren. Die ersteren müßten wohl die Arteria palatina beherbergen; ich glaube aber, daß dieselbe in den »Gaumenbrücken« verläuft, die nichts anderes sind als die emporgerichteten »Eingangsränder«, und daß die vermutlich noch existierenden »Eingangsränder« nur die bei *Ovis* vielleicht etwas markanter erscheinenden ventralen Vorwölbungen des horizontalen Palatum sind. Der Autor zeichnet jedoch die Arteria palatina nicht, was viel wichtiger wäre, als eine Reihe verschiedener Mundkonturen, die niemand bezweifelt.

Wenn bei *Ovis* wirklich beiderlei Gebilde gleichzeitig existieren, so muß der Autor beweisen, wie und wann die Arteria palatina und der Nervus palatinus den Weg in das Palatum finden, wohin die vertikalen »Eingangsränder« bei *Mus* so rasch verschwinden und wie die gleichzeitige Verdichtung des Epithels im Winkel oberhalb des Gaumens, die so typisch ist, zustande kommt. Oder soll beim Schafe ein anderer Modus der Gaumenentwicklung als bei anderen Säugern vorkommen? Da aber STADELMANN seine Befunde mit denjenigen anderer Schüler FLEISCHMANNS identifiziert, so beruht auch seine Darstellung auf demselben Motiv und demselben Irrtum. Die aufmerksame Betrachtung meiner Photographien 4, 8, 9 und die Erwägung, daß dieselben den gleich entwickelten Embryonen eines und desselben Uterus entsprechen, wird jeden Unbefangenen überzeugen, daß es sich nicht um neu entstandene Bildungen handeln kann und daß infolgedessen die weitere Polemik überflüssig ist.

Literaturverzeichnis.

1. Aulmann, Die Mundrachenwand der Vögel und Säuger. Morph. Jahrb. Bd. 39. 1909.
2. Beecker, Vergleichende Stilistik der Nasenregion usw. Morph. Jahrb. Bd. 31
3. Dursy, Zur Entwicklung des Kopfes des Menschen und der höheren Wirbeltiere. Tübingen 1869.
4. Fick, Bemerkungen zur Wolfsrachenbildung. Arch. f. klin. Chirurgie 1902. (Ref. aus Schorr.)
5. Fleischmann, Über den Begriff »Gaumen«. Morph. Jahrb. Bd. 41. 1910.
6. Frets, Beobachtungen und Bemerkungen zur Entwicklung der Nase bei katarrhinen Affen, Säugern und Menschen. Morph. Jahrb. Bd. 44. 1912.
7. Fuchs, Über korrelative Beziehungen zwischen Zungen- und Gaumenentwicklung der Säugerembryonen, nebst Betrachtungen über Erscheinungsformen progressiver und regressiver Entwicklung. Zeitschr. f. Morphologie und Anthropologie. Bd. 13. 1911.
8. —— Bemerkungen über das Munddach der Amnioten, insbesondere der Schildkröten und Schlangen. Anat. Anz. Bd. 38. 1911.
9. Göppert, Die Entwicklung des Mundes und der Mundhöhle mit Drüsen und Zunge usw. Hertwigs Handbuch d. vergl. und exper. Entwicklungslehre d. Wirbeltiere. II. Bd. Jena 1906.
10. —— Die Bedeutung der Zunge für den sekundären Gaumen und den Ductus naso-pharyngeus. Beobachtungen an Reptilien und Vögeln. Morph. Jahrb. Bd. 31.
11. His, Beobachtungen zur Geschichte der Nasen- und Gaumenbildung beim menschlichen Embryo. Abh. Sächs. Ges. d. Wiss. Bd. 27.
12. Inouye, Die Entwicklung des sekundären Gaumens einiger Säugetiere. Anat. Hefte. Bd. 46. 1912.
13. Löhle, Die Bildung des Gaumens bei Cavia cobaya. Morph Jahrb. Bd. 46. 1913.
14. Nusbaum, Zur Entwicklungsgeschichte des Gaumens, der Stensonschen und Jacobsonschen Kanäle und der Hypophyse beim Hund. Anz. der Akad. der Wissensch. Krakau 1896.
15. Peter, Zur Bildung des primitiven Gaumens beim Menschen und bei Säugetieren. Anat. Anz. Bd. 20.
16. —— Die Entwicklung des Geruchsorgans und Jacobsonschen Organs in der Reihe der Wirbeltiere. Hertwigs Handbuch d. vergl. u. experim. Entwicklungslehre. Bd. 2. Jena 1906.
17. —— Atlas der Entwicklung der Nase und des Gaumens beim Menschen mit Einschluß der Entwicklungsstörungen. Jena 1913.
18. Pohlmann, Die embryonale Metamorphose der Physiognomie und der Mundhöhle des Katzenkopfes. Morph. Jahrb. Bd. 41.
19. Pölzl, Zur Entwicklungsgeschichte des menschlichen Gaumens. Anat. Hefte. Bd. 27.
20. Schorr, Zur Entwicklungsgeschichte des sekundären Gaumens bei einigen Säugetieren und beim Menschen. Anat. Anz. Bd. 30.
21. —— —— Anat. Hefte. Bd. 36.
22. Schultze, Grundriß der Entwicklungsgeschichte des Menschen u. d. Säugetiere. Leipzig 1897.
23. Sicher, Die Entwicklung des sekundären Gaumens beim Menschen. Anat. Anz. Bd. 47.
24. Sippel, Das Munddach der Vögel und Säuger. Morph. Jahrb. Bd. 37.
25. Thäter, Das Munddach der Schlangen und Schildkröten. Morph. Jahrb. Bd. 41.

Über die Rinnen im proximalen Abschnitt des Verdauungstraktus der Wirbeltiere und der Oligochaeten.

Von

Prof. Dr. **Jar. Wenig**, Prag.

Mit 18 Figuren im Text und Tafel VII.

Im Laufe der letzten Jahre habe ich mich mit dem Studium der Hypobranchialrinnen und der Thyreoidea der Wirbeltiere beschäftigt. Es wurden verschiedene Entwicklungsstadien von *Petromyzon fluviatilis* und *Planeri*, *Scyllium canicula*, *Salmo fario*, verschiedene Amphibienlarven, *Lacerta agilis* in dieser Hinsicht untersucht. Die Resultate meiner Beobachtungen werden in einer anderen Arbeit erscheinen, wo auch die umfangreiche Literatur über den betreffenden Gegenstand angegeben ist. In der vorliegenden Abhandlung will ich dieselben nur ganz kurz berühren und einen Vergleich mit den interessanten Verhältnissen bei den Wirbellosen durchführen.

Am Schluß meiner Untersuchungen über die Branchialrinnen von *Ammocoetes* wurde ich nämlich von Herrn Prof. Dr. Vejdovský aufmerksam gemacht, daß eine ventrale Rinne auch bei den Oligochaeten, und zwar bei *Rhynchelmis limosella* während der Entwicklung existiert. Es war leider die Jahreszeit schon so weit vorgerückt, daß ich zwar die Kokons von *Rhynchelmis* noch zu beschaffen imstande war, die Würmer waren jedoch in der Entwicklung so weit vorgeschritten, daß sie die Kokonschale eben verließen. Es war mir infolgedessen nicht möglich, ganz junge Stadien von *Rhynchelmis* zu bearbeiten, und ich hoffe, diese Lücke im nächsten Jahre auszufüllen. Dafür habe ich einige andere Vertreter der Oligochaeten, und zwar *Tubifex rivulorum* und *Criodrilus lacuum*, in diese Abhandlung mit einbezogen.

I. Die Branchialrinnen des Ammocoetes.

Den Hauptgegenstand meiner Untersuchungen über die Chordaten bilden die Ammocoeten von *Petromyzon fluviatilis*, deren Länge zwischen 4—10 mm in verschiedenen Abstufungen schwankt. Dieses Material wurde mit Chromsäure behandelt, mit Safranin nach Pfitzner oder mit Eisen-Brasilin gefärbt und in Serienschnitte in verschiedener Richtung zerlegt.

Bei den Exemplaren von *Ammocoetes fluviatilis*, welche die Länge von 5 mm erreicht haben, finde ich folgende Organisation, die hier natürlich nur in gedrängter Darstellung angegeben ist: Der Kiemenabschnitt des Darmes ist von der Mundbucht durch die proximale

Fig. 1.

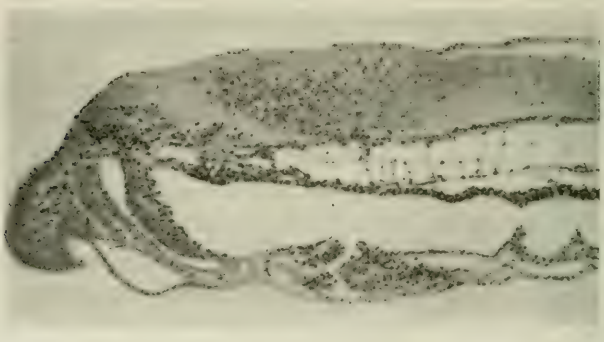

Petromyzon fluviatilis. Stadium von 5 mm Länge; unter dem Kiemendarme liegt die fast solide Anlage der Thyreoidea.

Entodermwand noch abgeschlossen, die Kiemenspalten sind schon durchgebrochen, der Darm hinter dem angelegten Herzen noch vollkommen mit dem Dottermaterial angefüllt. Auf Sagittalschnitten durch diese Stadien sieht man ventral vom Kiemenabschnitt eine annähernd ellipsoidförmige Zellenmasse, welche die Anlage der Thyreoidea vorstellt (Fig. 1).

In dieser Anlage, welche — wie übrigens das gesamte Entoderm — von Dotterplättchen angefüllt ist, kann man eine ganz unbedeutende Lichtung sicherstellen, so daß die Thyreoidea-Anlage sich fast solid präsentiert. Die erwähnte Lichtung hat auf dem abgebildeten Schnitte eine zickzackartige Form; auf den benachbarten Schnitten sieht diese Lichtung zwar etwas anders aus, ist jedoch überall im Vergleich mit der Größe der Anlage sehr eng und klein. Man kann sich gewiß schwer vorstellen, daß die fast solide Anlage

durch Ausstülpung (in strengem Sinne des Wortes) aus der verhältnismäßig dünnen Entodermwand entstehen konnte, vielmehr scheint es wahrscheinlich zu sein, daß die ventrale Zellenmasse sich zugleich mit der übrigen Darmwand aus dem Entodermmaterial modelliert hatte, und daß das Lumen der Drüse erst nachträglich und allmählich — Hand in Hand mit dem Verschwinden der Dotterplättchen — sich bildet.

Bei den fast gleich großen und gleich entwickelten Exemplaren von *Ammocoetes Planeri* finde ich etwas abweichende Verhältnisse: Die Anlage der Thyreoidea stellt einen geräumigen ellipsoidförmigen Sack vor, dessen Wand überall dieselbe Dicke wie die ventrale Wand des Kiemendarmes aufweist. Infolgedessen ist das Lumen der Thyreoidea-Anlage sehr umfangreich und kommuniziert mit weiter Öffnung mit dem Lumen des Kiemendarmes; eine ähnliche Form dieser Anlage habe ich bei *Ammocoetes fluviatilis* in keinem Stadium gefunden.

Fig. 2.

Ammocoetes (Länge 4,5 mm); die dotterreichen Velumanlagen berühren sich in der Medianlinie.

Auf den Querschnitten durch die Exemplare von etwa 4,5 mm Länge[1] findet man im proximalsten Gebiet des künftigen Kiemendarmes unter der Chorda eine fast einheitliche, von Dotterplättchen überfüllte Zellenmasse, in der man nur schwierig die groben Konturen der künftigen Velumhälften und des medianen Kieles unterscheiden kann; die obere Kontur dieses letzteren ist schon durch epithelartig angeordnete Zellen angedeutet. Die lateralen Velumanlagen berühren sich in der Mittellinie, so daß das sich bildende Darmlumen nur durch zwei — eine obere und eine untere — Spalten in den dotterreichen Geweben repräsentiert ist (Fig. 2).

Verfolgen wir die Serie in der Richtung nach hinten, so können wir konstatieren, daß die obere Lichtung (auf der Fig. 2) sich allmählich erweitert, wogegen die untere durch eine einheitliche Zellenmasse, in der sich die proximal sichtbaren Anlagen des Velum spurlos verlieren, fast vollkommen verdrängt wird. Man kann nur die epitheliale Zellenschicht, welche die Kontur des medianen Kieles angibt, unter der

[1] Alle folgenden Angaben über *Petromyzon* beziehen sich auf *Petromyzon fluviatilis*.

ventralen Zellenmasse unterscheiden, indem zwischen jener Zellenschicht und der daranliegenden Zellenmasse eine ganz enge Spalte sichtbar ist.

Weiter nach hinten nimmt die im Darme liegende Zellenmasse ab, so daß wir in der Gegend der Gehörblasen ein weites, leeres Darmlumen vorfinden. Unter dem Darm verlaufen die Anlagen der Branchialgefäße des ersten Paares; zwischen diesen unter der ventralen Darmwand liegt ein Knoten von dotterreichen Zellen, welcher die Anlage der Thyreoidea (vgl. Fig. 1) vorstellt. — Genau hinter den Ohrblasen treffen die Schnitte die ganz unbedeutende Lichtung der Thyreoidea, welche infolge der schon angedeuteten Scheidewand der Drüse und der eindringenden Falten der sich einstülpenden ventrolateralen Wand auf zwei sichelförmige Spalten reduziert wird (Fig. 3). Weiter distal, wo die Falten bis zur Decke der Drüse reichen und die unvollkommene Scheidewand nur ventral ausgebildet ist, hat die Lichtung die Form des umgekehrten Buchstabens Y und mündet — diese Form behaltend — weiter distal in den Kiemendarm.

Fig. 3.

Schnitt durch ein Stadium von etwa 4,5 mm Länge; die erste Einstülpung der noch dotterreichen Thyreoideawand; oben die Anlage des medianen Kieles.

Die hineinragenden Falten sind zwei plumpen Gebilden ähnlich, und nur bei starker Vergrößerung kann deren Zweischichtigkeit nachgewiesen werden, indem die Berührungsgrenze jener zwei Schichten und die regelmäßige Anordnung der Dotterplättchen um die Naht nur bei dieser Vergrößerung sichergestellt werden kann.

Auf den Schnitten, welche die Thyreoidea hinter der Ausmündung treffen, hat die sich bildende Drüse die Form eines einfachen, enorm dickwandigen Sackes, der auf dem Schnitt annähernd die Kontur eines Dreieckes aufweist und zwischen die zwei Äste des Truncus arteriosus eingeschaltet ist; genau hinter dem Sack vereinigen sich diese Äste zu dem unpaarigen Stamme des Truncus.

Wie aus dieser kurzen Beschreibung erhellt, modellieren sich die Thyreoidea und die proximal liegenden Organe aus dem dotterreichen Entodermmaterial, in welchem die Formen dieser Organe zuerst grob angedeutet sind, um mit fortschreitender Absorption des Dotters ihre definitive schlanke Gestalt zu erreichen.

Der früheste Vorgang der Thyreoidea-Entwicklung bei *Petromyzon fluviatilis* ist daher etwas abweichend von demselben bei anderen Arten (*Petromyzon Planeri*, *Petromyzon dorsatus*, *Petromyzon branchialis*), wie aus meiner Anmerkung über *Petromyzon Planeri* und den Darstellungen von Dohrn[1] und Reese[2] sich ergibt. Hier entsteht zuerst durch die Ausstülpung der ventralen Wand ein hohler, ziemlich dünnwandiger Sack, dessen Wand einschichtig ist und durch dessen allmähliche Komplizierung die Thyreoidea des *Ammocoetes* ausgebildet wird.

Die morphologischen Eigenschaften der fertigen Thyreoidea von *Ammocoetes fluviatilis* sind fast dieselben, wie bei anderen Arten, die ziemlich erschöpfend in der Literatur beschrieben sind.

Trotz ausgesprochener Ansichten, welche der *Ammocoetes*-Thyreoidea die Bedeutung einer solchen Drüse absprechen und derselben nur eine motorische und sensorische Funktion zuschreiben[3], nenne ich das merkwürdige Organ von *Ammocoetes* nach Vorbild anderer Autoren Thyreoidea. Es handelt sich mir hauptsächlich um ihre Beziehungen zu den Rinnen des proximalen Abschnittes des Verdauungstraktus anderer Tiere.

Zum vollständigen Wimperapparat der niedersten Chordaten (*Tunicata*, *Acrania*) gehören die ventrale Wimperrinne, die seitlichen Wimperbogen und das dorsale Wimperorgan, die alle miteinander in Verbindung stehen. Bei *Ammocoetes* finden wir — abgesehen von der Thyreoidea — alle diese Teile des Wimperapparates, welcher wahrscheinlich eine ähnliche Funktion hat wie bei den erwähnten Chordaten. Da also den Cyclostomen — nebst dem vollständigen Wimperapparat — noch eine Thyreoidea zukommt, welche so sonderbare morphologische Charaktere aufweist, wurde ich zu Erwägungen geführt, ob die *Ammocoetes*-Thyreoidea wirklich der Hypobranchialrinne der niedersten Chordaten entspricht, wie in der Literatur angenommen wird; ob sie vielleicht nicht ein Organ darstelle, das zuerst bei den Cyclostomen erschienen ist und allen höheren Wirbel-

---

[1] Dohrn, Die Thyreoidea bei *Petromyzon*, *Amphioxus* und Tunicaten. Mitteilungen a. d. zoolog. Station zu Neapel, Bd. 6. — Thyreoidea und Hypobranchialrinne, Spritzlochsack und Pseudobranchie bei Fischen, *Ammocoetes* und Tunicaten. Ibidem Bd. 7.

[2] Reese, Structure and development of the thyroid gland in *Petromyzon*. Proc. Acad. N. Sc. Philadelphia. Vol. 54. 1902.

[3] Renaut-Policard, Etude histologique et cytologique sommaire de l'organ de *l'Ammocoetes branchialis* improprement nommé corps thyroide. C. R. Ass. Anat. 1905, 7. Réun.

tieren, denen es an dem Wimperapparat mangelt, zukomme. In diesem Falle wären die Cyclostomen Vertreter, welche die Charaktere der niedersten wie der höher stehenden Chordaten — den Wimperapparat einerseits und die Thyreoidea andererseits — in sich vereinigten.

Trotz dieser Erwägungen betrachte ich die *Ammocoetes*-Thyreoidea als speziell modifizierten proximalen Teil des ventralen Wimperorgans, der Hypobranchialrinne; die Thyreoidea kann nur als ein Teil dieses Wimperorgans angesehen werden, weil die mehr distal liegende, postthyreoidale Rinne nicht übersehen werden darf, indem sie die Eigenschaften der Hypobranchialrinne besitzt und dieselben länger bewahrt als der proximal liegende Abschnitt.

Daß die Thyreoidea des *Ammocoetes* dem proximalen Teil der Hypobranchialrinne entspricht, ergibt sich aus folgenden Tatsachen: Sie stellt ein — früher oder später — hohles Organ dar, das unter dem Kiemendarme liegt und in denselben eine Zeitlang einmündet, ihre Innenwand ist bewimpert; die Thyreoidea hat ohne jeden Zweifel einen drüsigen Charakter; als den wichtigsten Umstand betrachte ich jedoch ihre Beziehungen zu den lateralen oder peripharyngealen Rinnen (Pseudobranchialrinnen Dohrn). Diese Rinnen entsprechen nicht den Kiemenspalten, wie Dohrn vermutete, was übrigens schon von Götte[1] und anderen korrigiert wurde; sie entstehen zuerst in der Ventralwand des Kiemendarmes als seichte Furchen genau zu den Seiten des medianen Kieles (Fig. 3); sie fließen nicht zusammen vor der Einmündung in die Drüse, wie Reese zu sehen vermeinte, sondern bewahren ihre Selbständigkeit bis zur Einmündung in die dorsalen Hörner der lateralen Divertikel der Thyreoidea (Fig. 7). Der Abstand dieser Hörner entspricht dem Abstand der beiden Rinnen auf proximal liegenden Schnitten, wo dieselben durch einen ganz niedrigen Kiel voneinander getrennt sind. — Betrachtet man sorgfältig die Einmündung der lateralen Rinnen in die Thyreoidea, so gewinnt man die Überzeugung, daß die Thyreoidea, wenn auch so modifiziert, dem System der Wimperrinnen angehört, daß es sich hier nicht um zufällige Nachbarschaft zweier Organe, die sich begegnet haben, handelt, da die Rinnen die Ausführwege der Kammern der Drüse vorstellen.

Die lateralen oder peripharyngealen Rinnen steigen eine Strecke weit in der Kiemendarmwand empor in der Richtung nach vorn,

[1] Götte, Über die Kiemen der Fische. Zeitschr. f. wiss. Zool. Bd. 69.

biegen dann um und begeben sich wieder rückwärts, um das dorsale Organ zu erreichen; auf betreffenden Schnitten finden wir also vier Durchschnitte dieser Rinnen, zwei dorsal und zwei ventral. Das dorsale Organ präsentiert sich als solches durch seine mächtige Bewimperung, durch welche es sich von seiner Umgebung unterscheidet. Hinter dem konvexen dorsalen Organ, das auch eine drüsige Beschaffenheit aufweist, zieht sich eine breite Rinne hin, die sich bis in den Ösophagus des *Ammocoetes* fortsetzt.

Mit der Beschreibung der weiteren Vorgänge der Entwicklung der Thyreoidea selbst, mit den Einstülpungen ihrer Wand usw. werde ich mich daher nicht beschäftigen, da dieselben aus den Arbeiten älterer Autoren bekannt sind, sondern ich wende mich gleich zur Schilderung der Prozesse, die sich im Kiemendarm hinter der Thyreoideamündung abspielen.

Bei den Stadien von *Ammocoetes fluviatilis*, welche die Länge von etwa 5 mm erreicht haben, ist die Thyreoidea in ihrer Entwicklung schon weit vorgerückt, wie die Fig. 4 zeigt; der abgebildete Schnitt trifft die Drüse in der Gegend der unvollkommenen medianen Zwischenwand, nahe hinter der Ausmündung in den Kiemendarm; man sieht, daß das ventrale Darmepithel überall — auch in der Medianlinie — annähernd gleichmäßig dick erscheint.

Fig. 4.

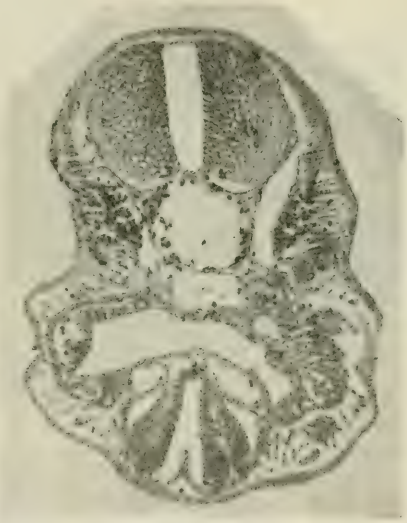

Schnitt durch ein Stadium von etwa 5 mm Länge hinter der Mündung der Thyreoidea; das ventrale Epithel des Kiemendarmes ist gleichmäßig hoch.

Untersuchen wir jedoch die betreffende Serie weiter kaudalwärts, so begegnen wir einer bedeutenden Verdickung des ventralen Epithels in der Mittellinie oberhalb der Thyreoidea; diese Verdickung liegt zwischen den zwei Ästen des Truncus arteriosus und ist in Fig. 5 (bei einem ganz jungen Stadium von etwa 4,8 mm Länge) abgebildet. Die Zellen dieser Verdickung enthalten entschieden mehr Dotterkörperchen als die Zellen des benachbarten Epithels, ich glaube jedoch nicht, daß die Anwesenheit des Dotters die Ursache der betreffenden Erscheinung ist, da ich diese Verdickung auch bei solchen

Exemplaren finde, wo der Dotter in der ganzen ventralen Kiemendarmwand verschwunden ist. Die erwähnte Verdickung kann man bis hinter die Thyreoidea verfolgen, wo sie noch ziemlich weit distal oberhalb des einheitlichen Truncus arteriosus verläuft, um endlich in ganz normales Epithel überzugehen, das den Truncus arteriosus bis an das Ende des Kiemendarmes bekleidet.

Die ventrale Verdickung ist ein Vorläufer der Rinne, die sich bald durch die Einstülpung des verdickten Epithels zu bilden beginnt. Bei ihrer Entstehung ist diese Rinne ganz seicht, vertieft sich allmählich, und ihr Epithel bewahrt fortwährend seine größere Höhe. Die Bildung der Rinne schreitet von hinten nach vorn, bis dieselbe die Ausmündung die Thyreoidea erreicht und mit dieser zusammenfließt.

Fig. 5.

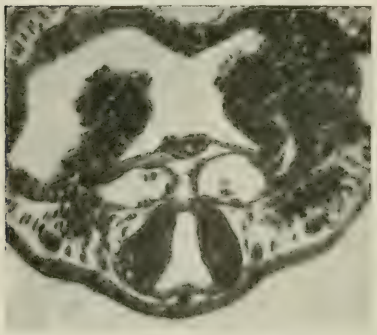

Ammocoetes von 4,8 mm Länge; oberhalb der Thyreoidea befindet sich eine mediane Verdickung des ventralen Kiemendarmepithels.

Fig. 6.

Ammocoetes von 10 mm Länge; Schnitt durch die distale Partie der Thyreoidea und die postthyreoideale Rinne.

Die Fig. 6 führt einen Schnitt durch ein Stadium von 10 mm Länge vor; die Lichtung der Thyreoidea ist durch die Faltenbildungen fast vollkommen verdrängt, oberhalb der Thyreoidea ist deren hohler emporgerichteter distaler Kiel getroffen und oberhalb dieses befindet sich die bewimperte und teilweise auch drüsige, aus der beschriebenen Verdickung entstandene ventrale Rinne.

Die postthyreoideale Rinne entsteht also nicht im Zusammenhang mit der Thyreoidea, welcher erst später zustande kommt, nachdem die proximal fortschreitende Rinne in den Hals der Drüse eingemündet war. Nach dieser Einmündung hört jedoch die Bildung der Rinne nicht auf, sondern schreitet weiter nach vorn zu den beiden Peripharyngealrinnen, was in der Verdickung des betreffenden Epithels zutage tritt. Die Rinne selbst, sofern sie eine solche ist, hebt sich

von dem umliegenden Epithel durch ihre dicke Wand ab, die aus dem hohen medianen Epithelstreifen (Fig. 5) ihren Ursprung genommen hat. Der Prozeß der Verdickung spielt sich aber auch in dem Epithel der Einmündung der Drüse in den Kiemendarm ab, wie die Schnitte — auch durch die intensive Färbbarkeit des verdickten Epithels — lehren. Diese Verhältnisse zeigt teilweise die Fig. 7, wo die drüsigen Komplexe, die drei Kammern, die unvollkommene Scheidewand der Drüse abgebildet sind. Die dorsalen Divertikel der lateralen Lichtungen sind die Stellen, bis wohin man die Peri-

Fig. 7.

Schnitt durch die Thyreoidea eines 7 mm langen *Ammocoetes*; die drüsigen Teile der Thyreoidea und die dorsalen Hörner der lateralen Kammern, wo die Peripharyngealrinnen einmünden; das Epithel des zentralen Ausführganges ist verdickt und dunkel gefärbt.

pharyngealrinnen verfolgen kann; das Epithel des Halses oder der Ausmündung der Thyreoidea in den Pharynx ist ein wenig verdickt und dunkel gefärbt.

Die ventrale Postthyreoidealrinne hat also über den Hals der Thyreoidea die Peripharyngealrinnen erreicht und bildet mit denselben ein zusammenhängendes Rinnensystem. Am besten zeigen uns die Kontinuität der drei betreffenden Rinnen die Horizontalschnitte. Einen solchen, welcher einem 7 mm langen Exemplar entspricht, führt die Fig. 8 vor; der Schnitt hat die Lichtungen der unpaarigen ventralen Rinne sowie der beiden Peripharyngealrinnen getroffen, insofern diese letzteren in horizontaler Wand des Kiemendarmes verlaufen. Das

Grenzepithel der Rinnen geht — gleichmäßig dick — ununterbrochen von einer Rinne in die andere über.

Tiefer liegende Schnitte treffen natürlich die Ausmündung der Thyreoidea in das Rinnensystem, mehr dorsal liegende die verschiedenen Einschnitte der steigenden Peripharyngealrinnen in die Wand des Kiemenkorbes.

Die Fig. 9 führt die Postthyreoidealrinne oberhalb des einheitlichen Truncus arteriosus, wie dieselbe bei einem 10 mm langen Individuum ausschaut, vor. Ihr dickes Epithel ist dunkler tingiert als die Umgebung, die Bewimperung und der drüsige Charakter der Rinne ist auf der Photographie jedoch nicht zu sehen. Die Wimpern sind hie und da so dicht, daß sie die Lichtung der Furche ganz ausfüllen;

Fig. 8.

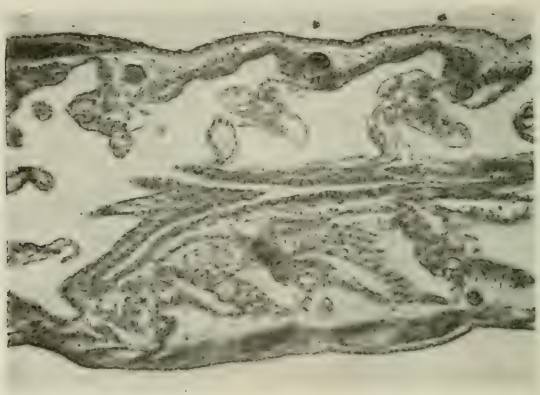

Horizontaler Schnitt durch ein Individuum von 7 mm Länge; die ventrale Postthyreoidealrinne und die beiden Peripharyngealrinnen bilden ein ununterbrochenes Ganzes.

sie überragen manchmal das Niveau des ganzen ventralen Gebildes und sind durch ein Sekret, welches den Drüschen des Rinnenepithels entstammt, oft zu sonderbaren Gebilden verklebt. Diese Hypobranchialrinne reicht nicht bis an das Ende des Branchialraumes, sondern schließt sich eine kleine Strecke vor diesem Ende; von diesem Punkte an bekleidet den distalen Teil des Truncus arteriosus nur ein nicht ausgehöhltes Epithel, welches ganz distal sogar in Form einer scharfen Kante in den Branchialraum ragt.

Die ventrale unpaarige Rinne hinter der Thyreoideamündung wurde schon von SCHNEIDER[1] beobachtet. Die späteren Autoren

[1] SCHNEIDER, Beiträge zur vergleichenden Anatomie der Wirbeltiere. Berlin, 1879.

(Dohrn[1], Reese[2], Schaffer[3] u. a.) haben dieselbe in fertigem Zustande gesehen und auf ihren Abbildungen gelegentlich gezeichnet, ohne ihrer Entwicklung und Bedeutung größere Aufmerksamkeit zu widmen. Es ist bekannt, daß Beneden und Julin[4] eine Polemik gegen Dohrns Darstellungen über die Homologie des Wimperapparates erhoben haben; diese Autoren haben die Bedeutung der ventralen Rinne als Hypobranchialrinne nicht richtig aufgefaßt, indem sie dieselbe nur für einen Teil der »Pseudobranchialrinnen« gehalten haben. Dohrn[5] erst in seiner Replik gegen Beneden und Julin widmet der ventralen Rinne nähere Aufmerksamkeit; die Rinne soll sich jedoch nach seiner Angabe von der Thyreoideamündung bilden und soll nie in direkten Kontakt mit den Pseudobranchialrinnen treten, welch letzteres auch aus Schaffers Arbeit erhellt. Niemand hat in der ventralen Furche die wirkliche Hypobranchialrinne erblickt, indem die Aufmerksamkeit hauptsächlich auf die Thyreoidea gelenkt wurde. Ich glaube, daß wir in der retropharyngealen oder postthyreoidealen Rinne (Fig. 6, 8, 9) eine Hypobranchialrinne des *Ammocoetes*, eigentlich ihren distalen

Fig. 9.

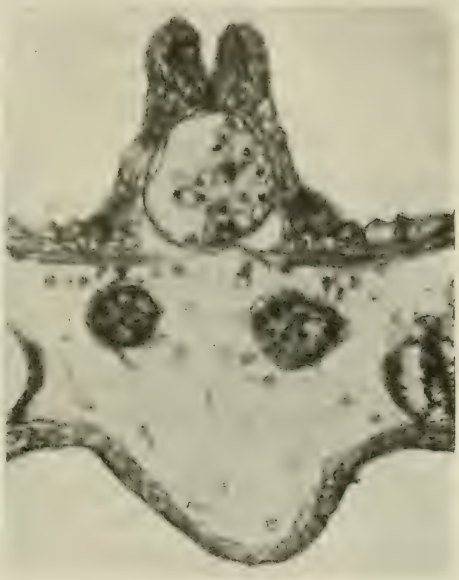

Hypobranchialrinne eines 10 mm langen *Ammocoetes* aus dem Gebiet des einheitlichen Truncus arteriosus.

[1] Dohrn, Studien in Mitteilungen aus d. zool. Station zu Neapel. Bd. V bis VIII.

[2] Reese, Structure and development of the thyroid gland in *Petromyzon*. Proc. Acad. N. Sc. Philadelphia. Vol. 54.

[3] Schaffer, Über das Epithel des Kiemendarmes von *Ammocoetes* usw. Arch. f. mikr. Anat. Bd. 45. 1895.

[4] Beneden-Julin, Recherches sur la Morphologie des Tuniciers. Archives de Biologie. T. VI.

[5] Dohrn, Thyreoidea und Hypobranchialrinne, Spritzlochsack und Pseudobranchie bei Fischen, Ammocoetes und Tunicaten. Mitteilungen aus d. zool. Station zu Neapel. Bd. VII. 12. Studie.

Abschnitt erblicken dürfen. Demgemäß besteht das ventrale Organ des *Ammocoetes* aus zwei verschieden gebauten und gewiß auch verschieden fungierenden Abschnitten: der proximale Abschnitt — die Thyreoidea — ist aus dem System der Wimperrinnen ausgefallen und hat eine neue Funktion angebahnt. Infolge ihrer tiefen Lage, fast vollkommener Absonderung vom Kiemendarm, fast vertikaler Stellung des zentralen Ausführganges ist die Thyreoidea kaum einer ähnlichen Funktion, wie die der Hypobranchialrinne der *Acrania* ist, fähig; diese Funktion fällt mehr als wahrscheinlich der Postthyreoidealrinne zu, welche als wirkliche, offene, stark bewimperte und teilweise auch drüsige Rinne wenigstens die motorische Funktion im Wimperapparat ausüben kann, desto mehr, als sie in die Peripharyngealrinnen übergeht.

II. Die Hypobranchialrinne des Amphioxus und der höheren Chordaten.

Der Wimperapparat ist ein charakteristisches Merkmal der niedersten Chordaten; in seiner größten Entfaltung ist er bei den Tunicaten und den *Acrania* ausgebildet, bei den Cyclostomen befindet er sich in Rückbildung, seine Bestandteile — die Postthyreoidealrinne, die Peripharyngealrinnen und das dorsale, größtenteils konvexe Organ — sind nicht so stark entwickelt wie bei den *Acrania* und *Tunicata*. Dafür hat sich aus einem Abschnitt dieses Rinnensystems beim *Ammocoetes* die Thyreoidea mit einer neuen Funktion entwickelt. Bei den höher stehenden Cranioten erscheint das bewimperte Rinnensystem überhaupt nicht; es bildet sich nur eine kurze Vertiefung in der ventralen Wand des Kiemendarmes, welche als Homologon der Hypobranchialrinne der niedersten Vertreter der Chordaten anerkannt ist und die Anlage oder den Vorläufer der Thyreoidea der Cranioten vorstellt.

Im folgenden werde ich die Hypobranchialrinne des *Amphioxus* und einiger Vertreter der Wirbeltiere kurz beschreiben und durch Abbildungen darstellen, um die Ähnlichkeit dieser Rinne mit derjenigen der Wirbellosen zu zeigen.

Die Fig. 10 entspricht einem Exemplar von *Amphioxus*, der im Jahre 1911 bei Helgoland während meines Aufenthaltes auf der dortigen zool. Station gesammelt wurde; der Schnitt trifft den Kiemendarm in der Gegend des Leberblindsackes. Man sieht in der Darmwand die Kiemenspalten und die durchgeschnittenen Stäbe des Kiemenkorbgerüstes. Dorsal öffnet sich in den Kiemendarm die tiefe und enge Epibranchialrinne, in deren Lumen am Präparat ein feiner

Streifen sichtbar ist; der Streifen ist von den Wimpern der Rinne gebildet, welche in der Mitte wie verklebt auf dem Schnitt erscheinen. Auf anderen Schnitten der Serie, welche die mehr proximale oder distale Partie des Kiemendarmes treffen, ist die Form der Epibranchialrinne etwas abweichend, jedoch sind diese Abweichungen keineswegs von Bedeutung.

Die Hypobranchialrinne ist auf der Fig. 10 nicht deutlich sichtbar. Mittels starker Systeme ist es möglich, zu sehen, daß diese Rinne aus langen, fadenförmigen, zusammengedrungenen Zellen gebildet wird, welche oben die Wimpern tragen; in der Schicht dieser

Fig. 10.

Schnitt durch den *Amphioxus*; oben im Kiemendarm verläuft die Epibranchialrinne.

Fig. 11.

Die Hypobranchialrinne des *Amphioxus*; der Kiemendarm ist durch die mächtig entwickelten Hoden zusammengedrängt.

Zellen, welche von einer bindegewebigen Hülle getragen ist, sind die vier helleren Streifen der drüsigen Zellen deutlich zu unterscheiden.

Die Fig. 11 zeigt die Hypobranchialrinne eines anderen *Amphioxus*, bei welchem die Hoden so mächtig entwickelt und von Spermatozoen überfüllt sind, daß der Kiemendarm von ihnen flach zusammengedrängt ist; ventral ist jedoch die Hypobranchialrinne mit ihrer Lichtung gut sichtbar. Die abwechselnd dunkleren und helleren Partien der Rinnenwand und die in einen die Lichtung durchdringenden Büschel zusammengedrungener Wimpern sind auf der Photographie deutlich. — Die Figuren 10 und 11 entsprechen den ausgewachsenen Exemplaren.

Die Fig. 12 stellt einen Schnitt durch das Stadium von *Scyllium canicula* dar, das die Länge von 4 mm erreicht hat. Der Schnitt trifft den Darm in der Gegend der Gehörplakoden des Embryos. Die Hypobranchialrinne ist tief, und es ist möglich, dieselbe auf 30 Schnitten, deren Dicke 6 μ beträgt, zu verfolgen. Auf dem abgebildeten Schnitt erreicht die Rinne ihre größte Tiefe, mehr distal erscheint sie seichter, indem der ventralste Teil ihrer Lichtung von Zellen erfüllt ist, so daß ein ventraler massiver Klumpen zum Vorschein kommt, der auf 8 benachbarten Schnitten getroffen ist. Dann hört er auf, und die ventrale Wand der immer seichter werdenden Rinne hat dieselbe Beschaffenheit wie die übrige Darmwand.

Fig. 12.

Schnitt durch ein 4 mm langes Stadium von *Scyllium canicula*; im Kiemendarm liegt die tiefe Hypobranchialrinne.

Fig. 13.

Salmo fario, ein Teil des Schnittes durch ein Stadium von 34 Tagen nach der Befruchtung; oberhalb der Herzanlage bildet sich aus der Wand des Kiemendarmes die Anlage der Thyreoidea.

Dorsal unter der Chorda bildet die Darmwand eine Rinne, die in verschiedenen Gebieten eine verschiedene Form aufweist, jedoch immer seicht bleibt. Von der Wand dieser dorsalen Rinne schnürt sich bei dem abgebildeten Stadium die Hypochorda in Form eines dünnen Streifens ab. Die Versuche, die Hypochorda der Wirbeltiere mit der Epibranchialrinne der niedersten Chordaten zu homologisieren[1], scheinen mir etwas gewagt zu sein; mehr distal legt sich die Hypochorda ebenfalls an, die dorsale Darmwand bildet hier jedoch kein rinnenförmiges Gebilde.

Bei den Knochenfischen finde ich die Anlage der Thyreoidea, welche kaum als eine Rinne bezeichnet werden kann. Die Fig. 13

[1] Šimkevič, Lehrbuch der vergleichenden Anatomie der Wirbeltiere, 1910.

führt einen Teil des Schnittes durch ein Forellenstadium im Alter von 34 Tagen vor. Aus der ventralen Darmwand hat sich die Thyreoideaanlage in Form eines massiven Zellenwulstes ausgebildet, den man nur auf 8 Schnitten (Schnittdicke 4 μ) wahrnehmen kann. Nach Maurers[1] Angabe soll die Anlage schon bei den Entwicklungsstadien im Alter von 30 Tagen hohl sein, was meine Präparate nicht bestätigen. Ich finde die Lichtung in der Anlage erst viel später; bei den Exemplaren, welche 60 Tage alt sind, erscheint die Thyreoidea als ein hohles, sphärisches Organ, das vom Kiemendarm abgeschnürt ist und tief unter demselben liegt. — Es ist bekannt, daß auch andere Organe bei den Knochenfischen zum Unterschied von anderen Wirbeltieren einer Lichtung entbehren und solid angelegt werden, so das eben abgeschnürte Gehörorgan, die Linse und das zentrale Nervensystem; auch der Kiemendarm selbst besitzt keine Lichtung, indem seine dorsale und ventrale Wand bei den jungen Stadien so dicht aneinander liegen, daß man ihre Grenze schwer unterscheiden kann. Man kann vielleicht diese Erscheinungen auf die ungünstigen Raumverhältnisse, in welchen sich der Embryo in der mit Dotter prall gefüllten Eihülle entwickelt, zurückführen.

Fig. 14.

Schnitt durch eine Anurenlarve, die etwa 4 Tage alt ist; die tiefe und enge Hypobranchialrinne.

Bei verschiedenen Anurenlarven finde ich die Hypobranchialrinne ziemlich gleichartig; dieselbe erscheint überall annähernd so, wie die Fig. 14 zeigt, welche einer viertägigen Larve von *Bufo vulgaris* entspricht. Bei einem anderen Exemplar dieser Art, welches drei Tage alt ist, beginnt die ventrale rinnenartige Vertiefung schon in der Gegend der Augen, vertieft sich allmählich nach hinten und erreicht etwa die auf Fig. 14 abgebildete Form auf den Schnitten, welche die proximale Wand der Gehörblasen treffen (42 Schnitte, Schnittdicke 7 μ). Die fast gleiche Form behält die Rinne auf 13 weiteren Schnitten; dann erscheint das Lumen der Rinne durch die ventrale Wand des Kiemendarmes abgeschnürt, und von da an zieht sich unter der geschlossenen Wand ein hohler Schlauch weiter nach hinten, der auf 7 Schnitten sichtbar ist. Der Schlauch endigt blind, und man kann hinter der Lichtung

[1] Maurer, Schilddrüse und Thymus der Teleostier. Morpholog. Jahrbuch. Bd. 11.

auf 10 Schnitten einen soliden Zellenstrang verfolgen, der dicht oberhalb des Saugnapfes verläuft und bis zur Herzanlage reicht. Dieser Strang ist die Anlage der Thyreoidea; eine auffallende Verdickung des ventralsten Rinnenbodens kann man auch im proximalen Abschnitt der Rinne sicherstellen, dieselbe hört jedoch noch vor den Gehörblasen auf.

Eine seichte Rinne ist auch in der dorsalen Wand des Kiemendarmes in der präotischen Region ausgebildet, welche an die »Epibranchialrinne« der Selachier (Fig. 12) erinnert.

Ähnliche Hypobranchialrinnen sind auch bei anderen Anurenarten vorhanden. Bei den Larven von *Bufo calamita* ist die Rinne am wenigsten auffällig, indem sie breit und seicht erscheint.

Die Thyreoidea der Anuren entwickelt sich sehr rasch, wie man sich am besten auf Sagittalschnitten überzeugen kann. Auf diesen Schnitten finde ich, daß bei den etwa vier Tage alten Larven von *Pelobates fuscus* der Mund noch nicht durchgebrochen ist; das Entoderm bildet eine auf das Pericardium zu gerichtete, aber dasselbe nicht erreichende Ausbuchtung, die dem oben beschriebenen hohlen Schlauche bei *Bufo* entspricht. Am Ende dieser Ausbuchtung, oberhalb des Saugnapfes, sieht man eine unbedeutende Wucherung ihrer Wandzellen; die Lichtung der Ausbuchtung — der ventralen Rinne — ist sehr geräumig. Untersucht man die Larven, welche um einen Tag älter sind, so sieht man auf den Sagittalschnitten, daß die Entwicklung weit vorgeschritten ist, wie die Tafelfigur 1 zeigt. Der Mund ist seinem Durchbruch nahe, da die Scheidewand ganz dünn erscheint. Die hohle Ausbuchtung ist fast verschwunden und ist nur durch eine seichte Vertiefung repräsentiert; von dem Boden dieser Vertiefung reicht jedoch ein mächtiger solider Zellenstrang bis dicht zum Pericardium. Dieser Strang, welcher dem bei *Bufo* beschriebenen soliden Strang entspricht, ist aus dem Material der ventralen Rinne entstanden und stellt die Anlage der Thyreoidea vor.

Diese kurze Beschreibung der Thyreoideaentwicklung bei den Anuren wurde hier wiedergegeben, um zu zeigen, daß hier die Thyreoidea nicht aus der ventralen Rinne selbst entsteht, vielleicht durch ihre Abschnürung, sondern aus ihrem Boden, durch die Wucherung ihres Wandungsmaterials.

Meine Beobachtungen an den Anurenlarven stimmen im ganzen mit dem, was Livini[1] bei den Embryonen von *Gallus* beschrieben

[1] Livini, La doccia ipobranchiale negli embrioni di Pollo. Arch. italiano di Anat. e di Embriologia 1903. Vol. II.

hat, überein. Die Rinne, die sich im Boden der Pharyngealwand bildet, erklärt der Autor als Homologon der Hypobranchialrinne der niedersten Formen. Diese Rinne ist ein transitorisches Organ, und die Thyreoidea entsteht am Boden der Rinne als eine Knospe, die am Anfang ganz solid ist. Die Rinne selbst verschwindet im Laufe der Entwicklung, wogegen die Knospe — die Thyreoideaanlage — heranwächst. Ähnliche Knospen (»Gemma solida«) als Anlage der Thyreoidea beschreibt Livini[1] auch bei *Salamandrina perspicillata.*

Auch Meuron[2] schildert, daß die Thyreoidea bei den Amnioten als eine Ausstülpung der ventralen Pharynxwand entsteht und daß die so entstandene Anlage von Anfang an eine Lichtung besitzt, wogegen bei den Amphibien sich die Thyreoidea als ein solides Gebilde (»bourgeon épithélial«) vom Boden einer Rinne, die im Pharynx verläuft, anlegt.

Endlich führe ich noch als Beispiel der Hypobranchialrinnen der Wirbeltiere die Rinne bei *Lacerta agilis* an. Die Embryonen, auf welche sich meine Angabe bezieht, sind etwa 9 mm lang. Die Lichtung des vordersten Abschnittes des Verdauungstraktus weist von Anfang an eine scharfwinklige ventrale Vertiefung auf; diese Kontur des Darmbodens wird in der Gegend des Kiemenspaltendurchbruches allmählich abgerundet, so daß die Vertiefung an Breite gewonnen hat. Die eigentliche Hypobranchialrinne erscheint auf den nächsten Schnitten als eine ziemlich große ventrale Ausstülpung der Darmwand. Einer der betreffenden Schnitte ist auf Tafelfigur 2 dargestellt, wo die Lichtung der Hypobranchialrinne eine auf dem Schnitt fast rechtwinklige Kontur aufweist, wogegen die äußere Kontur der Rinne eine auf dem Schnitt fast kreisförmige ist. Das Epithel der Rinne ist viel dicker als dasselbe der nächsten Umgebung, was man genau jedoch nur unter dem Mikroskop unterscheiden kann.

Wie aus den Arbeiten von Livini[3], Maurer[4] und anderen bekannt ist, entsteht auch bei den Vögeln und Säugetieren im proximalen Abschnitt der Verdauungsröhre während der Entwicklung eine

[1] Livini, Organi dell sistema timotiroideo nella *Salamandrina perspicillata.* Arch. italiano di Anat. e di Embriologia 1902. Vol. I.

[2] Meuron, P., Recherches sur le développement du Thymus et de la glande thyreoïde. Recueil zool. Suisse. T. III.

[3] Livini, 1903.

[4] Maurer, Die Entwicklung der Schilddrüse. Hertwigs Handbuch der vergleichenden u. experim. Entwicklungslehre d. Wirbeltiere. 1906. — Schilddrüse u. Thymus der Teleostier. Morph. Jahrb. Bd. 11. — Schilddrüse, Thymus u. Kiemenreste d. Amphibien. Morph. Jahrb. Bd. 13.

ventrale Rinne, welche in innigster Beziehung zu der Thyreoidea steht; diese Gebilde variieren natürlich bei den verschiedenen Vertretern der Wirbeltiere was die Länge, Tiefe usw. betrifft, was mit dem verschiedenen Habitus der betreffenden Embryonen und den verschiedenen Entwicklungsbedingungen zusammenhängt. Das Vorhandensein der ventralen Rinne ist jedoch für alle Chordaten ein charakteristisches Merkmal.

III. Die Rinnen der Oligochaeten.

Wie schon bemerkt wurde, konnte ich in diesem Jahre nur solche Stadien von *Rhynchelmis* bearbeiten, die eben im Begriffe waren, die Kokonschale zu verlassen und natürlich die stufenweise älteren. Das Material wurde mit Sublimat oder Alkohol-Eisessig fixiert, und die Schnitte mit Eisenhaematoxylin oder mit Haematoxylin nach Delafield gefärbt; auch die van Giesonsche Färbung und die Pikrinsäure als zweite Farbe wurde hier und da benutzt.

Die kleinsten Exemplare, die ich in meinem Materiale aussuchen konnte, besaßen die Länge von etwa 7 mm. Durchmustern wir die Serie von Querschnitten durch solche Individuen, so treffen wir zunächst die ventral liegende Mundhöhle an, deren Kontur stark gelappt erscheint und die bald in den Pharynxabschnitt übergeht.

In der Gegend, wo die Schnitte die Gehirnganglien und den dorsalen Teil der Schlundcommissuren treffen, hat die Lichtung des dickwandigen Pharynx die Form des Buchstabens Y. Die dorsale Kontur der Lichtung erscheint mittels Immersionssysteme unbedeutend gezackt und mit etwas dickerer Cuticula ausgestattet, wogegen die seitlichen und die ventrale Kontur ganz glatt sind. Vom Boden des ventralen Teiles dieser Lichtung ragt ein niedriges kegelartiges Gebilde oder Erhebung der ventralen Wand, die auf einigen Schnitten in überaus feine, wie verklebte Härchen übergeht. Auch von Seiten des ventralen Divertikels, besonders von der linken (indem die Bewimperung nicht ganz tadellos erhalten erscheint), ragen dichtgedrungene Härchen hinein, so daß ein Flimmersaum zum Vorschein kommt. Auf der dorsalen Fläche der Lichtung finde ich in dieser Gegend keine Bewimperung.

Bei der Beurteilung dieser sämtlichen Verhältnisse muß man ganz vorsichtig sein, um sich vielleicht mit den ganz zufälligen Gestaltungen nicht zu irren. Man kann sich, besonders auf dickeren Schnitten, überzeugen, daß die Kontur des ventralen Teiles des erwähnten Y, die ventrale Rinne, auf allen betreffenden Schnitten

eine konstante ist, wogegen die dorsalen Schenkel variiren, in verschiedener Richtung gerichtet sind je nach verschiedenen Einbiegungen der dorsalen Pharynxwand. Es muß auch bei den in Rede stehenden und allen älteren Stadien genau unterschieden werden zwischen den wirklichen, konstanten Bildungen und verschiedenen Falten und Furchen, die — besonders bei großer Kontraktilität der Pharynxwand — hier und da auftreten können, denen jedoch die Bedeutung eines besonderen Organs nicht zukommt. Nach Vejdovský[1] bildet die innere Epithelschicht des Pharynx Falten und Aussackungen, besonders bei *Lumbriciden*, *Lumbriculiden* und *Criodrilus*, und diese Falten sind auf seiner Tafel XIV in Fig. 1 bei *Criodrilus* dargestellt.

Wenden wir uns wieder zur Beschreibung der jüngsten Stadien von *Rhynchelmis*. Auf den Schnitten durch den proximalen Teil des Pharynx, wo die innere Lichtung Y-förmig ist, liegt der größere Durchmesser des Pharynx vertikal. Weiter distal ändert sich das Verhältnis der Durchmesser, indem der horizontale allmählich länger wird. Die nach oben gerichteten Arme des Y liegen jetzt in fast horizontaler Ebene, so daß das Lumen auf dem Schnitte mehr dem Buchstaben T ähnlich ist, dessen horizontaler Teil — die eigentliche Pharynxlichtung — mächtiger ist als der vertikale — die ventrale Rinne. Man gelangt zum Schnitte, der auf der Tafelfigur 3 reproduziert ist. Die dorsale Wand des Pharynx ist merkbar dicker als die laterale und ventrale, was übrigens bei den Oligochaeten ein bekannter Umstand ist. Uns interessiert am meisten die deutliche ventrale Rinne, die sich aus der Gegend der Gehirnganglien bis dahin, wo der Bauchstrang getroffen ist, — an Tiefe abnehmend — erstreckt. Diese Rinne ist kein zufälliges Gebilde, da sie auf den benachbarten Schnitten ihre Lage und Form streng bewahrt. Die ventrale Wand der Pharynxlichtung geht ganz glatt und unbeschädigt in dieselbe der Rinne über; der Boden der Rinne ist abgerundet, und mittels Immersionssysteme und bei günstiger Beleuchtung kann man sehen, daß die Lichtung der Rinne von feinen Härchen ausgefüllt ist; hier und da sind einige stärkere Wimpern vorhanden.

Auf der Tafelfig. 3 ist es zu sehen, daß die ventrale Wand des Pharynx sich umbiegt, um in die laterale Wand der Rinne überzugehen; diese bildet also einigermaßen eine Aussackung des Pharynx. Auf den weiter distal liegenden Schnitten ist der Durchschnitt des Pharynx annähernd einem niedrigen, umgekehrten Dreieck ähnlich,

[1] Vejdovsky, System und Morphologie der Oligochaeten, 1884.

wie die Tafelfig. 4 zeigt, welche bei starker Vergrößerung ausgeführt ist; die ventrale Wand ist überall gleichmäßig dick, nur in der Medianlinie, wo die Rinne eingesenkt ist, erscheint sie etwa halb so dick, wie in der Umgebung. Es handelt sich also, was die Rinne betrifft, um keine vielleicht durch Faltung der Wand hervorgerufene Erscheinung, sondern um wirkliche Aushöhlung des Pharynxbodens.

Hinter dem Schnitte, der auf Tafelfig. 4 abgebildet ist, wird die Rinne enger und seichter; endlich ist dieselbe nur als kaum wahrnehmbare Vertiefung in der Kontur der ventralen Wandung noch vorhanden und schwindet bald vollkommen. Unmittelbar hinter der Rinne erscheint der Pharynx wie in dorsoventraler Richtung abgeplattet und in horizontaler Richtung ausgezogen und besitzt noch eine spaltförmige Lichtung. Mehr weiter sind die dorsale und ventrale Wand so gegeneinander genähert, daß die Lichtung ganz verdrängt ist und der dorsale und ventrale Wimpernüberzug sich berühren. — Die in Rede stehende Rinne kann man auf 12 Schnitten, deren Dicke 8 μ beträgt, verfolgen.

Zu dieser Schilderung füge ich noch bei, daß in den Partien des Verdauungstraktus, wo die Drüsen stark entwickelt sind, einige Aussackungen der inneren Lichtung vorkommen, die auf den ersten Blick der proximalen Rinne ähnlich sind; sie haben jedoch keine symmetrische Form und Lage und sind wahrscheinlich nur auf die Kontraktilität der hoch differenzierten Wandung zurückzuführen.

Bei den unbedeutend älteren Stadien von *Rhynchelmis* erscheint die proximale ventrale Pharynxrinne vollkommen konstant und ist ganz symmetrisch. Hand in Hand mit dem Wachstume und histologischer Änderung des Pharynxabschnittes zeigt sie etwas veränderte Verhältnisse. Die Pharynxwand dieser Stadien ist im Vergleiche mit den eben beschriebenen, besonders in ihrer ventralen Partie, dünner, wogegen das Lumen der Röhre geräumiger erscheint. Eine Vertiefung der ventralen Wand beginnt auf den Schnitten, welche den ventralen Verlauf der Schlundkommissuren und deren Übergang in den Bauchstrang treffen. Diese Vertiefung geht bald in eine Rinne, d. h. in eine Furche über, welche in der Ventralwand gelagert und von deren dickerem Epithel lateral begrenzt ist. Das Lumen der Rinne endet ventral auf diesen Schnitten im scharfen Winkel, wird jedoch allmählich gleichmäßig breit. Einen dieser Schnitte sehen wir auf der Fig. 15. Die dorsale Bewimperung ist gut erhalten geblieben, wogegen von der ventralen nur Spuren auf dem Präparate mittels starker Systeme wahrnehmbar sind.

Die auf Fig. 15 abgebildete breite Form behält die ventrale Rinne auf 15 Schnitten, welche 6 μ dick sind, und geht dann wieder in eine enge scharfe und bewimperte Vertiefung über, welche man noch auf 11 weiteren Schnitten verfolgen kann.

Fig. 15.

Schnitt durch den Pharynx eines älteren Stadiums von *Rhynchelmis* mit der breiten ventralen Rinne.

Auf den übrigen Präparaten von jungen Exemplaren finde ich ähnliche Verhältnisse. Die Rinne erscheint unverkennbar auch dort, wo infolge mächtiger Entwicklung der dorsalen Pharynxmuskulatur die Wand verschiedenen Faltungen unterliegt. Sie beginnt immer mit einer einfachen Vertiefung der ventralen Wand im Bereiche der Gehirnganglien und der Schlundkommissuren, wie eine solche auf Fig. 16 zu sehen ist. — Zur Vergleichung habe ich die Pharynxverhältnisse der ziemlich ausgewachsenen Exemplare von *Rhynchelmis* untersucht, deren Länge zwischen 6 und 8 cm schwankte. Auf den

Fig. 16.

Schnitt durch ein älteres Stadium von *Rhynchelmis* in der Gegend der Gehirnganglien.

Schnitten, welche die Gehirnganglien treffen, läßt sich nichts Auffälliges konstatieren. Die Verdauungsröhre ist in horizontaler Richtung ausgezogen und ihre Wand stark und zierlich gelappt; unmittel-

bar hinter dem Gehirne hat der Durchschnitt der Röhre die Form eines gleichseitigen Dreiecks mit ventral gerichtetem Winkel. Nach einigen Schnitten beginnt jedoch der ventrale Teil der Lichtung zu überwiegen und infolge der Krümmung der Seiten- und der Dorsalwand nimmt die gesamte Lichtung die Form des Buchstabens Y an, die der bei den jüngeren Stadien beschriebenen ähnlich ist, nur die Wand ist reich gelappt. — Weiter distal wird die Pharynxwand gleichmäßig dick und unterliegt in diesem verdickten Zustande einer mächtigen Faltung, so daß auf den Schnitten komplizierte, oft ganz symmetrische und den Schmetterlingsflügeln ähnliche Figuren vorkommen. Immer jedoch ist in der ventralen Pharynxwand die streng mediane Rinne erkennbar. Natürlich entstehen infolge der erwähnten Faltung zahlreiche und tiefe Ausbuchtungen der gesamten Wand, sind jedoch auf keine Art und Weise charakterisiert, indem ihr Epithel und die ganze Wand derselben ihrer Umgebung gleich ist; die ventrale mediane Rinne ist jedoch immer durch ihre dünnere Wand — besonders ihres Bodens — auffällig. Die Bewimperung konnte ich auf der fast ganzen Ventralfläche nicht sicherstellen, wogegen das Wimperkleid auf den Seiten- und auf der Dorsalfläche gut erhalten ist. Es ist nicht möglich, alle diese Verhältnisse mit Abbildungen zu begleiten, und es kann vielleicht der Hinweis genügen, daß die ventrale Rinne der fast ausgewachsenen Exemplare der auf Fig. 15 abgebildeten sehr ähnlich ist. Manchmal erscheint die ventrale Rinne durch eine kielartige Erhebung ihres Bodens wie in zwei Furchen geteilt. Man kann nicht zweifeln, daß das ventrale mediane und durch seine Wand charakterisierte Gebilde der Rinne der ganz jungen Entwicklungsstadien entspricht. Die eben beschriebene, der auf Fig. 15 ähnliche Rinne kann man auf 25 Schnitten verfolgen (Schnittdicke 8 μ).

Bei den ausgewachsenen Exemplaren von *Tubifex rivulorum* habe ich nichts gefunden, was an eine ventrale Pharynxrinne erinnern könnte. In der Region der Gehirnganglien und unmittelbar hinter ihnen ist die Verdauungsröhre dorsoventral abgeplattet und bietet nichts bemerkenswertes. Dort aber, wo der Bauchstrang beginnt, erscheint konstant in der Mittellinie eine dreieckähnliche, nach oben gerichtete Erhebung der dorsalen Wand, in welche auf den nächsten Schnitten das Pharynxlumen eindringt, so daß eine dorsale Rinne zum Vorschein kommt. Wenn auch ihre Form bei den untersuchten Individuen etwas schwankt, so ist doch dieselbe von den anderswo im Pharynx vorkommenden Ausstülpungen gut durch ihre Tiefe und

symmetrische Lage unterscheidbar. Diese Rinne, welche auf der Tafelfig. 5 dargestellt ist, ist sehr kurz, indem nur 4—6 Schnitte dieselbe treffen (Schnittdicke 10—12 μ). Dann scheint die Rinne, welche unbewimpert ist, aufzuhören. Auf den besonders dünnen Schnitten sieht man jedoch, daß in der entsprechenden dorsalen Wand eine Spalte existiert, welche dicht zusammengedrungen und von Wimpern ausgefüllt ist; die muskulöse Pharynxwand ist unzweifelhaft mächtiger Kontraktionen fähig. Auf dem nächsten Schnitte öffnet sich die Spalte in das Darmlumen, so daß wieder eine Rinne erscheint, die so stark bewimpert ist, daß ihr Lumen ganz von Wimpern ausgefüllt ist. Eine solche dorsale Rinne ist auf der Tafelfigur 6 reproduziert. Die Wimpern stoßen in der Medianlinie aneinander, so daß auf einigen Präparaten eine scheinbare dunkle Linie in der Mitte entsteht (ähnlich wie in der Epibranchialrinne des *Amphioxus*). Die Bewimperung ist so dicht, daß auf der Oberfläche des Epithels der Rinne sowie deren Umgebung ein ununterbrochener Saum sich befindet. Die dorsale Wimperrinne des *Tubifex* wird von höchstens 10 Schnitten getroffen (8 μ Schnittdicke).

Mein Material von *Criodrilus lacuum* bestand aus zwei sonderbaren Kokons dieses Wurmes und zwei Exemplaren, deren Länge etwa 7 cm betrug und die aus einem Fundorte bei Brünn stammen. Die den Kokons entnommenen Stadien waren viel zu jung, so daß die Verhältnisse der Verdauungsröhre nicht beurteilt werden konnten; dafür kann ich einiges über die erwähnten älteren Individuen mitteilen.

Der Anfangsteil der Verdauungsröhre ist sehr ähnlich dem von *Tubifex*. Vor den Gehirnganglien und in der Gegend derselben läßt sich keine auffallende Vertiefung konstatieren. Erst auf den Schnitten, welche den distalen Teil dieser Ganglien treffen, kann man eine mediane dorsale Rinne beobachten; der Pharynx ist in dieser Partie enorm in horizontaler Richtung ausgezogen und überhaupt in seinem distalen Abschnitte merkwürdig eingerichtet. Die dorsale Rinne ist auf Tafelfig. 7 abgebildet; eine niedrige Scheidewand ragt in die Lichtung, wodurch die Rinne einigermaßen in zwei Furchen geteilt ist, was jedoch proximal nicht der Fall ist. Mittels stärkerer Systeme sieht man, daß das Epithel der Rinne niedriger ist als in der Umgebung, und man kann auch spärliche kurze und steife Wimpern sicherstellen.

Seitlich ragt in die Lichtung des Pharynx die gefaltete Pharynxwand, wodurch diese Lichtung bedeutend verdrängt ist. Die

in Tafelfig. 7 abgebildete Rinne kann man auf 10 hintereinander folgenden Schnitten (8 μ) sehen, worauf eine keineswegs charakterisierte Auswölbung des Pharynxdaches folgt.

Auf den nächsten Schnitten erscheint die ganze dorsale Wand infolge der Entwicklung der Muskulatur bedeutend dicker als die ventrale und ist sozusagen in die Pharynxlichtung hineingedrückt, so daß nach oben gerichtete Seitendivertikel dieser Lichtung die verdickte Dorsalwand umklammern; diese Wand unterliegt bald einer mächtigen Faltung, und von diesen Falten überwiegen allmählich die zwei seitlichen, welche wie zwei Flügel in das Innere der Lichtung eindringen. Je mehr nach hinten, desto mächtiger sind diese Flügel, so daß das zentrale Lumen auf eine Spalte verengt und das

Fig. 17.

Schnitt durch die Verdauungsröhre von *Criodrilus lacuum*, wo dieselbe bedeutend verengt ist.

Fig. 18.

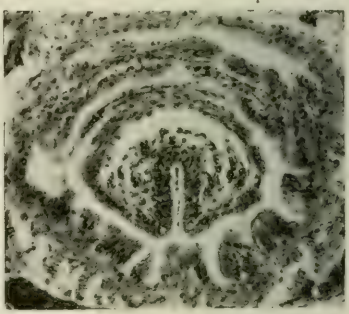

Schnitt durch die Verdauungsröhre von *Criodrilus lacuum* (hinter dem auf Fig. 17 abgebildeten Schnitte).

ganze Lumen beinahe dem Buchstaben X ähnlich ist, wie auf der Fig. 17 zu sehen ist. Endlich gehen die »Flügel« ineinander über, d. h. ihre dorsalen Partien verschmelzen, so daß das X-förmige Lumen wie in zwei Stücke zerschnürt wird: eine dorsale, horizontal gestreckte, enge Spalte (vgl. Fig. 17) und eine ventrale Abteilung. Diese ist ebenfalls horizontal ausgezogen, etwas gekrümmt und geht in der Mittellinie in den dorsalen Divertikel über, der die Fortsetzung der vorn geräumigen, von den »Flügeln« verdrängten Zentralhöhle vorstellt. Die dorsale Spalte endet auf dem 9. Schnitte (8 μ), so daß von der ganzen Pharynxlichtung nur die ventrale Partie übrig bleibt.

Widmen wir nun dem dorsalen Divertikel dieser Partie etwas Aufmerksamkeit. Seine dorsale Wand ist anfänglich etwas gefaltet, so daß das innere Lumen wie verzweigt erscheint; dieses Lumen ist übrigens überall so eng, daß die dichte Bewimperung es vollständig

ausfüllt. Die unregelmäßige Faltung der Divertikelwand und infolgedessen die Verzweigung der Lichtung geht nach einigen Schnitten in eine Y-förmige über; auch diese Form ändert sich allmählich, so daß nur der untere Teil in Form einer tiefen Rinne übrigbleibt. Eine solche Rinne sieht man auf der Fig. 18, wo zugleich deutlich ist, daß der die Rinne beherbergende Teil von der Pharynxlichtung seitlich umgriffen wird. Diese Umgreifung wird bald vollständig durchgeführt, so daß im Pharynxlumen ein die Rinne tragendes Gebilde sich befindet, das nur vorn auf das Pharynxdach aufgehängt ist. Die Rinne in dieser Form kommt auf 19 Schnitten (8 μ) vor und schwindet dann mit dem sich verengenden Gebilde; die Lichtung der Verdauungsröhre erscheint dann leer.

Die Tafelfig. 8 führt die beschriebene dorsale Rinne bei starker Vergrößerung vor; ihr Epithel ist im Vergleich mit dem umliegenden verdickt, die Zellen desselben haben die Kerne an der Peripherie gelagert. Die innere Bewimperung ist so mächtig, daß das Lumen der Rinne ganz erfüllt ist und die Wimperschichten in der Mitte aneinander stoßen, so daß eine dunkle Mittellinie wie bei *Amphioxus* und *Tubifex* zum Vorschein kommt.

Weit entfernt von übertriebener Homologisierung glaube ich, daß die Rinnen im proximalen Abschnitt des Verdauungstraktus der Oligochaeten doch Aufmerksamkeit verdienen. Besonders die ventrale Pharynxrinne der ganz jungen Stadien von *Rhynchelmis* (Tafelfig. 3, 4) ist bemerkenswert. Man vergleiche die Tafelfig. 3, 4, welche die Rinne von *Rhynchelmis* darstellen, mit der Tafelfig. 2, welche die Rinne von *Lacerta* vorführt. Auch die Vergleichung der Fig. 12 (*Scyllium canicula*), 14 (*Bufo*) und 16 (*Rhynchelmis*) lehrt, daß zwischen den Rinnen dieser Vertreter große Ähnlichkeit besteht; man erwäge dabei, wie große Verschiedenheit und Unähnlichkeit zwischen den Hypobranchialrinnen verschiedener Vertreter der Chordaten herrscht; und doch gelten sie als homologe Gebilde.

Ich hoffe, die beschriebenen Rinnen des proximalen Abschnittes des Verdauungstraktus der Oligochaeten die nächste Saison genaueren Untersuchungen auf entwicklungsgeschichtlichem Wege und bei verschiedenen Vertretern unterwerfen zu können. Es wird vielleicht möglich sein, in den Pharynxrinnen — was ihre physiologische Bedeutung auch sein mag — einen der Charaktere zu erblicken, welche auf die Verwandtschaft der Oligochaeten und der Chordaten

— ich meine vor allem die segmentale Anordnung der Exkretionsorgane und das Grundprinzip des Gefäßsystems (dorsale und ventrale, proximal durch Seitenschlingen verbundene Gefäße) — hinweisen.

Prag, im November 1921.

Erklärung der Tafelfiguren.

Fig. 1. Sagittalschnitt durch eine Larve von *Pelobates fuscus* (Alter etwa 5 Tage) mit noch nicht durchgebrochenem Munde und Anlage der Thyreoidea.

Fig. 2. Schnitt durch einen Embryo von *Lacerta agilis* (Länge 9 mm); im Kiemendarm befindet sich die ventrale Rinne.

Fig. 3. Schnitt durch ein junges Stadium von *Rhynchelmis limosella* mit der ventralen Pharynxrinne.

Fig. 4. Die ventrale Pharynxrinne von *Rhynchelmis limosella* bei starker Vergrößerung (Zeiss Apochromat 1,5 mm, Kompens.-Okular 6, Auszugslänge des Photoapparates 25 cm).

Fig. 5. Schnitt durch ein ausgewachsenes Exemplar von *Tubifex rivulorum* mit der dorsalen Pharynxrinne.

Fig. 6. *Tubifex rivulorum*; die dorsale bewimperte Rinne bei starker Vergrößerung (Zeiss Apochromat 3 mm, Kompens.-Okular 6, Auszugslänge des Photoapparates 25 cm).

Fig. 7. Schnitt durch ein Exemplar von *Criodrilus lacuum* (Länge 7 mm); die dorsale geteilte Pharynxrinne.

Fig. 8. *Criodrilus lacuum*; die dorsale bewimperte Rinne bei starker Vergrößerung (Zeiss Apochromat 3 mm, Kompens.-Okular 6, Auszugslänge des Photoapparates 30 cm).

(Aus dem anatomischen Laboratorium Zürich.)

Über das Muskelgebiet des Nervus facialis beim Hund, nebst allgemeinen Betrachtungen über die Facialis-Muskulatur.

II. Teil.

Von

Dr. Ernst Huber,

I. Assistent am anatomischen Institut der Universität Zürich.

Mit 21 Figuren im Text.

Inhaltsverzeichnis.

Seite

Vorwort 354
Tiefe Facialismuskulatur 354
Allgemeines 354
M. biventer mandibulae 359
M. jugulo-hyoideus und der Hyoidapparat 364
M. stylo-hyoideus 366
Nervus facialis 368
1. Retroauriculäre Facialisäste 370
Ramus auricularis posterior I 370
Ramus auricularis posterior II 373
Ramus auricularis internus 376
2. Hauptstamm des N. facialis 377
Ramus temporalis (I) 379
Ramus zygomatico-orbitalis (II) 382
Ramus bucco-labialis superior (III) 383
Ramus bucco-labialis inferior (IV) 386
Ramus colli (V) 387
3. Nervenäste für die tiefen Facialismuskeln 388
Ramus digastricus 388
Ramus stylo-hyoideus 389
Zusammenfassung 390
Allgemeine Betrachtungen über die Facialismuskulatur 394
Nachtrag 413
Literaturverzeichnis 414

Vorwort.

Im I. Teil meiner Untersuchungen über das Muskelgebiet des N. facialis beim Hund, Morphol. Jahrb. Bd. 52, 1922, S. 1—110 habe ich die oberflächliche Facialismuskulatur (Gesichtsmuskulatur) eingehend behandelt. Im vorliegenden II. Teil gelangt nun die tiefe Facialismuskulatur und die Verbreitung des N. facialis zur Darstellung, wobei vielfach auf die im 1. Teil dargelegten Befunde hingewiesen wird. Nach der Zusammenfassung des II. Teiles habe ich auf S. 42—61 eine allgemeine Betrachtung über die Facialismuskulatur angeschlossen.

Tiefe Facialis-Muskulatur.

Allgemeines.

Die wichtige Tatsache, daß die tiefen Facialismuskeln und die Gesichtsmuskeln (oberflächliche Facialismuskeln) gemeinsam durch Zweige des N. facialis versorgt werden, erscheint nicht allen Autoren ein Beweis dafür, daß die beiden Muskelgebiete auch wirklich genetisch zusammengehören. Jene Autoren messen also der Innervation keine oder nur geringe Bedeutung zu.

Die vergleichend-anatomische Muskelforschung hat aber zur Genüge gezeigt, daß für die Beurteilung der Muskelbefunde das Studium der Innervationsverhältnisse von allergrößter Wichtigkeit ist. Nerv und Muskel sind durchaus zusammengehörige, unzertrennliche Gebilde. Differenziert sich ein Muskelkomplex in eine Anzahl selbständige Muskelindividuen, so muß auch der zugehörige Nerv dieser Differenzierung folgen. Wird z. B. ein Muskel fern vom Mutterboden abgelagert oder in die Tiefe verlagert, so wird von dem Nerven, der das Muttergebiet versorgt, auch ein Zweig zu diesem abgespaltenen Muskel hinziehen müssen. Wenn in der Folge der muskulöse Zusammenhang zwischen den beiden Muskelgebieten vollständig verloren geht, so bildet doch die gemeinsame Innervation einen deutlichen Hinweis auf den früheren Zusammenhang. So kann man direkt durch das Studium der Innervation sichere Aufschlüsse über die genetische Stellung der zugehörigen Muskulatur gewinnen. Die Gesichtsmuskulatur liefert dafür sehr schöne Beispiele. Ich habe bei der Beschreibung des M. helicis retroauricularis, des M. mandibulo-

auricularis und der vorderen Mm. auriculares proprii im I. Teil erwähnt, wie ich gestützt auf die Nervenuntersuchung beim Hund mit aller Bestimmtheit auf die Ableitung der zugehörigen Muskulatur schließen konnte, und wie später primitive Muskelbefunde bei der Katze die Richtigkeit meiner Schlüsse bestätigten. Im übrigen habe ich im I. Teil da und dort auf diese Übereinstimmung von Muskeldifferenzierung und Innervationsbefund hingewiesen. Bei der speziellen Beschreibung des N. facialis werde ich noch näher darauf eingehen.

Betrachten wir nun die tiefe Facialismuskulatur der Säuger von diesem Standpunkte aus, so müssen wir konstatieren, daß sie ein in die Tiefe verlagertes und vom Mutterboden, der oberflächlichen Facialismuskulatur vollständig abgetrenntes Muskelgebiet darstellt. Die wichtige Tatsache der gemeinsamen Innervation durch Zweige des N. facialis würde eigentlich allein schon genügen, die genetische Zusammengehörigkeit der beiden Muskelgebiete nachzuweisen. Erfreulich ist aber, daß auch die vergleichend-anatomische und ontogonetische Forschung uns dafür untrügliche Beweise liefern. Bei den niedern Vertebraten ist der Zusammenhang zwischen der oberflächlichen und der tiefen Facialismuskulatur noch vorhanden. G. Ruge ist durch seine Untersuchungen über das Gebiet des N. facialis der niedern Vertebraten (1896) zur Ansicht gelangt, daß der Depressor mandibulae (C 2 md) der Amphibien und Reptilien dem hintern Bauch des Biventer mandibulae der Säuger entspreche. Gegenbaur und viele andere Autoren stimmen dieser Ansicht zu. Obwohl auch Fürbringer (1904) ihr nicht geringe Bedeutung beimißt, hält er es für wahrscheinlicher, daß der hintere Bauch des Biventer mandibulae der Säuger vom Hyoidabschnitt (C 2 h, Ruge) der Constrictor-Muskulatur der niederen Vertebraten abzuleiten sei. Er glaubt, der Depressor mandibulae sei bei den Säugern dem vollständigen Schwunde anheimgefallen. Wenn sich bei Säugerembryonen doch noch zuweilen Reste des Muskels vorfinden sollten, so müßten sie am Homologon des Os articulare, dem Malleus anzutreffen sein.

Bijvoet (1908) schließt sich der Ansicht von Fürbringer und Rouvière (1906) an, indem er den hinteren Bauch des Biventer mandibulae mit dem M. stylo-hoyideus zusammen von einer gemeinsamen Anlage ausgehen läßt, und zwar allenfalls vom Abschnitt C 2 h v der Constrictor-Muskulatur.

J. Chaine (1900—1919) hält es für unmöglich, daß ein so wichtiger Muskel, wie der Depressor mandibulae der niederen Vertebraten

bei den Säugern verschwunden sei (Fürbringer). Er glaubt, der Depressor mandibulae bestehe bei den Säugetieren im M. mandibulo-auricularis fort. Wie ich nun für Katze und Hund einwandfrei nachgewiesen und im I. Teil ausführlich besprochen habe, ist der Mandibulo-auricularis ein Abkömmling der retroauriculären Muskulatur. Er kommt somit als Homologon des Depressor mandibulae der niederen Vertebraten nicht in Frage.

So besteht also noch Unklarheit in Bezug auf die nähere phylogenetische Ableitung des hinteren Biventerbauches und des M. stylohyoideus der Säuger von einem bestimmten Abschnitte der tiefen Facialismuskelschicht niederer Vertebraten.

Auf alle Fälle aber, — ob wir nun der Ansicht von Gegenbaur, Ruge u. a. zustimmen, oder ob wir die Ansicht von Fürbringer für die richtige halten, — steht fest, daß bei den niederen Vertebraten oberflächliche und tiefe Facialismuskulatur noch miteinander im Zusammenhang stehen. Bei den Säugern ist dieser Zusammenhang vollständig verloren gegangen. Die oberflächliche Facialismuskulatur blieb subcutan, während die tiefe sich zur Skelettmuskulatur umbildete. Die ganz verschiedene Funktion läßt die vollständige Trennung der beiden Gebiete verstehen. Zuweilen soll aber selbst bei Säugetieren (Hyäne und Seehund) der M. biventer mandibulae hinter der Ohrmuschel noch oberflächlich entspringen. Außerdem hat G. Ruge[1] als sehr seltene Varität an der menschlichen Leiche Bündel des Nackenplatysma angetroffen, welche in die Tiefe drangen und dort mit dem M. biventer mandibulae in Verbindung traten. Gleich zu beurteilende Befunde sind durch J. B. Perrin (1871) bekannt geworden. Diese abnormen Muskelbündel stellen letzte Reste des Zusammenhanges zwischen oberflächlicher und tiefer Facialismuskulatur dar, die sich aus der Embryonalentwicklung erhalten haben. Entwicklungsgeschichtliche Untersuchungen (Rabl 1887, Popowsky 1895, Baum und Dobers 1905, Futamura 1906 und 1907), Lewis (in Keibel und Mall 1910) haben ja gezeigt, daß sich bei den Mammaliern oberflächliche und tiefe Facialismuskulatur aus einer einheitlichen Anlage entwickeln.

[1] G. Ruge. Verbindungen des Platysma mit der tiefen Muskulatur des Halses beim Menschen. Morphol. Jahrb., Bd. XLI., 1910. — Ein Rest der Verbindung des Platysma mit der tiefen Muskulatur des Halses beim Menschen. Morphol. Jahrb. Bd. XLIII., 1911.

Alle diese Tatsachen sprechen unzweifelhaft für die genetische Zusammengehörigkeit der oberflächlichen und der tiefen Facialismuskulatur. Es ist daher wohl begründet, daß ich in meine Untersuchung über das Muskelgebiet des N. facialis auch die tiefen Facialismuskeln einbezogen habe.

Den M. stapedius habe ich dabei nicht berücksichtigt, da er ganz isoliert im Cavum tympani liegt und somit der makroskopischen Präparation schwer zugänglich ist. Der Stapedius für sich würde morphologisch wohl auch wenig Interessantes bieten. Er gehört eher ins Gebiet der embryologischen Forschung. Da war denn auch der Nachweis, daß das Muskelchen sich vom Blastem der tiefen Facialismuskeln abspaltet und zusammen mit dem obersten Abschnitte des Hyoidbogens (Stapes) ins Cavum tympani hinein verlagert wird, von großer Wichtigkeit.

Die übrigen tiefen Facialismuskeln (hinterer Bauch des Biventer mandibulae, Jugulo-hyoideus und Stylo-hyoideus)

Fig. 1.

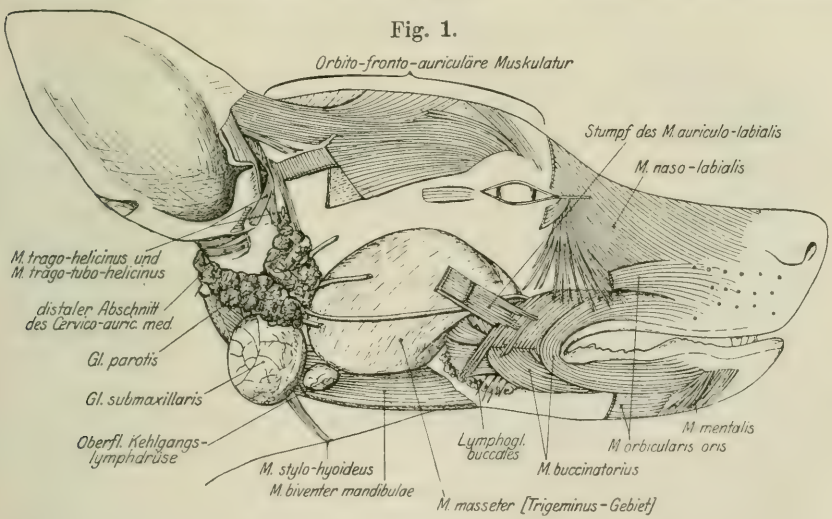

Hund B. Topographie der tiefen Facialismuskeln: Venter posterior des M. biventer mandibulae, M. stylo-hyoideus. Die Gl. parotis bedeckt teilweise den hinteren Bauch des Biventer mandibulae und den M. jugulo-hyoideus, ebenso den Ursprungsabschnitt des Stylo-hyoideus. Da, wo der Stylo-hyoideus den Biventer kreuzt, lagert die Gl. submaxillaris den beiden Muskeln auf. Der vordere Bauch des Biventer wird vom unteren Rand des M. masseter überdeckt. — Im übrigen gelangt ein Teil der oberflächlichen Facialismuskulatur zur Darstellung: orbito-fronto-auriculäre Muskulatur, M. naso-labialis, Buccinator und Mentalis.

sind der makroskopischen Präparation leicht zugänglich. Sie sind auch morphologisch von größerem Interesse.

Bei allen von mir untersuchten Hunden waren sie vollständig

von der oberflächlichen Facialismuskulatur abgetrennt und lagen in der Tiefe. Die Figuren 1 und 2 geben Aufschluß über ihre Topographie.

In Fig. 1 sind Platysma und Sphincter colli entfernt. Dadurch gelangen die tiefen Facialismuskeln in ihrer Lagebeziehung zu den Drüsen und zum M. masseter zur Anschauung. Die Glandula parotis bedeckt teilweise den hinteren Bauch des Biventer mandibulae und den Jugulo-hyoideus. Ebenso ist der Ursprungsabschnitt des Stylo-hyoideus von ihr bedeckt. Da, wo der Stylo-hyoideus den Biventer kreuzt, lagert die Glandula submaxillaris auf den beiden Muskeln.

Fig. 2.

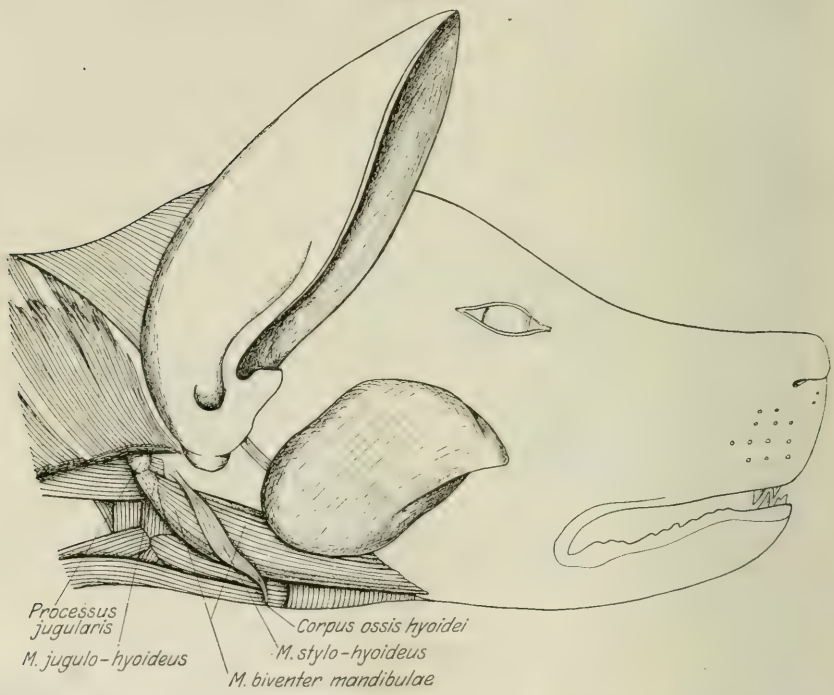

Hund A. Topographie der tiefen Facialismuskeln: M. biventer mandibulae, M. jugulo-hyoideus, M. stylo-hyoideus (vgl. auch Fig. 1). Vor dem Ohr sind alle oberflächlichen Facialismuskeln, die Speichel- und Lymphdrüsen usw. entfernt. Hinter dem Ohr sind die retroauriculäre Muskulatur und das Platysma im Stumpf angegeben. Ferner sind der M. masseter und die Kehlkopf- und vordere Halsmuskulatur eingezeichnet.

Vor der Gl. submaxillaris liegt eine Kehlgangslymphdrüse dem Biventer auf. Der vordere Bauch des Biventer wird dorsal vom unteren Rand des M. masseter überdeckt. In Fig. 2 sind die oberflächlichen Facialismuskeln (bis auf einen Rest des Platysma hinter dem Ohre)

entfernt. Der M. masseter ist erhalten. Die tiefen Facialismuskeln sind freigelegt. Man sieht sie in ihrer Lagebeziehung zu den vorderen Halsmuskeln. Diese liegen alle tiefer als der Biventer. Der longitudinal verlaufende, dorsal gelegene Muskel ist ein M. scalenus. Ventral von ihm lagern die kaudalen Partien des Constrictor pharyngis inferior. Ventral davon liegen M. sterno-thyreoideus und M. thyreo-hyoideus. Zwischen ihnen ist ein Stück des M. cricothyreoideus sichtbar. Ventral von allen dreien dehnt sich der M. sternohyoideus aus. Vom Corpus hyoidei, wo der M. stylo-hyoideus inseriert, zieht nach vorn der M. hyoglossus. Er ist nur eine kurze Strecke weit zu sehen. In seinem weiteren Verlauf liegt er unter dem M. mylo-hyoideus, der sich als Diaphragma oris zwischen den beiden Knochen der Mandibula ausdehnt. Im kaudalen Abschnitt dieses Muskels ist die Raphe fast vollständig verschwunden. Der Mylohyoideus besitzt beim Hund keinerlei Beziehung mehr zum vorderen Bauch des Biventer mandibulae.

M. biventer mandibulae.

Nach den vergl. anatomischen Befunden[1] erweist sich der M. biventer mandibulae der Säuger als ein aus zwei ursprünglich selbständigen Muskelabschnitten ganz verschiedener Gebiete zusammengesetztes diploneures Gebilde.

Den Monotremen fehlt primär ein Biventer mandibulae. Es besteht zwar bei ihnen ein Muskel von ähnlichem Verlauf und ähnlicher Funktion. Er wird aber vom Ramus masticatorius des N. trigeminus versorgt und gehört somit genetisch zur Kaumuskulatur. Nach Bijvoet sind bei den Monotremen die beiden Komponenten des Biventer getrennt vorhanden. Ein vom N. facialis versorgter M. styloideus, der von der Schädelbasis zum Hyoid zieht, entspricht dem Venter posterior der übrigen Säuger; ein zwischen beiden Unterkieferhälften liegender, vom N. trigeminus versorgter M. intermandibularis hingegen entspricht dem Venter anterior.

Von den Marsupialiern an tritt bei den meisten Säugern ein wirklicher Biventer mandibulae auf. In primitiven Befunden,

[1] Vergl. namentlich: C. Toldt. Der Winkelfortsatz des Unterkiefers beim Menschen und bei den Säugetieren und die Beziehung der Kaumuskulatur zu demselben. Sitz.-Berichte der Akad. d. Wissensch. zu Wien. Math. naturw. Klasse, Bd. CXIV, Abt. III, 1905. — W. F. Bijvoet. Zur Morphologie des Musculus digastricus mandibulae bei den Säugetieren. Zeitschr. f. Morphol. u. Anthropol. Bd. XI, 1908. — J. Chaine. Le digastrique. Journal de l'Anat. et de la Physiol. T. 50, 1914—1919: (Chaine interpretiert aber die Befunde anders.)

z. B. unter den Edentaten bei Bradypus, sind die beiden Komponenten noch nicht fest miteinander verbunden. Ein starker Venter anterior heftet sich am ventral vom Hyoidkörper gelegenen Bindegewebe an. Dort inseriert auch der bedeutend kleinere Venter posterior.

Bei den meisten übrigen Säugern wurde eine höhere Stufe in der phylogenetischen Entwicklung des Biventer mandibulae dadurch erreicht, daß ein Teil des ventrohyoidalen Bindegewebslagers sich vom Hyoid unabhängig machte. Dadurch kam ein gut ausgeprägter Biventer mit einer Zwischensehne zustande.

Bei den einzelnen Säugerabteilungen finden wir eine große Mannigfaltigkeit in der Ausbildung des Biventer mandibulae. Wie aus den Untersuchungen von Toldt hervorgeht, steht die Form des Muskels in gewissem Zusammenhang mit der Kieferform und mit der Art der Kau- und Schlingbewegung. Andererseits wirken die gegebenen Raumverhältnisse bestimmend auf die Gestaltung des Biventer ein. Bei einer Reihe von Säugern, so bei den Ungulaten, Prosimiern, Primaten u. a. erreicht die Zwischensehne des Muskels eine kräftige Ausbildung. Bei anderen Säugerabteilungen ist die Zwischensehne zu einer sehnigen Inscriptio tendinea reduziert (Marsupialier, Insectivoren, Chiropteren, Carnivoren u. a.). Die Inscriptio tendinea kann sogar ganz schwinden (zuweilen beim Hund). Dadurch ist der zwei-bäuchige Muskel zu einem einbäuchigen geworden. Die Innervation des hinteren Abschnittes durch den N. facialis, die des vorderen durch den N. trigeminus zeigen aber deutlich an, daß er ein zusammengesetzter Muskel ist. Innerhalb der Säugerordnungen finden sich alle möglichen Übergänge von dem deutlich ausgeprägten zweibäuchigen Biventer bis zu diesem sekundär ein-bäuchigen, aber immer noch diploneuren Muskel.

In einigen extremen Fällen ging der Biventer mandibulae durch Schwund oder sehnige Umbildung des einen Bauches in einen einbäuchigen, mono-neuren Muskel über. So ist beim Hasen und Kaninchen der hintere Bauch durch eine starke Ursprungssehne ersetzt worden, die in dem engen spaltförmigen Raum zwischen der kräftig entwickelten Kaumuskulatur und der Gl. parotis einerseits und dem Schlundkopf und der Gl. submandibularis anderseits hinzieht. Toldt wies darauf hin, daß die sehnige Reduktion des hinteren Muskelbauches mit dieser Raumbeschränkung im Zusammenhange stehen müsse. In ähnlicher Weise ist beim Schwein die sehnige Umbildung des hinteren Biventerbauches auf eine Raumbeschränkung

in diesem Gebiet zurückzuführen (Toldt). Auch der Gorilla besitzt einen sekundär ein-bäuchigen Biventer, der am Angulus mandibulae inseriert. Nach Bijvoet lassen sich aber noch Reste des vorderen, rückgebildeten Muskelbauches nachweisen.

Nichts spricht also gegen die Entstehung des Biventer mandibulae der Säuger aus zwei ursprünglich selbständigen Muskelabschnitten.

Es hat nicht an Versuchen gefehlt, die Entstehung des Muskels auf andere Weise zu erklären.

So leitete W. His (1885) den ganzen Biventer mandibulae vom M. sterno-cleido-mastoideus ab. Er ließ also die für die Beurteilung ausschlaggebenden Innervationsverhältnisse vollständig außer acht Diese Ableitung ist deshalb unhaltbar.

Nach der Auffassung von J. Chaine (1900—1919) nahm der ganze Biventer mandibulae seine Entstehung durch Längsspaltung einer primitiven Muskelmasse, welche sich vom Sternum zur Mandibula ausdehnte. Aus der inneren Schicht derselben soll unter anderen Muskeln der Geniohyoideus entstanden sein; die äußere Schicht soll sich nach und nach zum M. biventer mandibulae umgebildet haben, indem der Usrprung vom Sternum auf die Wirbelsäule und von dort allmählich auf die Regio mastoidea verlegt worden sei. Die Zwischensehne des Biventer entspricht nach Chaine einer der segmentalen Inscriptiones tendineae der primitiven Muskelmasse. Auch diese Ableitung ist entschieden zurückzuweisen, da sie mit dem Innervationsbefunde der Mm. biventer mandibulae und geniohyoideus in schärfstem Wiederspruch steht.

H. Rouvière (1906) nimmt an, daß der vordere Bauch des Biventer mandibulae zusammen mit dem M. geniohyoideus durch Längsspaltung aus dem suprahyoidalen Abschnitt des Sterno-maxillaris niederer Vertebraten hervorgegangen sei. Den hinteren Bauch des Biventer leitet er zusammen mit dem M. stylo-hyoideus von einer gemeinsamen Muskelmasse, dem Transversus jugularis ab. Im übrigen schließt er sich Gegenbaur an, indem er durch Vereinigung der beiden Bäuche den Biventer mandibulae der Säuger hervorgehen läßt.

Eine gemeinsame Ableitung des vorderen, vom N. trigeminus innervierten Biventerbauches und des von der Ansa hypoglossi versorgten Geniohyoideus ist natürlich unhaltbar.

R. Futamura (1906 u. 1907) knüpfte an ungenaue ontogenetische Untersuchungen, Spekulationen über den M. biventer mandibulae an.

Nach FUTAMURA soll sich beim Menschen der Biventer auf sehr frühen Entwicklungsstadien als einheitlicher Muskel vom Facialisblastem abspalten. Auf späteren Stadien soll er an der Stelle, wo er über den REICHERTschen Knorpel hinwegzieht, durch den Druck des M. stylo-hyoideus bindegewebig werden. Da nun dieser mittlere sehnige Teil des Biventer vom N. facialis nicht mehr passiert werden könne, so trete der N. mylo-hyoideus trigemini in den vorderen Muskelbauch ein, um ihn zu innervieren.

Die Behauptung FUTAMURAS, daß der ganze Biventer als einheitlicher Muskel aus dem Facialisblastem hervorgehe, kann unmöglich richtig sein. Was die Bildung der Zwischensehne betrifft, so kann sie nicht im Zusammenhang stehen mit der Lagerung des M. stylo-hyoideus. Sie ist ja durchaus nicht immer an der Stelle, wo der Stylo-hyoideus den Biventer überkreuzt. Außerdem fehlt bei verschiedenen Säugetieren, deren Biventer mandibulae eine typisch ausgeprägte Zwischensehne aufweist, der M. stylo-hyoideus vollkommen. Die Zwischensehne des Biventer mandibulae ist also vielmehr die deutlich markierte Stelle, wo die zwei ursprünglich selbständigen Muskelabschnitte sich zum Biventer vereinigt haben. FUTAMURAS weitere Angabe, daß der N. facialis nach Ausbildung der Zwischensehne den Muskel nicht mehr passieren könne und daß deshalb nachträglich der N. mylo-hyoideus in den vorderen Muskelbauch eintrete, ist an sonderbare Vorstellungen über die Beziehung zwischen Nerv und Muskel geknüpft. Es wäre wünschenswert, daß die ontogenetische Entwicklung des M. biventer mandibulae an gut konserviertem Material nochmals untersucht würde.

Ich trete nun auf die spezielle Beschreibung der Muskelbefunde am M. biventer mandibulae des **Hundes** ein: Hund H, Fig. 3a. Der Biventer mandibulae entspringt zum Teil sehnig, zum Teil muskulös am Processus jugularis des Os occipitale, zieht als rundlicher, dicker und starker Muskel nach vorn und inseriert zum Teil muskulös, zum Teil mittels eines zähen Sehnenblattes an der Außenfläche der Mandibula, in der Gegend der hinteren Backenzähne. Der Venter posterior bildet etwa $^1/_3$ des ganzen Muskels. Er ist gegen den Venter anterior ziemlich deutlich abgesetzt. Ferner scheidet eine deutliche Zwischensehne, die sich auch ins Innere der Muskelmasse fortsetzt, die beiden Teile. Der hintere Bauch gehört, wie erwähnt, dem Gebiete des N. facialis an (Fig. 21): Ein Ast dieses Nervs verläuft, nach Verlassen des Foramen stylo-mastoideum ventral-

wärts, gibt ein kurzes Ästchen an den M. jugulo-hyoideus ab und teilt sich dann in mehrere Ästchen, die in den Venter posterior eindringen und ihn innervieren.

Der Venter anterior gehört zum Trigeminusgebiet. Der ihn versorgende Nervenast tritt nicht von der Außenfläche des Muskels ein, wie der Ramus digastricus des N. facialis, sondern von der unteren Fläche des Muskels. Er ist ein Ast des Ramus mylohyoideus n. trigemini.

Hund G, Fig. 5c. Am Venter posterior ist eine geringe Differenzierung zu konstatieren. Schon bei Hund H, Fig. 3a war der Muskelbauch durch zwei Längsfurchen undeutlich in drei Abschnitte gegliedert; beim Befund Fig. 5c ist die Gliederung weiter vorgeschritten. Der dorsale Teil bildet ein eigenes Muskelbäuchlein, das allerdings mit der übrigen Muskelmasse des Venter posterior noch zusammenhängt.

Hund D und E, Fig. 5d und e. Der Venter posterior ist weniger deutlich gegen den Venter anterior abgesetzt. Beide Abschnitte haben sich vielmehr zu einem einheitlichen,

Fig. 3a, b.

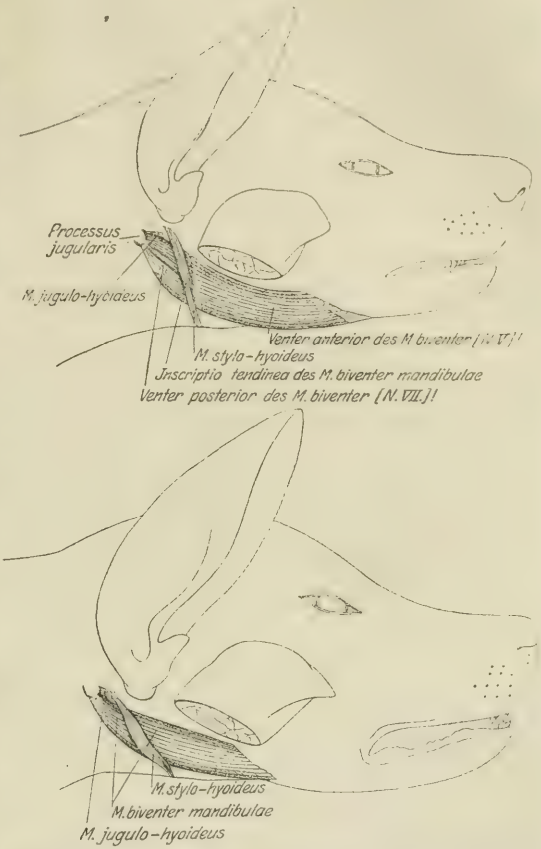

Tiefe Facialismuskulatur. Alle oberflächlichen Facialismuskeln, die Speichel- und Lymphdrüsen usw. (vgl. Fig. 1) sind entfernt. Die unter den tiefen Facialismuskeln gelegene vordere Hals- und Kehlkopfmuskulatur (vgl. Fig. 2) ist nicht berücksichtigt. a) Hund H. Es ist eine deutliche Inscriptio tendinea zwischen dem Venter posterior (N. VII!) und dem Venter anterior (N. V!) des M. biventer mandibulae vorhanden. — b) Hund A. Venter posterior und Venter anterior haben sich zu einem vollkommen einheitlichen Muskelbauch zusammengeschlossen. Von einer Inscriptio tendinea ist keine Spur mehr zu sehen; dagegen zeigte die Innervation des hinteren Abschnittes durch den N. VII, des vorderen Abschnittes durch den N. V, daß der Muskel ein diploneurer, also zusammengesetzter ist.

gedrungenen Muskelbauch zusammengeschlossen. Doch die Zusammensetzung aus zwei Komponenten kommt durch die gut ausgeprägte Inscriptio tendinea deutlich zum Ausdruck.

Hund A, Fig. 3b. Hier bildet der Biventer einen völlig einheitlichen Muskelbauch. Von einer trennenden Zwischensehne ist keine Spur mehr zu sehen. Auch im Innern der Muskelmasse fand ich keine sehnigen Reste mehr vor. Die Muskelfasern des Venter posterior haben sich also vollständig mit den Fasern des Venter anterior verlötet. So entstand aus zwei Abschnitten von ganz verschiedenen Muskelgebieten ein einheitlicher Muskel. Die Untersuchung der Innervation zeigte mir aber, daß er ein diploneurer Muskel ist. In den hinteren Teil trat wieder von oben her der Ramus digastricus des N. facialis ein, während der vordere Teil von der Unterseite her durch einen Ast des N. trigeminus versorgt wurde.

An der Insertion geht der Biventer dieses Hundes nicht, wie bei Hund H u. G, in ein Sehnenblatt über, sondern inseriert in seinem ganzen Umfange muskulös an der Mandibula, in der Gegend der zwei letzten Molaren. Er ist im Vergleiche zum Biventer von Hund H u. G etwas kürzer und verhält sich diesbezüglich wie der Biventer von Hund D u. E. Möglicherweise ist diese Verkürzung eine Folgeerscheinung der innigeren Verschmelzung der beiden Muskelbäuche.

Hyoidapparat.

Bevor ich zur Beschreibung des M. jugulo-hyoideus übergehe, muß ich kurz auf den Hyoidapparat eingehen.

Beim Menschen differenziert sich der embryonal angelegte zweite Visceralbogen (Hyoidbogen) in folgender Weise: Der oberste Teil wird in die Paukenhöhle hineinverlagert und bildet dort den Stapes, also eines der drei Gehörknöchelchen. Der an diesen Teil anschließende Abschnitt verknöchert ebenfalls und verbindet sich durch Synostose mit dem Os petrosum. Er bildet den kleinen Processus styloides, an dem der M. stylo-hyoideus, M. stylo-glossus und M. stylo-pharyngeus entspringen. Der mittlere Abschnitt des Hyoidbogens erhält sich als Ligamentum stylo-hyoideum. Dieses zieht vom Ende des Processus styloides zum Cornu minus des Os hyoideum. Das Cornu minus stellt den distalen, knöchern ausgebildeten Abschnitt des Hyoidbogens dar.

Da das Os hyoideum des Menschen also nur vermittels des Ligamentum stylo-hyoideum mit dem Schädel verbunden ist, ist es leicht beweglich.

Ganz anders verhält sich der Hyoidbogen beim Hund, siehe Fig. 4. Der zweitoberste, zum Teil dem Processus styloides des Menschen entsprechende Abschnitt, ist das Stylohyale. Dieses ist in seiner oberen Hälfte knorplig, in der unteren knöchern ausgebildet. Es ist aber nicht, wie der Processus styloides des Menschen, fest mit dem Schädel verbunden, sondern wird nur durch Bindegewebe lose an ihn geheftet. An das Stylohyale schließt ein Abschnitt an, der in seiner ganzen Länge knöchern ist, das Epihyale. Der untere, knöcherne Teil des Stylohyale und das Epihyale entsprechen

Fig. 4.

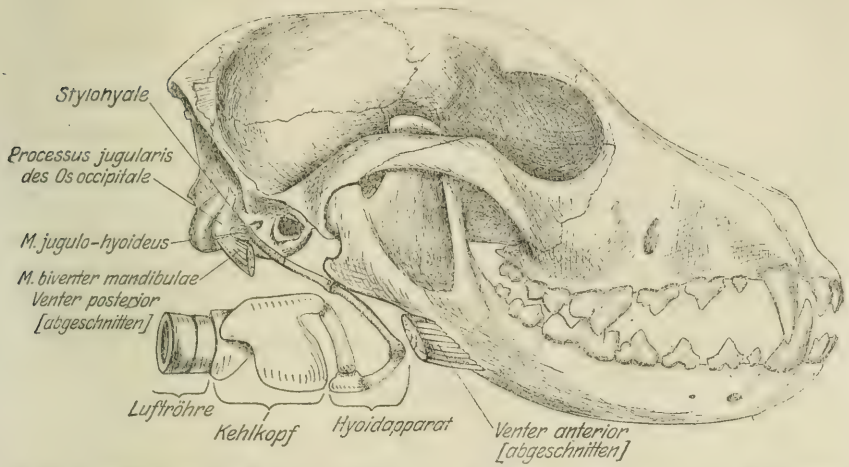

Hund A. Darstellung des M. jugulo-hyoideus. Der Kopf ist skelettiert. Von den Weichteilen sind nur noch der M. jugulo-hyoideus und die Stümpfe des M. biventer mandibulae erhalten. Der Jugulo-hyoideus entspringt am Processus jugularis ossis occipitalis und inseriert am proximalen Ende des Stylohyale. Dieses ist in seiner unteren Hälfte knöchern, in der oberen knorpelig ausgebildet und mit seinem proximalen Ende vermittels Bindegewebe am Schädel befestigt.

dem Ligamentum stylo-hyoideum des Menschen. An das Epihyale schließt ein weiteres, kurzes Knöchelchen, das Keratohyale an, das dem Cornu minus des Os hyoideum beim Menschen entspricht. Es ist durch ein kleines Gelenk mit dem Corpus hyoidei verbunden. Auch zwischen dem Stylohyale und dem Epihyale findet sich ein echtes Gelenk. Diese gelenkige Verbindung der einzelnen Knöchelchen gewährt dem Hyoidapparat des Hundes eine gewisse Beweglichkeit. Gleichwohl stellt er, verglichen mit demjenigen des Menschen, ein ziemlich starres Gebilde dar.

Da das Stylohyale beim Hund nur durch kurze Bindegewebsfasern lose an den Schädel geheftet ist, kann es, und somit auch

der ganze Hyoidbogen etwas nach hinten und vorn verschoben werden. Es ist deshalb auch verständlich, daß ein kleiner, am Processus jugularis entspringender Muskel, der M. jugulo-hyoideus, am hinteren Rande des Stylohyale inseriert. Er dient wohl zum Feststellen des Stylohyale bei der Kontraktion des M. stylo-glossus und M. stylo-pharyngeus, die beide vom vorderen Rande des Stylohyale entspringen. Wäre das Stylohyale fest mit dem Schädel verbunden, so hätte die Anlage eines solchen Muskels keinen Sinn. Bei Säugern, die einen mit dem Os temporale durch Synostose verbundenen Processus styloides besitzen, fehlt deshalb der M. jugulo-hyoideus, z. B. bei Prosimiern und Primaten.

M. jugulo-hyoideus.

(Fig. 3 und 4.)

Er ist ein kurzer, ziemlich dicker Muskel, der gemeinsam mit dem M. biventer mandibulae, zum Teil von diesem bedeckt, am Processus jugularis des Os occipitale entspringt und am hinteren Rande des obersten Abschnittes des Stylohyale inseriert. Der Jugulo-hyoideus stellt eine Abspaltung des hinteren Bauches des Biventer mandibulae dar, was auch durch die Innervation bestätigt wird. Während aber der Biventer zum größten Teil sehnigen Ursprung hat, ist der M. jugulo-hyoideus in seiner ganzen Länge muskulös.

M. stylo-hyoideus.

(Fig. 5 a—e.)

Hund A, Fig. 5a. Der M. stylo-hyoideus ist ein schlankes, dünnes Muskelbändchen, das mit zartem Sehnenplättchen auf dem obersten Teil des Stylohyale entspringt, von dort aus quer über den Bauch des M. biventer mandibulae abwärts verläuft und am Corpus ossis hyoidei mit zarter Endsehne inseriert. Bei allen untersuchten Hunden hatten Ursprungs- und Insertionssehne keine feste Anheftung. Der Muskel kommt deshalb kaum mehr als Levator des Corpus hyoidei in Frage.

Die lockere Anheftung des M. stylo-hyoideus und die dadurch bedingte geringe Funktionsfähigkeit begünstigen natürlich die Reduktion des Muskels, sowohl im Ursprungs- als auch im Insertionsabschnitt. So kann man den Stylo-hyoideus beim Hund in allen Stadien der Rückbildung antreffen, wie die Zusammenstellung in Fig. 5a—e veranschaulicht.

Hund H, Fig. 5b. Hier ist schon eine geringe Reduktion des M. stylo-hyoideus eingetreten. Einzelne Muskelfasern haben sich auf

den M. biventer abgelagert; der Hauptteil dagegen zieht noch zur normalen Insertionsstelle am Corpus ossis hyoidei.

Hund G, Fig. 5c. Der M. stylo-hyoideus ist distal noch mehr reduziert und hat sich vollständig auf den M. biventer abgelagert. Er hat also bei diesem Befund seine ursprüngliche Bedeutung als Levator des Corpus ossis hyoidei vollständig eingebüßt.

Hund D, Fig. 5d. Der M. stylo-hyoideus inseriert wieder auf dem Biventer mandibulae. Er ist in seinem distalen Teil sehr

Fig. 5a—e.

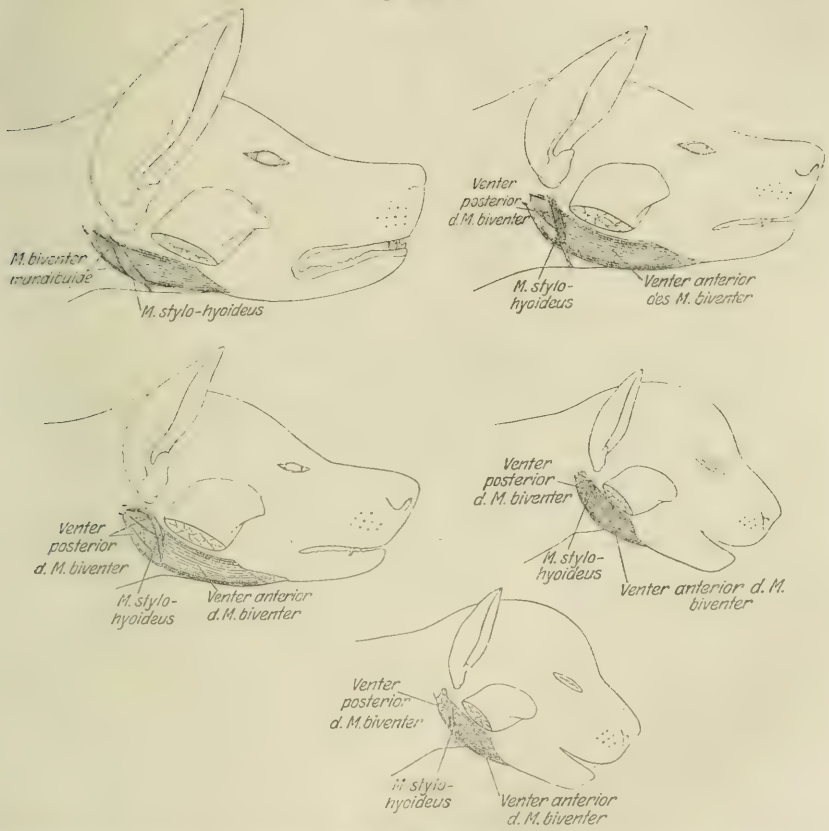

M. stylo-hyoideus.

a) Hund A. Normaler M. stylo-hyoideus. Ursprung: mit feiner Sehne auf dem Stylohyale; Insertion: mit feiner Sehne am Corpus ossis hyoidei. — b) Hund H. Ein Teil der Stylo-hyoideus-Fasern hat sich distal auf den M. biventer mandibulae abgelagert; die übrigen Muskelbündel ziehen zum Corpus ossis hyoidei. — c) Hund G. Der ganze distale Teil des M. stylo-hyoideus hat sich auf den Biventer abgelagert. — d) Hund D (4 Tage alt). Der M. stylo-hyoideus ist distal noch mehr reduziert. Er inseriert in der Nähe des dorsalen Randes des M. biventer. Seine Fasern sind vollständig mit Fasern des Venter anterior verschmolzen. — e) Hund E (4 Tage alt). Der M. stylo-hyoideus ist proximal reduziert. Er entspringt vom hinteren Bauch des M. biventer. Der distale Teil des Muskels ist normal ausgebildet und inseriert am Corpus ossis hyoidei.

stark reduziert. Während in Fig. 5c seine untersten Fasern noch den ventralen Rand des Biventer erreichen, inseriert er hier in der Nähe des dorsalen Biventerrandes. Er stellt nur noch ein ganz kurzes, schwaches Muskelchen dar, dessen Fasern vorn vollständig mit den Fasern des Venter anterior verschmolzen sind.

Hund E, Fig. 5e. Der M. stylo-hyoideus ist in seinem proximalen Abschnitte reduziert. Sein Ursprung ist vom Stylohyale auf den oberen Rand des Venter posterior des M. biventer verlegt worden. Sein distaler Teil ist normal ausgebildet. Er zieht bis zum Corpus ossis hyoidei, wo er inseriert. Auch in diesem Fall hat das Muskelchen seine ursprüngliche Funktion vollständig eingebüßt.

Die große Variabilität in der Ausbildung des M. stylo-hyoideus deutet darauf hin, daß dieser Muskel sich im Reduktionszustand befindet. Von den Befunden, wo er am stärksten reduziert ist (Fig. 5d) bis zum völligen Schwunde des Muskels wäre kein großer Schritt mehr. Tatsächlich soll der M. stylo-hyoideus unter den Carnivoren den Musteliden fehlen (vergl. Bijvoet 1908). Höchst wahrscheinlich ist er bei diesen Tieren sekundär verloren gegangen.

Nervus facialis.

Für die Untersuchung der Nervenbefunde habe ich einen großen Hund verwendet, was mir ermöglichte, auch die feinsten Nervenverzweigungen darzustellen.

Die sensibeln Äste des N. facialis, der Nervus petrosus superficialis maior und die Chorda tympani kommen bei der Arbeit nicht in Betracht. Ich habe sie deshalb ganz außer acht gelassen.

Im Gebiete der retroauriculären Muskulatur ist die Nervenverzweigung relativ einfach. Anastomosen zwischen den einzelnen Ästen kommen nicht vor. Dagegen wird die Präparation dadurch erschwert, daß der gleiche Ast oft Zweige an Abschnitte aller 3 Muskelschichten abgibt. Man hat also zugleich mit der Nervenpräparation die Darstellung der Muskulatur vorzunehmen. Es ist deshalb vorteilhaft, wenn man vor der Präparation der Nerven die Muskelbefunde bereits kennt; denn bei gleichzeitiger Darstellung der genauen Verhältnisse von Muskulatur und Innervation muß begreiflicherweise das eine oder das andere darunter leiden.

Die Nerven für die tiefe Facialismuskulatur verhalten sich einfach.

Dagegen erfordert die Präparation der Äste des Haupt-

stammes größere Arbeit. Wie Fig. 14 und 19 zeigen, ist die Verbreitung dieser Äste in der Gesichtsmuskulatur eine sehr komplizierte. Es finden sich nicht nur reiche Verzweigungen, sondern auch Plexusbildungen vor. Die präparatorische Darstellung dieser Nervengeflechte, das Verfolgen der einzelnen kleinen Nervenästchen bis zu den verschiedenen Muskelschichten und zu den einzelnen Muskelindividuen erfordert große Sorgfalt, Geduld und viel Zeit. Die Arbeit wird dadurch noch erschwert, daß Zweige des N. facialis mit Zweigen fremder Nerven in Anastomose treten, so namentlich mit dem N. trigeminus. Dazu kommt die Schwierigkeit der genauen bildlichen Darstellung der Befunde. Es ist deshalb nicht ausgeschlossen, daß da und dort kleinere Fehler mitunterlaufen sind. Vielleicht hätten sich solche durch Präparation eines zweiten Hundes vermeiden lassen.

Im großen Ganzen hat jedoch dieses eine untersuchte Exemplar für die Beurteilung der Muskelbefunde wertvolle Aufschlüsse geliefert, wie ich schon im I. Teil der Arbeit bei der Beschreibung der oberflächlichen Facialismuskulatur da und dort angedeutet habe. Es hat sich gezeigt, daß für die genetische Bearbeitung der Facialismuskulatur die Untersuchung der Innervation unumgänglich notwendig ist.

Der N. facialis teilt sich gleich beim Austritt aus dem Foramen stylo-mastoideum in eine Anzahl Äste (Fig. 16). Unter diesen Ästen sind 3 Gruppen zu unterscheiden:

1. Die hinter dem Ohre gelagerten Nerven für die retroauriculäre Muskulatur und die zweite Schicht des Nackenplatysma: Rami auriculares posteriores I und II.
2. Der Hauptstamm des N. facialis für die Innervation der übrigen oberflächlichen Facialismuskulatur:
   Ramus temporalis I.
   Ramus zygomatico-orbitalis II.
   Ramus bucco-labialis superior III.
   Ramus bucco-labialis inferior IV.
   Ramus colli V.
3. Die Äste für die tiefen Facialismuskeln:
   Ramus digastricus und Ramus stylo-hyoideus.

1. Retroauriculäre Aste des N. facialis.

(Fig. 6, 8, 10, 11.)

Es sind zwei Muskeläste, welche die gesamte retroauriculäre Muskulatur und die zweite Schicht des Nackenplatysma innervieren

(Rami auriculares posteriores I. u. II.) und ein sensibler Ast, welcher in die Cartilago auris eindringt (Ramus auricularis internus). Gemeinsam mit diesen drei Ästen kommt ein kleiner sensibler Ramus auricularis des N. vagus aus dem Foramen stylomastoideum und tritt, wie der Ram. auric. int. des N. facialis in die Ohrmuschel ein. Man könnte ihn leicht für einen Ast des N. facialis halten. Trotzdem er also nicht zum Facialisgebiet gehört, habe ich ihn doch in die Figur aufgenommen. Hinter dem Ramus II. verläuft ein kleiner Ast nach rückwärts und dringt in die Tiefe. Wahrscheinlich anastomisiert er mit Zweigen des Plexus cervicalis. Ich habe ihn nicht weiter verfolgt.

Um das Verständnis der in den Fig. 6 und 8 dargestellten Nervenbefunde zu erleichtern, habe ich in den Fig. 7 und 9 die zugehörigen Muskelbefunde besonders dargestellt.

Ramus auricularis posterior I.

(Fig. 6.)

Er innerviert die 2. Schicht des Nackenplatysma und den oralwärts daran anschließenden Abschnitt der 2. und 3. Schicht der retroauriculären Muskulatur. Dies ist eine wichtige Tatsache. Sie zeigt uns, daß Platysma und retroauriculäre Muskulatur genetisch eng zusammengehören. Ich habe bei der Beschreibung der Ohrmuskulatur (I. Teil) schon auf diese Beziehung hingewiesen.

Der Ramus auricularis posterior I. teilt sich fast am Grunde in 2 Äste.

Der hintere derselben zieht aufwärts und gibt nach kurzem Verlauf ein Ästchen (3) an den Cervico-auricularis post. prof., also an die 3. Schicht ab (vergl. auch Fig. 8). Er verläuft noch etwas weiter in der gleichen Richtung, biegt dann nach hinten ab, um zur 2. Schicht des Nackenplatysma zu gelangen. Er verläuft unter ihr und gibt Zweiglein an die einzelnen Muskelbändchen ab.

Der vordere Ast des Ramus I. teilt sich in drei Ästchen. Das oberste derselben tritt in den Cervico-auricularis med., also in die 2. Schicht ein. Das mittlere gibt ein Zweiglein an den gleichen Muskel ab, ein anderes an einen Abschnitt der Mm. obliqui et transversi. Das unterste Ästchen gibt ebenfalls ein Zweiglein an den Cervico-auricularis med. ab und zieht dann zur Pars marginalis der Mm. obliqui et transversi, wo es sich auflöst.

Fig. 6.

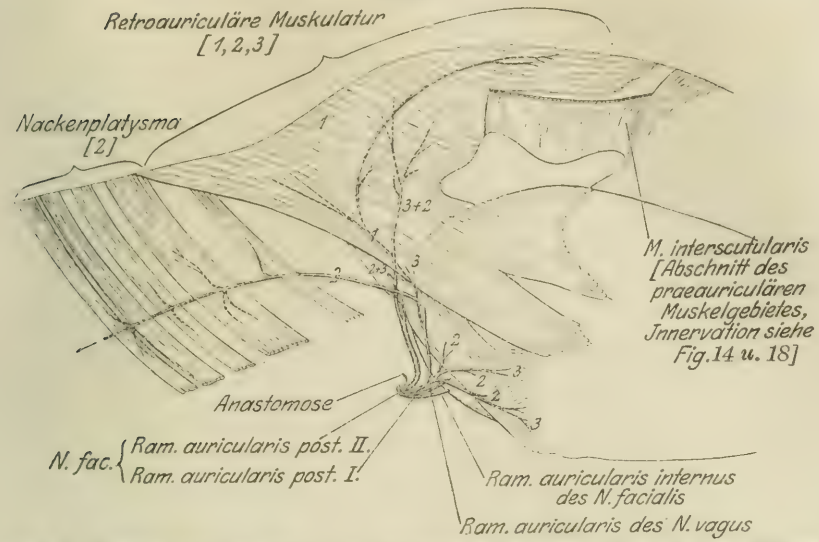

Hund C. Retroauriculäre Nervenäste: Der Ramus auricularis posterior I (vgl. auch Fig. 8) innerviert die 2. Schicht des Nackenplatysma und die daran anschließenden Partien der retroauriculären Muskulatur (Partien der 2. und 3. Schicht). Der Ram. auricularis posterior II (vgl. auch Fig. 8) versorgt hauptsächlich den vorderen Abschnitt der retroauriculären Muskulatur (Partien der 1., 2. und 3. Schicht), worunter weit distal gelegene Muskelpartien: Pars occipitalis (Fig. 6), M. helicis retroauricularis (Fig. 10 und 11), M. mandibulo-auricularis (Fig. 11). Der sensible Ram. auricularis internus n. facialis dringt in die Ohrmuschel ein, ebenso der in die Figur eingezeichnete Ram. auricularis des N. vagus. Die den Nervenästchen beigefügten Zahlen 1, 2 und 3 deuten an, welche der 3 Schichten der retroauriculären Muskulatur die Ästchen innervieren (vgl. auch die Muskelbefunde, Fig. 7).

Fig. 7.

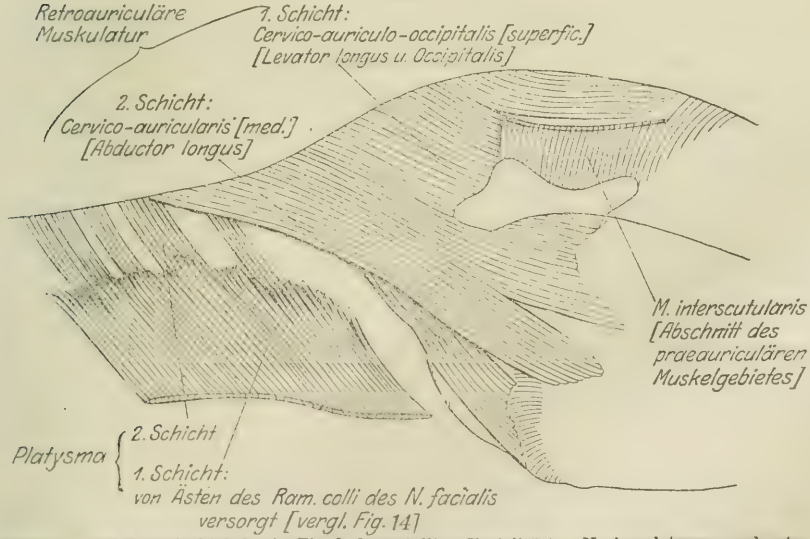

Hund C. Das Muskelgebiet der in Fig. 6 dargestellten Facialisäste: Nackenplatysma und retroauriculäre Muskulatur.

Fig. 8.

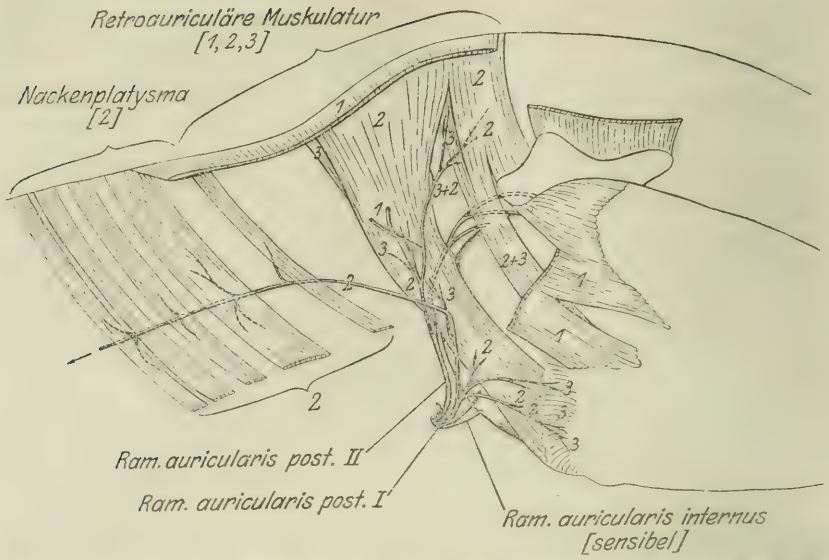

Hund C. Retroauriculäre Nervenäste. Die 1. Schicht der retroauriculären Muskulatur ist nur in Stümpfen dargestellt, und die Nervenäste, welche die 1. Schicht versorgen (vgl. Fig. 6), sind abgeschnitten. Der tiefe Ast des Ram. auric. post. II verläuft in weitem Bogen gegen die Vorderseite der Ohrmuschel. Auf seinem Wege gibt er 2 Äste ab. Der Endast innerviert den auf die Vorderseite der Ohrmuschel abgelagerten M. helicis retroauricularis und den M. mandibulo-auricularis (Fig. 10 und 11, vgl. auch die Muskelbefunde, Fig. 9).

Fig. 9.

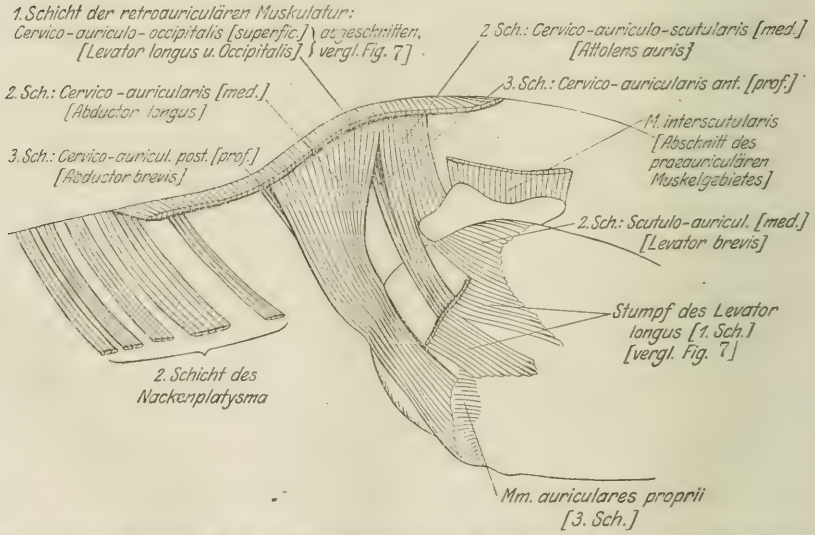

Hund C. Das Muskelgebiet der in Fig. 8 dargestellten Facialisäste: Nackenplatysma und retroauriculäre Muskulatur.

Ramus auricularis posterior II.

(Fig. 6, 8, 10, 11.)

Er ist viel kräftiger als der Ramus auricularis post. I. und versorgt Muskelabschnitte der 1., 2. und 3. Schicht der retroauriculären Muskulatur, darunter solche, die weit vom Stammgebiet wegliegen, so die Pars occipitalis der 1. Schicht, den vorderen Teil des Scutulo-auricularis med., den auf die Vorderseite des Ohres abgelagerten M. helicis retroauricularis und den von diesem abgespaltenen, bis zur Mandibula vorgedrungenen M. mandibulo-auricularis.

Nach Ellenberger und Baum[1] soll der M. helicis vom Ramus temporalis aus, also von einem praeauriculären Nerven versorgt werden. Ebenso soll der M. occipitalis neben einem Zweig des Ram. auric. posterior einen Zweig vom Ramus temporalis empfangen. Beides ist unrichtig. Sowohl der Helicis als auch der Occipitalis werden nur von retroauriculären Nervenästen versorgt[2]. Das ist eine wichtige Tatsache.

Der Ramus auricularis posterior II. (Fig. 6) teilt sich nach kurzem Verlauf in zwei Äste, von denen der 1. mehr oberflächlich verläuft, während der 2. unter den Cervico-auricularis med. (Abductor longus) in die Tiefe dringt und dann (siehe Fig. 8) in bogenförmigem Verlauf bis zur Vorderseite des Ohres zieht (Fig. 10).

Der 1. Ast (Fig. 6) gibt gleich im Anfang ein Ästchen ab, das in den Cervico-auricularis medius eintritt. Es teilt sich in ihm in vier weitere Ästchen (Fig. 8), von denen die drei vorderen diesen Muskel innervieren, während das hinterste in den Cervico-auricularis post. profundus, also in die 3. Schicht eindringt. Fig. 6: Nachdem der 1. Ast das erwähnte Ästchen abgegeben hat, zieht er weiter und dringt unter den Cervico-auriculo-occipitalis (1. Schicht). In der Nähe des hinteren Randes desselben gabelt er sich. Der hintere Ast der Gabelung versorgt die ganze 1. Schicht. Nachdem er drei Ästchen an die Pars cervico-auricularis abgegeben hat, zieht er in bogenförmigem Verlaufe bis weit nach vorn und tritt dort in die Pars occipitalis ein. Der vordere Ast der Gabelung versorgt den Cervico-auriculo-scutularis medius und den mit ihm zusammenhängenden Cervico-auricularis ant. profundus, also Bestandteile der 2. und

[1] Ellenberger und Baum. Anatomie des Hundes. Berlin 1891.

[2] Dies läßt sich experimentell bestätigen: Bei narkotisierten Hunden, an denen die Facialismuskulatur freigelegt ist, erhält man nur durch Stimulation des Ram. auricularis post. II mit elektrischem Strom Kontraktion der Mm. occipitalis und helicis.

3. Schicht. Ein kleines Zweiglein tritt noch in den Cervico-auricularis medius ein. Die Art der Verzweigung ist noch deutlicher in Fig. 8 ersichtlich.

Der 2. Ast des Ramus II. (Fig. 6) dringt, wie erwähnt, kurz nach seiner Abzweigung, in die Tiefe, unter den Cervico-auricularis medius, verläuft (vergl. Fig. 8) von dort bogenförmig um das Muschelgesäß herum und gelangt schließlich zur Vorderseite der Ohrmuschel. Auf seinem Wege gibt er zwei Äste ab. Der hintere derselben (in Fig. 10 mit * bezeichnet), versorgt die Pars sulci transversi der Mm. obliqui et transversi, also einen M. auricularis proprius. Die andere Abzweigung (mit ** bezeichnet) tritt in den hinteren Abschnitt des Scutulo-auricularis medius, also in die 2. Schicht ein. Der Endast zieht weiter und gelangt auf die Vorderseite der Ohrmuschel (Fig. 10). Unter dem M. auricularis ant. superior teilt er sich in zwei Endästchen, die beide am unteren Rande des Muskels zu Tage treten. Das schwächere Ästchen versorgt den vorderen Abschnitt des Scutulo-auricularis medius, also den Muskelabschnitt, welchen die Veterinär-anatomen M. auricularis ant. medius nennen und fälschlich der praeauriculären Muskulatur zurechnen. Das stärkere Ästchen gelangt endlich zum M. helicis retroauricularis und versorgt diesen Muskel.

Fig. 10.

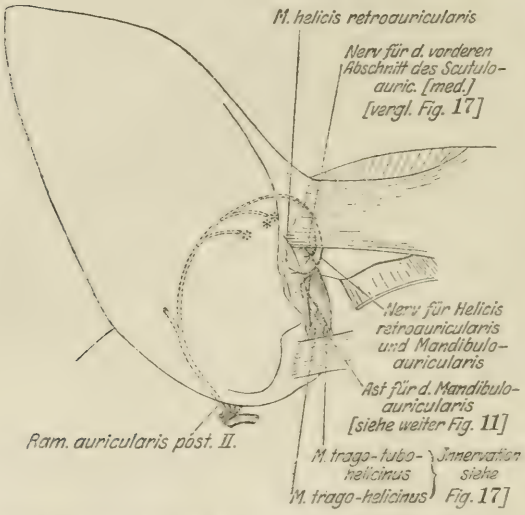

Hund C. Tiefer Ast des Ram. auricularis posterior II (vgl. auch Fig. 8). Er verläuft in weitem Bogen von hinten her gegen die Vorderseite der Ohrmuschel, wo er unter dem M. auricularis ant. superior zutage tritt. Er gibt ein Ästchen an den vorderen Abschnitt des Scutulo-auricularis med. ab, ein zweites an den M. helicis retroauricularis. Von diesem geht ein Ästchen an den M. mandibulo-auricularis ab (vgl. Fig. 11).

Dies ist ein schönes Beispiel für den engen Zusammenhang zwischen dem innervierenden Nerven und seinem motorischen Endorgan. Der Verlagerung des M. helicis retroauricularis auf die Vorderseite des Ohres mußte natürlich auch der ihn versorgende Nervenast folgen. Er wurde weit ausgezogen und gelangt nun auf großem

Umwege zu seinem Muskel. Wäre dieser eine Abspaltung der vor dem Ohre gelagerten Muskulatur, also ein Abkömmling des Sphincter colli profundus, so müßte auf direktem Wege ein Nervenast des Ramus temporalis zu ihm gelangen. Dies geschieht nicht; vielmehr wird er von dem beschriebenen retroauriculären Nerven versorgt. Er gehört demnach zum retroauriculären Muskelgebiet. (Wie ich übrigens im I. Teil erwähnt habe, befindet sich bei der Katze der M. helicis retroauricularis noch im ursprünglichen muskulösen Zusammenhang mit den Mm. obliqui et transversi.) So kann man auf

Fig. 11.

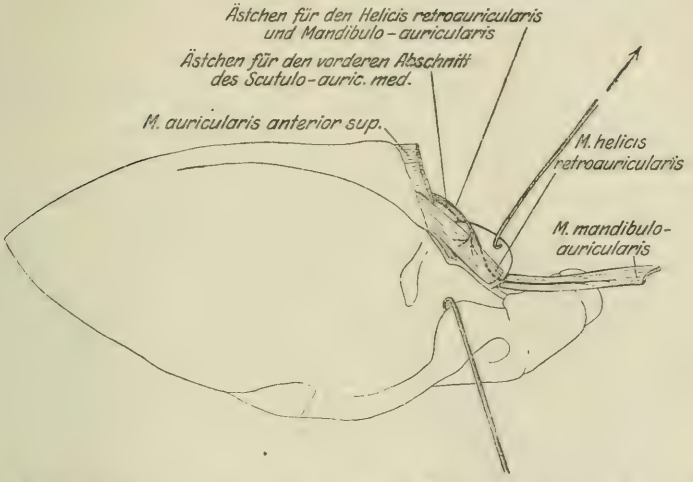

Hund N. Ästchen des Ram. auricularis posterior II (vgl. Fig. 8 und 10) für den M. helicis retroauricularis und den M. mandibulo-auricularis. Mittels eines Hakens ist die Spina helicis (Ant. 5) aufgeklappt, so daß sie von der konkaven Fläche sichtbar wird. An dieser ist der M. conchohelicinus (vgl. I. Teil, Fig. 31) entfernt. Dadurch wird der M. helicis retroauricularis in seiner ganzen Ausdehnung sichtbar. Der retroauriculäre Nervenast gibt ein Zweiglein ab, das sich im M. helicis retroauricularis auflöst, ein zweites, das in diesem Muskel bis zur unteren Kante der Spina helicis vordringt und dann auf den M. mandibulo-auricularis übertritt, um ihn zu innervieren (vgl. auch Fig. 10). In diesem Nervenbefund kommt die enge genetische Beziehung des M. mandibulo-auricularis zum M. helicis retroauricularis zum Ausdruck (vgl. Muskelbefund, I. Teil, Fig. 17).

Grund der Nervenbefunde sichere Schlüsse auf die Ableitung einzelner, auch ganz isolierter Muskeln ziehen.

Vom Nervenästchen, das den M. helicis retroauricularis innerviert, geht ein Ästchen ab, das im Helicis retroauricularis bis zur unteren Kante der Spina helicis (Ant. 5) vordringt und schließlich in den Mandibulo-auricularis übergeht, um ihn zu innervieren (Fig. 10, 11[1]).

[1] Das Experiment zeigt, daß nur bei Reizung des Ram. auricularis post. II Kontraktion des Mandibulo-auricularis erfolgt, nicht aber bei Reizung der vorderen

Dieser Innervationsbefund deutet also beim Hund noch auf die enge genetische Beziehung des Mandibulo-auricularis zum Helicis retroauricularis hin. Ich habe im I. Teil den M. mandibulo-auricularis eingehend behandelt und habe dort erwähnt, daß bei der Katze M. helicis retroauricularis und M. mandibulo-auricularis noch in genetischem Zusammenhang stehen.

Zusammenfassend kann über die Rami auriculares posteriores I. und II. folgendes ausgesagt werden:

Der Ramus I. versorgt die 2. Schicht des Nackenplatysma und unmittelbar an dieses anschließende Partien der retroauriculären Muskulatur. Er ist also auf den hinteren Abschnitt der retroauriculären Muskulatur beschränkt.

Der Ramus II versorgt den vorderen Abschnitt der retroauriculären Muskulatur. Seine beiden Äste sind weit ausgezogen, da sie distal gelegene Muskelpartien zu versorgen haben.

Die Verzweigung von Ramus I und II hat mit der Schichtenbildung der retroauriculären Muskulatur nicht gleichen Schritt gehalten. Es besteht nicht ein besonderer Nervenast für die 1. Schicht, ein anderer nur für die 2. Schicht und ein dritter nur für die 3. Schicht; sondern es geben sowohl Ramus I als auch Ramus II Äste für verschiedene Schichten ab. Die ganze 1. Schicht wird von einem Ast des Ramus II versorgt; die 2. und 3. Schicht hingegen erhalten jeweilen gemeinsam Zweiglein von kleineren Asten des Ramus I und II. Auch die Muskelbefunde zeigten ja die 2. und 3. Schicht, wenigstens im vorderen Abschnitt, noch in engerem Zusammenhang, während die 1. Schicht in allen untersuchten Fällen vollständig gesondert war.

Ramus auricularis internus des N. facialis (sensibler Ast).

(Fig. 6.)

Er zieht nach Verlassen des Foramen stylomastoideum zur Ohrmuschel, tritt an ihrer konvexen Fläche in sie ein (vergl. I. Teil, Fig. 5a) und verbreitet sich dort.

Ramus auricularis des N. vagus (sensibler Ast).

(Fig. 6.)

Er legt sich schon im Canalis facialis eng an den N. facialis an und tritt dann gemeinsam mit den Rami auriculares posteriores

Facialisäste. Auch intrakranielle Stimulation des N. trigeminus an dezerebrierten Tieren gibt keine Kontraktion des Muskels. Innervation des Mandibulo-auricularis durch den Trigeminus (G. Ruge 1885) ist deshalb ebenfalls sicher auszuschließen.

und dem Ramus auricularis internus aus dem Foramen stylo-mastoideum aus, so daß man glauben könnte, er sei ebenfalls ein Ast des N. facialis. Dann zieht er zur konvexen Fläche der Cartilago auris und tritt etwas über dem Ramus auricularis internus des N. facialis in sie ein (vergl. I. Teil, Fig. 5a), durchbohrt sie und verbreitet sich auf ihrer konkaven Fläche.

2. Hauptstamm des N. facialis.

Er teilt sich nach kurzem Verlauf in seine kräftigen Hauptäste, welche vor dem Ohr, am vorderen Rande der Gl. parotis zutage treten (vgl. Fig. 1). Die reiche Verzweigung der Hauptäste ist in

Fig. 12.

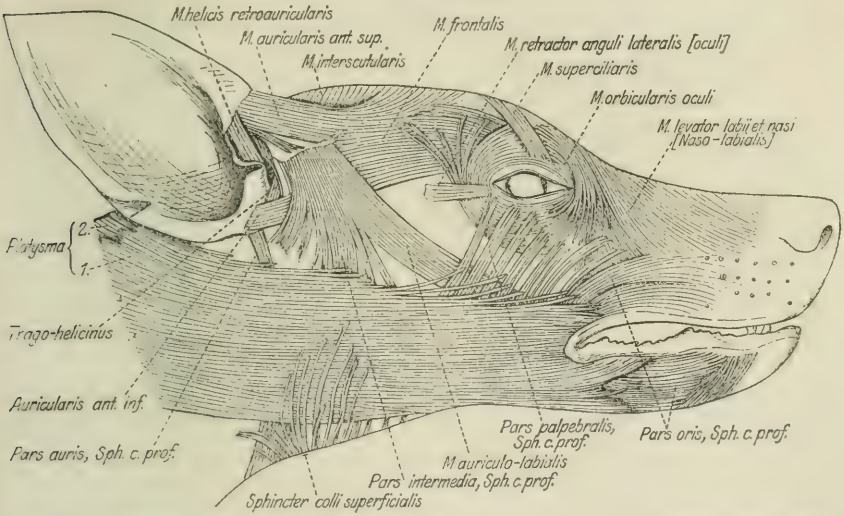

Hund B. Darstellung der vom Hauptstamm des N. facialis innervierten oberflächlichen Facialismuskulatur (Gesichtsmuskulatur) I: Sphincter colli superficialis, Platysma, Sphincter colli profundus und seine Derivate. (Die 2. Schicht des Nackenplatysma und der M. helicis retroauricularis gehören zum Muskelgebiet der Rami auriculares posteriores, vgl. Fig. 6, 8, 10 und 11.)

den Fig. 14, 16, 18 u. 19 dargestellt. Diese Äste versorgen den Sphincter colli superficialis, das Platysma, mit Ausnahme der 2. Schicht des Nackenplatysma, den Sphincter colli profundus und alle seine Derivate. Um einen Überblick über dieses Muskelgebiet zu geben, füge ich die Fig. 12 und 13 bei. Im übrigen verweise ich auf den I. Teil. Vielfach bilden Facialiszweige miteinander Anastomosen, wodurch stellenweise sehr komplizierte Nervengeflechte zustande kommen. Ein solcher Nervenplexus findet sich in der Gegend vor dem Ohr, zwischen Ästen des Ramus temporalis

und des Ramus zygomatico-orbitalis, ein zweiter in der Wangengegend, im Gebiet der Rami bucco-labiales. Häufig gehen auch Äste des N. facialis Verbindungen mit sensibeln Ästen des N. trigeminus ein. Besonders reich sind sie zwischen Ästen des Ramus bucco-labialis superior und dem N. infraorbitalis trigemini. Im übrigen wurden nicht alle Trigeminusanastomosen berücksichtigt. Wo es möglich war, habe ich die Elemente der beiden Nervengebiete isoliert und in der bildlichen Darstellung nur die Zweige des N. facialis

Fig. 13.

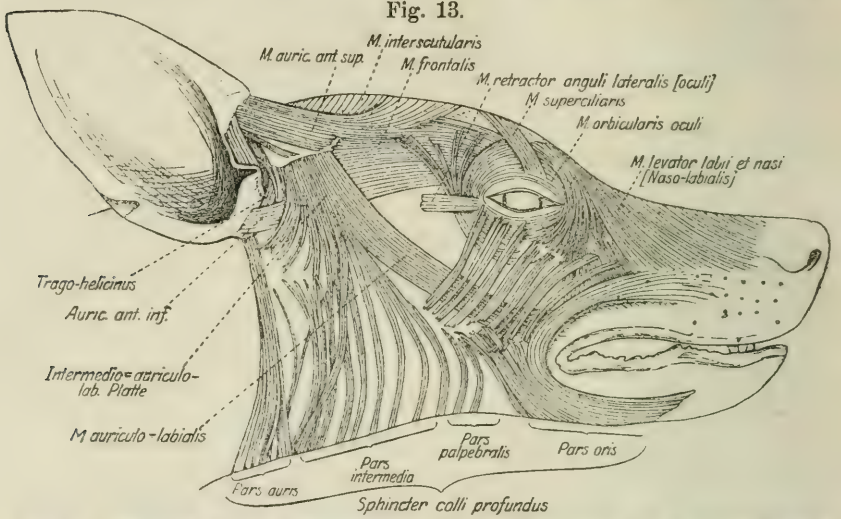

Hund B. Darstellung der vom Hauptstamm des N. facialis innervierten oberflächlichen Facialismuskulatur (Gesichtsmuskulatur) II: Sphincter colli profundus und seine Derivate (Sph. colli superficialis und Platysma sind entfernt, vgl. Fig. 12). Man sieht den Sph. colli profundus in primitiver Weise als einheitliche Muskellage von der Ohrgegend bis zur Mundspalte ausgedehnt. Die Pars intermedia zieht in primitiver Weise von der ventralen Medianlinie ununterbrochen hinauf bis vor das Ohr, wo sie am Vorderrand des Schildchens inseriert. Mit ihr steht der Auriculo-labialis in genetischem Zusammenhang. Beide zusammen bilden die Intermedio-auriculo-lab.-Platte (vgl. I. Teil).

aufgenommen. Da sich diese Zweige stellenweise überdecken, habe ich die Aufnahme der Befunde auf zwei Zeichnungen verteilt:

Fig. 14 enthält die Darstellung von Ramus temporalis, Ramus zygomatico-orbitalis und Ramus colli. Die Rami bucco-labiales sind abgeschnitten gedacht. Sie gelangen in der Fig. 19 zur Ansicht. Um die Darstellung nicht allzu sehr zu komplizieren, habe ich in besonderen Figuren (Fig. 15 und 20) die zugehörigen Muskelbefunde beigegeben. Fig. 18 zeigt die gegenseitige Beziehung zwischen den Nerven und Muskeln der Schläfengegend. Diese Figur ist eine Ergänzung zu den Fig. 14 und 15. In Fig. 14 sind zwar einige wenige Muskeln im Umriß angedeutet. Nervenzweige, welche in jenen

Muskeln verlaufen oder unter ihnen liegen, sind punktiert dargestellt; Äste, die offen zutage treten, sind ausgezogen. Im übrigen Gebiet, wo ich aus dem oben erwähnten Grunde die Muskulatur nicht eingezeichnet habe, sind die Nervenäste ebenfalls ausgezogen. Die zugehörigen Muskeln sind aus der Fig. 15 ersichtlich.

I. Ramus temporalis.

(Fig. 14 und 15.)

Er zieht vor dem Ohr aufwärts, teilt sich etwa in der Höhe der Spina helicis in vier fächerförmig divergierende Äste, die sich mehr-

Fig. 14.

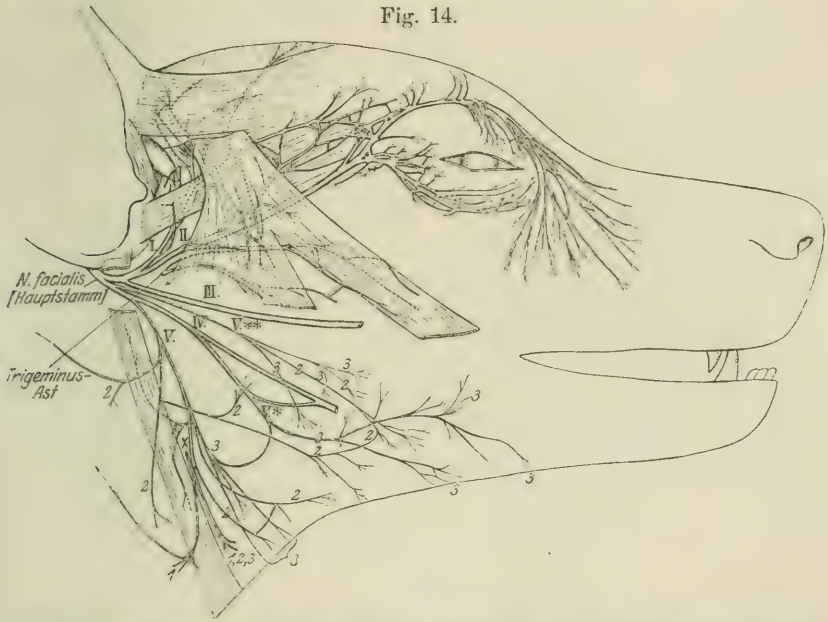

Hund C. Hauptstamm des N. facialis mit seinen Hauptästen: I. Ram. temporalis, II. Ram. zygomatico-orbitalis, III. Ram. bucco-labialis superior, IV. Ram. bucco-labialis inferior (Ram. III und IV sind in der Mitte abgeschnitten und in Fig. 19 dargestellt), V. Ram. colli. Einige wenige Muskeln sind im Umriß angedeutet. Nervenzweige, welche in jenen Muskeln oder unter ihnen verlaufen, sind punktiert. Für das übrige Gebiet sind die zugehörigen Muskeln in Fig. 15 und 18 dargestellt. Ram. I und II innervieren zusammen den dorsalen Teil der Pars intermedia des Sph. colli prof. und deren sämtliche Derivate. Ram. V (zu ihm gehören auch die beiden mit V* und V** bezeichneten Äste) innerviert den Sph. colli superficialis (1), das Platysma (2) mit Ausnahme der 2. Schicht des Nackenplatysma, vgl. Fig. 8) und die nicht differenzierten Abschnitte des Sph. colli profundus (3): die P. auris, den ventralen Teil der P. intermedia, die P. palpebralis und noch einen kleinen Teil der P. oris. Die den einzelnen Zweiglein des Ram. colli beigefügten Zahlen 1, 2, 3 deuten an, welche der 3 Hauptschichten sie innervieren.

fach teilen und mehrfach wieder miteinander in Verbindung treten, wodurch ein Netz zustande kommt. Der Hauptast zieht in leichtem Bogen gegen die Orbita.

Die vor dem Ohr gelegenen Äste versorgen die dort gelegene Muskulatur. Es gehen Äste ab zum M. auricularis ant. inferior und M. auricularis ant. superior. Ein Ast, welcher einen Zweig an den Auricularis ant. superior abgibt, liefert drei Zweiglein für die drei Mm. auriculares proprii vor dem Ohr, M. trago-helicinus, M. trago-tubo-helicinus und M. concho-helicinus. Dieser Innervationsbefund ist in Fig. 17 besonders dargestellt. Er ist wichtig, weil er uns zeigt, daß diese auf die Ohrmuschel abgelagerte, ganz isolierte kleine Muskelgruppe zur praeauriculären Muskulatur

Fig. 15.

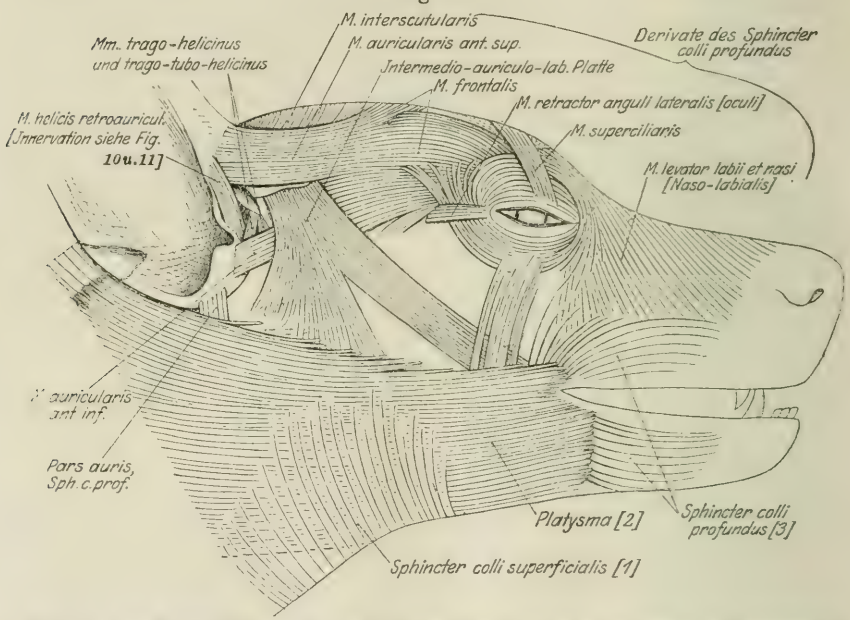

Hund C. Das Muskelgebiet der in Fig. 14 dargestellten Facialisäste: Sphincter colli superficialis, Platysma, Sphincter colli profundus und seine Derivate.

gehört. Einige Nervenäste treten unter die Cartilago scutularis (Fig. 14) und bilden dort einen kleinen Plexus. Von diesem aus gehen Ästchen an den M. subscutulo-auricularis und den M. interscutularis ab. Um die Figur nicht zu komplizieren, habe ich diese Ästchen nicht eingezeichnet. Ein anderer Ast, der in der Figur sichtbar ist, tritt unter dem dorsalen Rand des Schildchens wieder hervor und gelangt zum M. interscutularis und M. frontalis. Seine Verzweigungen treten in diese beiden Muskeln ein.

Der gegen die Orbita verlaufende Hauptast gibt auf seinem Wege Äste an den M. frontalis ab. Zugleich verbindet er

sich mit zahlreichen Ästen des Ramus zygomatico-orbitalis zu einem komplizierten Nervengeflecht. Ich habe bei der Besprechung der

Fig. 16.

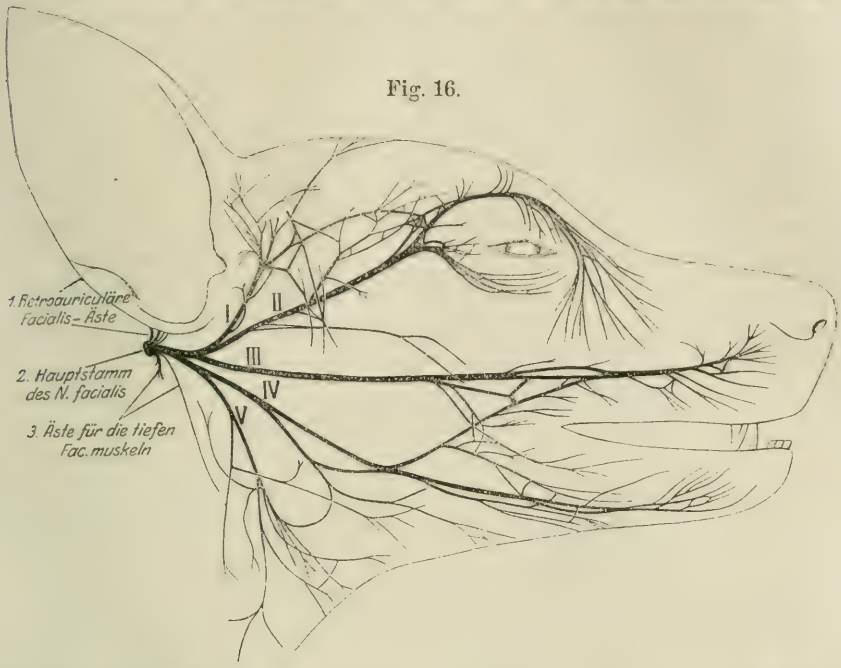

Hund C. Ausbreitung des N. facialis, kombiniert aus den Fig. 14, 18, 19, 21. (Um zu vereinfachen, habe ich nicht alle Facialisästchen eingetragen. Ebenso sind die Anastomosen mit dem N. trigeminus außer acht gelassen.) — 1. Retroauriculäre Nervenäste: Rami auriculares post. I und II, Ramus auric. internus (vgl. Fig. 6 und 8). — 2. Hauptstamm des N. facialis: Ramus temporalis I, Ram. zygomatico-orbitalis II, Ram. bucco-labialis sup. III, Ram. bucco-labialis inf. IV, Ram. colli V (vgl. Fig. 14 und 19). — 3. Äste für die tiefen Facialismuskeln: Ramus digastricus und Ram. stylo-hyoideus (vgl. Fig. 21).

Fig. 17.

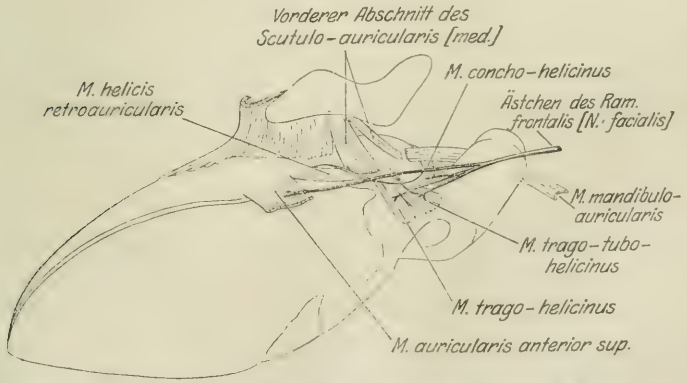

Hund C. Innervation der drei vorderen Mm. auriculares proprii und des M. auric. ant. superior durch einen Ast des Ram. temporalis (vgl. Fig. 14; Muskelbefund I. Teil, Fig. 30).

Pars intermedia des Sphincter colli profundus (I. Teil) darauf hingewiesen, daß in der Schläfengegend weitgehende Umgestaltungen und Differenzierungen der Muskulatur stattgefunden haben. Wahrscheinlich hängt das komplizierte Nervengeflecht dieser Gegend damit zusammen.

Aus dem Nerven-Plexus geht in der Nähe des lateralen Augenwinkels ein einfacher supraorbitaler Ast hervor, an dem zwar der Ramus zygomatico-orbitalis den weitaus größeren Anteil hat. Dieser supraorbitale Nervenast zieht über die Orbita hinweg zur Schnauzengegend. Auf seinem Wege gibt er Zweige an den M. frontalis und M. superciliaris ab und löst sich schließlich im M. levator labii sup. et nasi in eine größere Anzahl fächerförmig divergierende Zweige auf, welche alle diesen Muskel innervieren.

II. Ramus zygomatico-orbitalis.

(Fig. 14 und 15.)

Er verläuft direkt gegen den lateralen Augenwinkel. Auf seinem Wege gibt er Zweige an die Intermedio-auriculo-lab. Platte und an den M. auriculo-labialis ab. Den Zweigen für den Auriculolabialis gesellen sich Zweige des N. trigeminus bei. Mehrere kräftige Äste des Ramus zygomatico-orbitalis treten mit dem Ramus temporalis in Anastomose und bilden dadurch den oben beschriebenen Nervenplexus. Am lateralen Augenwinkel gabelt sich der Ramus zygomatico-orbitalis in zwei starke Äste, die sich ihrerseits wieder verästeln und untereinander Anastomosen bilden. Der eine dieser Äste verläuft im unteren Augenlid, ist somit ein infraorbitaler Nerv. Er löst sich in zahlreiche Äste auf, die den Orbicularis oculi-Abschnitt des unteren Augenlides versorgen. Die Endästchen ziehen bis zum medialen Augenwinkel.

Der andere Ast ist der oben erwähnte supraorbitale Ast, der, nach Aufnahme des Endastes des Ramus temporalis, in bogenförmigem Verlauf über das Auge hinweg zum M. levator labii et nasi zieht.

Aus dem Nervenplexus am lateralen Augenwinkel gehen zwei kleine Ästchen zum M. retractor anguli lateralis oculi ab. Sie sind in Fig. 18 in ihrer Beziehung zum Muskel dargestellt.

Aus den beschriebenen Befunden geht hervor, daß Ramus temporalis und Ramus zygomatico-orbitalis zwei eng zusammengehörende Nervenäste darstellen. Sie versorgen gemeinsam den dorsalen Abschnitt der Pars intermedia und den M. auri-

culo-labialis, die orbito-fronto-auriculäre Muskulatur, den M. orbicularis oculi und den M. levator labii et nasi, also die gesamten Derivate der Pars intermedia des Sphincter colli profundus (vgl. I. Teil). Untereinander stehen die beiden Äste durch zahlreiche Anastomosen in Verbindung; zu den übrigen Hauptästen des N. facialis, also zu den Rami bucco-labiales und dem Ramus colli haben sie dagegen keine Beziehung. Es besteht also hier eine auffallende

Fig. 18.

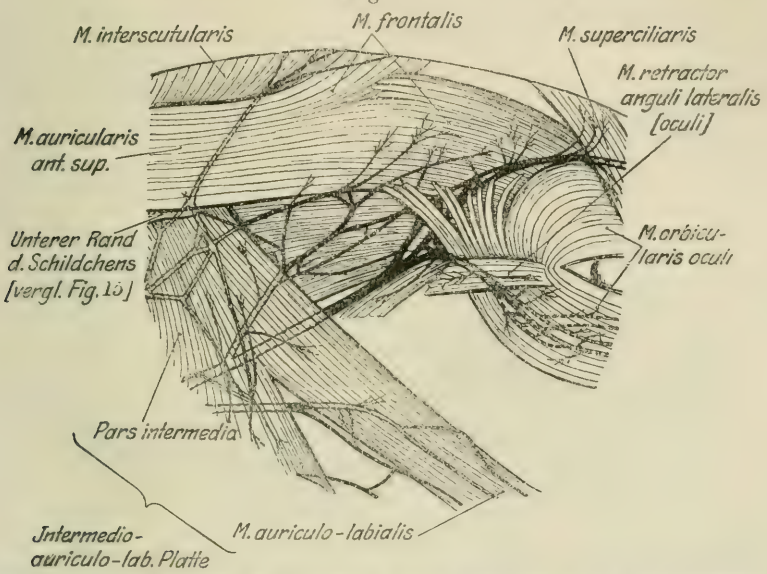

Hund C. Beziehung zwischen den Nervenästen und der Muskulatur in der Temporalgegend (Ergänzung zu den Fig. 14 und 15). Die Nervenäste, welche frei zutage liegen, sind ausgezogen, diejenigen, welche in den Muskeln oder unter ihnen verlaufen, sind punktiert dargestellt.

Übereinstimmung zwischen der Nervenverzweigung und dem zugehörigen, in zahlreiche Muskelindividuen differenzierten Muskelgebiet.

III. Ramus bucco-labialis superior.

(Fig. 14, 19 und 20.)

Er verläuft horizontal gegen die Oberlippe. In der Wangengegend geht er mit dem Ramus bucco-labialis inferior Anastomosen ein. Sein Endgebiet ist die Muskulatur der Wange, Oberlippe und Schnauze. Die in der Fig. 19 mit * bezeichneten Ästchen innervieren den M. orbicularis oris, die übrigen dringen größtenteils in den M. buccinatorius und M. maxillo-naso-labialis ein. (Die neben-

stehende Fig. 20 zeigt die zugehörigen Muskelbefunde.) Außerdem finden sich mehrere stärkere Anastomosen mit dem N. infraorbitalis trigemini. Dabei kommt es, wie überhaupt bei den Anastomosen zwischen Zweigen des N. facialis und des N. trigeminus, natürlich nicht zu Vermischungen der Nervenelemente selbst. Anastomosen entstehen dadurch, daß Nervenzweige, welche sich im

Fig. 19.

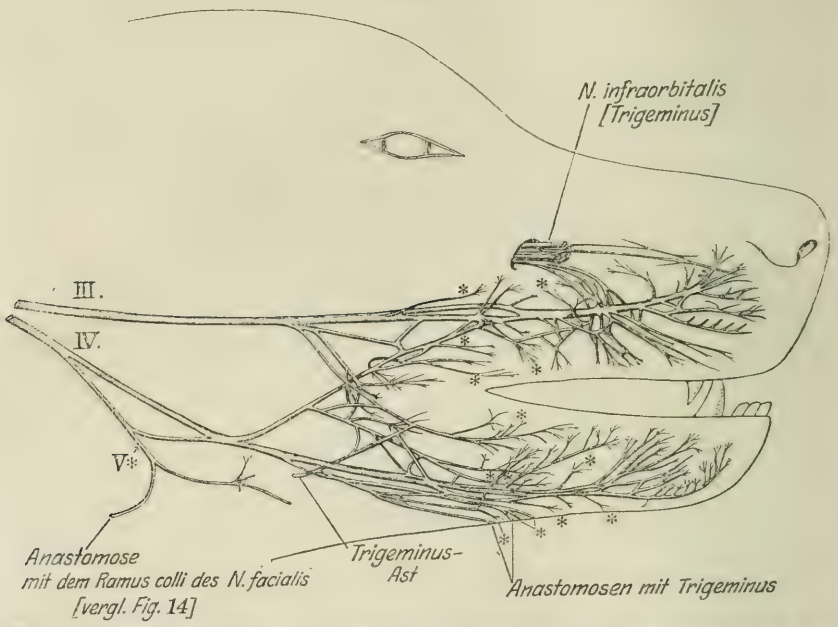

Hund C. Darstellung der in Fig. 14 abgeschnittenen Facialisäste: III. Ram. bucco-labialis superior, IV. Ram. bucco-labialis inferior. — Ram. III und IV innervieren zusammen die Pars oris des Sph. colli profundus und deren sämtliche Derivate. Die mit * bezeichneten Ästchen innervieren die P. oris (Orbicularis oris); die übrigen Äste versorgen den M. buccinatorius, den M. maxillo-naso-labialis und den M. mentalis. Eine Anzahl Ästchen, die von den Trigeminusanastomosen herstammen, treten zur Haut und Schleimhaut der Wange und Lippen. (Der zugehörige Muskelbefund ist in Fig. 20 dargestellt.)

gleichen Gebiet ausbreiten, streckenweise so dicht aneinander liegen, daß sie von einer gemeinsamen bindegewebigen Hülle umgeben werden. Im Inneren dieser Hülle verlaufen aber die Elemente (Kabel) der zwei Nervengebiete isoliert. Um zu ihrem Endgebiet gelangen zu können, müssen sie sich später notwendigerweise wieder trennen. Fassen wir z. B. die Anastomosen zwischen N. infraorbitalis und Ramus bucco-labialis superior näher ins Auge, so können wir den Verlauf der Infraorbitalis-Äste auch dort noch weiter verfolgen, wo sie mit Zweigen des N. facialis vereinigt und von einer gemeinsamen

bindegewebigen Hülle umgeben sind. Wir können uns an der Hand dieser Befunde eine Vorstellung davon machen, auf welche Weise die Anastomosen in diesem Gebiet entstanden sein mußten: Der motorische Ramus bucco-labialis superior verlief in direkter Richtung gegen die Oberlippe und gab dort Zweige an die Muskulatur ab. Der sensible N. infraorbitalis schickte vom Foramen infraorbitale aus seine Äste fächerförmig zur Haut und Schleimhaut der Schnauze. Streckenweise kamen also die Zweige der beiden Nervengebiete auf

Fig. 20.

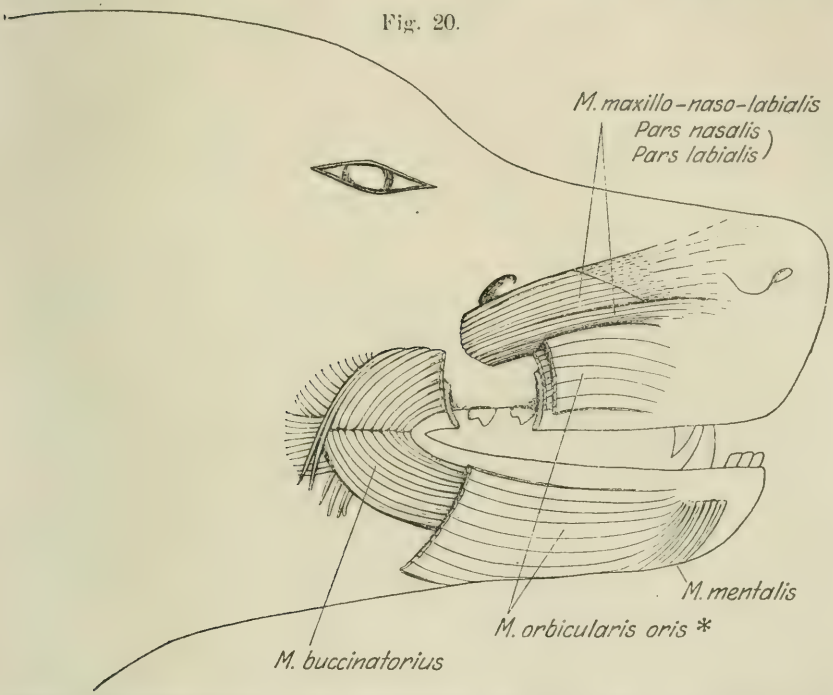

Hund C. Das Muskelgebiet der in Fig. 19 dargestellten Rami bucco-labiales sup. et inf. (Der in Fig. 19 dargestellte N. infraorbitalis trigemini wird vollständig vom M. maxillo-naso-labialis bedeckt. Die Rami communicantes treten also unter diesen Muskel und werden erst nach Entfernung desselben in ihrem weiteren Verlauf sichtbar [Fig. 19].)

den gleichen Raum zu liegen und wurden dann von einer gemeinschaftlichen bindegewebigen Hülle umgeben. Sie müssen sich aber im weiteren Verlauf wieder voneinander trennen, da die Elemente der beiden Nervengebiete ganz verschiedene Aufgaben zu erfüllen haben. In der Tat gelangen neben den Endzweiglein, welche die Muskulatur innervieren, Verästelungen zur Haut und Schleimhaut der Oberlippe und Schnauze. Sie müssen vom N. trigeminus herstammen. Aber auch unter den motorischen feinen Nervenzweigen,

die in den Buccinator und Maxillo-naso-labialis eindringen und diese beiden Muskeln versorgen, werden sich wohl kleinste Endzweiglein aus den anastomisierenden Ästen des N. infraorbitalis vorfinden, die durch den Buccinator hindurch zu ihrem Endgebiet, der Schleimhaut, vordringen. Es ist natürlich unmöglich, diese feinsten Verzweigungen präparatorisch zu trennen. Man muß sich bei der makroskopischen Präparation damit zufrieden geben, die Zweiglein so weit verfolgt zu haben, bis sie in den Muskel eintreten und sich in ihm aufteilen[1].

IV. Ramus bucco-labialis inferior.

(Fig. 14, 19 und 20.)

Er bildet in der Unterkiefergegend eine Schleife. Vom unteren Teil derselben geht ein kleiner, mit V* bezeichneter Ast ab, der sich mehrfach verzweigt und Zweige an den Sphincter colli profundus (3) abgibt (Fig. 14). Einer dieser Zweige verläuft im Bogen zu einem Ast des Ramus colli und tritt mit ihm in Anastomose. Ich vermute, daß der ganze Ast V*, obwohl er von der Schleife des Ramus bucco-labialis abgeht, in Wirklichkeit dem Ramus colli zugehört. Es wäre somit ein Ast, der sich oralwärts vom eigentlichen Ramus colli abzweigt und eine Strecke weit den Ramus bucco-labialis inferior begleitet, um sich dann am unteren Teil der Schleife wieder von ihm zu verabschieden und sein Endgebiet aufzusuchen.

Der eigentliche Ramus bucco-labialis inferior zieht mundwärts. In der Wangengegend (Fig. 19) gibt er einen ziemlich starken Ast ab, der schräg aufwärts nach vorn zieht und sich mit dem Ramus bucco-labialis superior verbindet. Außer diesem Ast finden sich noch eine ganze Anzahl anastomisierender Zweige. Dadurch kommt der Nervenplexus in der Wangengegend zustande. Auch Elemente des Trigeminus mischen sich diesem Geflecht bei. Ventral vom Ramus bucco-labialis inferior kommt ein ziemlich kräftiger Trigeminusast aus der Tiefe und verzweigt sich mehrmals. Alle seine Verzweigungen anastomisieren mit Facialisästen.

Das Endgebiet des Ramus bucco-labialis inferior ist die Muskulatur der Wangengegend und der Unterlippe. Die mit * bezeichneten Zweige versorgen den Orbicularis oris, die übrigen gehen

[1] Eine wertvolle Unterstützung der morphologischen Untersuchung bildet das Experiment: Stimuliert man bei dezerebrierten Hunden, an denen die Facialismuskulatur freigelegt ist, intrakraniell den N. trigeminus, so erhält man keine Kontraktion der Facialismuskeln. Das beweist, daß der N. trigeminus, so reichlich er auch mit dem N. facialis Anastomosen eingeht, an der Versorgung der Facialismuskulatur keinen Anteil hat.

zum Buccinator und im vordersten Abschnitt zum M. mentalis. Daneben finden sich noch sensible Zweiglein, die von den Trigeminusanastomosen herstammen und in ihrem Endgebiet, der Haut und Schleimhaut der Wange und der Lippen sich verzweigen.

Zusammenfassend können wir sagen:

Ramus bucco-labialis superior und Ramus bucco-labialis inferior gehören eng zusammen. Sie stehen miteinander durch Anastomosen in Verbindung und versorgen gemeinsam sämtliche Derivate der Pars oris des Sphincter colli profundus (vgl. I. Teil). Es besteht also eine auffallende Übereinstimmung zwischen der Nervenverzweigung der Rami bucco-labiales und der Differenzierung im Muskelgebiet der Wangen- und Lippengegend.

V. Ramus colli.

(Fig. 14 und 15.)

Er versorgt 1. den Sphincter colli superficialis, 2. das Platysma mit Ausnahme der tiefen Schicht des Nackenplatysma, die, wie früher erwähnt, von einem Ast des Ramus auricularis posterior I versorgt wird, und 3. die nicht differenzierten Abschnitte des Sphincter colli profundus, nämlich die Pars auris, den ventralen Abschnitt der P. intermedia, die P. palpebralis und noch einen kleinen Teil der P. oris. Bemerkenswert ist, daß zuweilen der gleiche Nervenast Zweiglein an verschiedene dieser drei Hauptschichten abgibt. So verhält sich der in Fig. 14 mit $\times$ bezeichnete Ast, der vor der Pars auris des Sph. colli profundus liegt und parallel zu ihr abwärts läuft. Leider habe ich ihn bei der Präparation oben abgeschnitten. Zweifellos ist er eine Abspaltung des Ramus colli. Ich habe alle seine Zweiglein bis zum Endgebiet verfolgt, habe sie aber in der Figur nicht eingezeichnet, da sie zum Teil andere Zweiglein des Ramus colli überdecken, und da sie sich auch auf die Unterseite des Kopfes ausdehnen. Mehrere Zweiglein versorgten den Sphincter colli superficialis, zwei das Platysma und mehrere den Sphincter colli profundus, also 1, 2 und 3. Andere Ästchen des Ramus colli geben Zweiglein ab an den Sphincter colli profundus (3) und zugleich an das Platysma (2). Die Nervenverzweigung hat also mit der Scheidung der Muskelschichten nicht gleichen Schritt gehalten. Dieses Gebiet stimmt hierin mit dem Gebiet der hinteren Ohrmuskulatur überein, wo auch der gleiche Nervenast Zweige an alle 3 Schichten der cervico-auriculären Muskulatur abgibt.

Nachdem der Ramus colli sich vom Stamm losgelöst hat, zieht er ungefähr parallel zur Pars auris des Sphincter colli profundus abwärts. Nach kurzem Verlauf gibt er einen Ast ab, der sich wieder mehrfach gabelt und Zweiglein zur Innervation des Platysma (2) abgibt. Weiter unten löst sich der Ramus colli in eine Anzahl Äste auf, die sich ihrerseits wieder reich verzweigen und zum Teil miteinander anastomisieren. Sie liefern Ästchen für den Sphincter colli superficialis (1), das Platysma (2) und einen Teil des Sphinctor colli profundus (3). Die den einzelnen Zweiglein in der Figur beigefügten Zahlen 1, 2, 3 deuten an, welche der drei Hauptmuskelschichten sie versorgen.

Zum Ramus colli gehört sicher auch der mit V** bezeichnete Nervenast, welcher kaudal vom eigentlichen Ramus colli vom Facialisstamm abgeht. Er verläuft eine Strecke weit parallel mit dem Ramus bucco-labialis inferior und teilt sich dann in drei feine Ästchen, welche Zweiglein für das Platysma (2) und Teile des Sphincter colli profundus (3) abgeben. Ein Zweiglein des mittleren Ästchens (2) anastomisiert mit einem Zweiglein des eigentlichen Ramus colli.

Aus den dargelegten Befunden des Ramus colli geht hervor, daß dieser gewisse Beziehungen zum Ramus bucco-labialis inferior besitzt. Beide bilden im Anfangsteil einen gemeinsamen Stamm, der sich schon nach kurzem Verlauf in die beiden Äste spaltet. Auch der Ast V*, der noch eine größere Strecke gemeinsam mit dem Ramus bucco-labialis verläuft und an der erwähnten Schleifenbildung teilnimmt, trennt sich vollständig vom Ramus bucco-labialis los, um zu seinem Endgebiet zu gelangen. In der Versorgung seines Muskelgebietes zeigt er völlige Übereinstimmung mit den Zweigen des eigentlichen Ramus colli. Ganz gleich verhält sich der Ast V**, den ich ebenfalls dem Ramus colli zugerechnet habe. Wenn man dies in Betracht zieht, so erweisen sich die Beziehungen zwischen Ramus colli und Ramus bucco-labialis inferior nur als lockere. Sie lassen sich deshalb nicht vergleichen mit den engen Beziehungen zwischen den beiden Rami bucco-labiales und den Beziehungen zwischen Ramus temporalis und Ramus zygomatico-orbitalis.

3. Nervenäste für die tiefen Facialismuskeln.

(Fig. 21.)

Ramus digastricus und Ramus stylo-hyoideus treten getrennt aus dem Foramen stylo-mastoideum aus.

Der **Ramus digastricus** ist ein kurzer Nervenast, welcher zur Außenfläche des Venter posterior des M. biventer mandibulae zieht und nahe an dessen Ursprung in ihn eintritt. Kurz vor der Aufspaltung in seine drei Endästchen gibt er ein Ästchen an den M. jugulo-hyoideus ab, was auf die enge Zusammengehörigkeit der beiden Muskeln hindeutet.

Der Venter anterior des M. biventer mandibulae wird, wie früher erwähnt, von einem Ast des N. mylo-hyoideus trigemini versorgt,

Fig. 21.

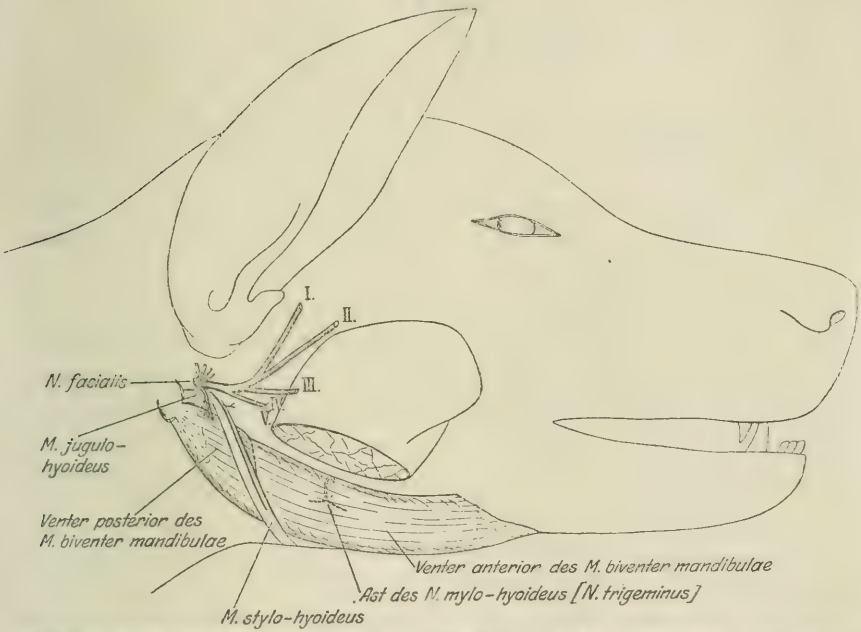

Innervation der tiefen Facialismuskulatur. Die Hauptäste I–V des N. facialis sind abgeschnitten, ebenso die Rami auriculares posteriores. Die beiden Facialisäste für die tiefe Facialismuskulatur treten getrennt aus dem Foramen stylo-mastoideum aus. Ein kurzer Ast innerviert den hinteren Bauch des M. biventer mandibulae und den M. jugulo-hyoideus. Ein feines fadenförmiges Ästchen versorgt den M. stylo-hyoideus. (Von unten her tritt ein Ast des N. mylo-hyoideus trigemini in den vorderen Bauch des Biventer mandibulae ein. Er ist punktiert dargestellt. Vgl. Muskelbefund Fig. 3.)

der von der Unterseite her in den Muskelbauch eintritt. Er ist in der Figur punktiert eingezeichnet.

Auch in ganz progressiven Befunden, wo Venter posterior und anterior vollständig miteinander verschmolzen sind und wo jegliche Andeutung einer sehnigen Inskription verloren gegangen ist (Fig. 3b), zeigt der Innervationsbefund noch mit aller Deutlichkeit, daß der M. biventer mandibulae durch Vereinigung von zwei Abschnitten

verschiedener Muskelgebiete (Facialis- und Trigeminusgebiet) entstanden ist. (Vgl. Abschnitt über die tiefe Facialismuskulatur.)

Der **Ramus stylo-hyoideus** zieht als langer, feiner Nervenast auf der Außenfläche des M. stylo-hyoideus abwärts und tritt erst weit unten, nicht weit von der Insertion des Muskels entfernt, in ihn ein. In seinem oberen Abschnitt gibt er ein Zweiglein ab, das sich gabelt und zur Anastomosenbildung in die Tiefe dringt. Ich habe dieses Zweiglein nicht weiter verfolgt.

Zusammenfassung.

Tiefe Facialismuskulatur.

Der ins Cavum tympani verlagerte M. stapedius wurde hier nicht berücksichtigt, dagegen der M. biventer mandibulae, der M. jugulo-hyoideus und der M. stylo-hyoideus. Bei allen untersuchten Hunden waren sie vollständig von der oberflächlichen Facialismuskulatur abgetrennt. Sie liegen als selbständig gewordene Skelettmuskeln in der Tiefe.

Der M. biventer mandibulae der Säuger ist ein diploneurer Muskel. Sein hinterer Bauch wird innerviert vom Ramus digastricus des N. facialis, sein vorderer Bauch vom Ramus mylo-hyoideus des N. trigeminus. Wir finden bei den Säugern eine große Mannigfaltigkeit in der Ausbildung des Biventer mandibulae.

Den Monotremen fehlt ein wirklicher Biventer; seine beiden Komponenten sind aber als selbständige Muskeln vorhanden.

Die meisten übrigen Säuger besitzen einen eigentlichen Biventer mandibulae mit Zwischensehne. Bei einer Reihe von Säugern (Ungulaten, Prosimier, Primaten u. a.) erreicht die Zwischensehne des Muskels eine kräftige Ausbildung; bei anderen Säugern (Marsupialier, Insectivoren, Chiropteren, Carnivoren u. a.) ist sie zu einer sehnigen Inscriptio tendinea reduziert. Sie kann sogar ganz fehlen, so daß ein einheitlicher Muskel vorgetäuscht wird (zuweilen beim Hund). In diesem Befund deutet aber immer noch die doppelte Innervation darauf hin, daß der Muskel aus einem typischen Biventer hervorgegangen ist.

In einigen Fällen ging der ursprünglich diploneure Biventer in einen einbäuchigen, mononeuren Muskel über, indem entweder der hintere Bauch (Hase, Kaninchen, Schwein) oder der vordere Bauch (Gorilla) Rückbildung oder sehnige Umbildung erfuhr.

Die Morphologie des Biventer mandibulae der Säuger ist be-

sonders durch die Arbeiten von Toldt (1905), Bijvoet (1908) und Chaine (1900—1919) weitgehend geklärt worden. Wie aus den Untersuchungen von Toldt hervorgeht, steht die Form des Muskels in gewissem Zusammenhang mit der Kieferform und mit der Art der Kau- und Schlingbewegungen. Andererseits wirken die gegebenen Raumverhältnisse bestimmend auf die Gestaltung des Biventer ein. Es kann heute kein Zweifel mehr bestehen, daß der Biventer mandibulae durch Verschmelzung von zwei ursprünglich selbständigen Abschnitten verschiedener Muskelgebiete (Facialis- und Trigeminusgebiet) entstanden ist. Die von dieser Ableitung abweichenden Auffassungen von His (1885), Chaine (1900—1919), Rouvière (1906), Futamura (1906 und 1907) u. a. erweisen sich als unhaltbar.

Beim Hund bildet der Venter posterior des M. biventer mandibulae etwa ein Drittel des gesamten Muskels. Er ist in primitiven Befunden gegen den Venter anterior ziemlich deutlich abgesetzt. Ferner scheidet eine gut ausgeprägte Inscriptio tendinea, die sich auch ins Innere der Muskelmasse fortsetzt, die beiden Abschnitte. Bei anderen Befunden sind die zwei Bäuche nicht gegeneinander abgesetzt. Sie haben sich zu einem einheitlichen, gedrungenen Muskelbauch zusammengeschlossen. Eine deutliche Sehneneinschreibung zeigt aber die Grenze der beiden Komponenten. In einem ganz progressiven Falle war die trennende Inscriptio ganz verschwunden. Auch im Inneren der Muskelmasse fand sich keine Spur sehniger Reste mehr vor. Die doppelte Innervation zeigte aber, daß dieser einheitliche Muskel aus einem zweibäuchigen Muskel hervorgegangen war.

Der M. jugulo-hyoideus ist eine Abspaltung des hinteren Bauches des Biventer mandibulae. Er entspringt gemeinsam mit ihm am Processus jugularis des Os occipitale und inseriert am hinteren Rande des Stylohyale. Der dorsale Teil des Stylohyale entspricht dem Processus styloides der Primaten, welcher durch Synostose mit dem Schädel verbunden ist. Das Stylohyale des Hundes hingegen wird nur durch Bindegewebe lose an den Schädel geheftet. Es kann also vom M. jugulo-hyoideus rückwärts gezogen werden. So wird der M. jugulo-hyoideus bei der Kontraktion des M. stylo-glossus und M. stylo-pharyngeus den Hyoidbogen fixieren.

Der M. stylo-hyoideus ist beim Hund sehr variabel. In den Befunden, wo er noch gut ausgebildet ist, stellt er ein dünnes Muskelbändchen dar, das auf dem obersten Teil des Stylohyale entspringt, von dort aus quer über den Biventer mandibulae abwärts verläuft und mit zarter Endsehne am Corpus ossis hyoidei inseriert. In anderen

Fällen ist der Muskel distal stark verkürzt. Zuweilen ist er distal auf den M. biventer abgelagert und bildet oft nur noch ein ganz kurzes Muskelchen, das vom Stylohyale zum oberen Rande des Biventer hinzieht. Vom normalen Verhalten bis zu diesem stark rudimentären Zustand sind beim Hund alle möglichen Übergänge zu finden. Nur ein kleiner Schritt wäre von diesem extremen Befund bis zum völligen Schwund des Muskels. Tatsächlich soll bei anderen Carnivoren (Musteliden) nach Bijvoet (1908) der M. stylo-hyoideus fehlen. Das muß wohl als sekundäres Verhalten betrachtet werden.

Der **Nervus facialis** teilt sich gleich beim Austritt aus dem Foramen stylo-mastoideum in eine Anzahl Äste. Unter diesen kann man nach dem Verbreitungsgebiet 3 Gruppen unterscheiden:

1. Äste für die retroauriculäre Muskulatur und die 2. Schicht des Nackenplatysma (Rami auriculares posteriores).

2. Hauptstamm des N. facialis für die übrige oberflächliche Facialismuskulatur.

3. Äste für die tiefen Facialismuskeln (Ramus digastricus und Ramus stylo-hyoideus).

1. Äste für die retroauriculäre Muskulatur.

Es sind zwei motorische Rami auriculares posteriores (I und II), welche die gesamte retroauriculäre Muskulatur versorgen. Daneben findet sich ein sensibler Ramus auricularis internus, welcher in die Cartilago auris eintritt.

Der Ramus auricularis posterior I versorgt die 2. Schicht des Nackenplatysma und unmittelbar daran anschließende Partien der retroauriculären Muskulatur (Partien der 2. und 3. Schicht). Er ist also auf den hinteren (kaudalen) Abschnitt der retroauriculären Muskulatur beschränkt. Die gemeinsame Innervation des Nackenplatysma und der retroauriculären Muskulatur weist, wie die primitiven Muskelbefunde auf den engen genetischen Zusammenhang dieser beiden Muskelgebiete hin. Im I. Teil wurde ausführlich besprochen, wie sich die retroauriculäre Muskulatur vom Platysma abgespalten und hernach selbständig zur reich gegliederten Ohrmuskulatur differenziert hat.

Der Ramus auricularis posterior II versorgt hauptsächlich den vorderen (kranialen) Abschnitt der retroauriculären Muskulatur (Partien der 1., 2. und 3. Schicht). Seine beiden Äste sind weit ausgezogen, da sie zum Teil weit distal gelegene Muskelpartien zu versorgen haben, so die Pars occipitalis, den vorderen Abschnitt des Scutulo-auricularis med., den auf die Vorderseite der

Ohrmuschel abgelagerten M. helicis retroauricularis und den noch weiter distal vorgedrungenen M. mandibulo-auricularis. Die Innervation zeigt also, in Übereinstimmung mit primitiven Muskelbefunden, daß diese Muskeln dem retroauriculären Gebiet angehören.

Es ist zu konstatieren, daß die Verzweigung der Rami I und II mit der Schichtenbildung in der retroauriculären Muskulatur nicht gleichen Schritt gehalten hat. Es besteht nicht ein besonderer Ast für die 1. Schicht, ein anderer nur für die 2. Schicht und ein dritter nur für die 3. Schicht; vielmehr geben sowohl Ramus I als auch Ramus II Aste für verschiedene Abschnitte der drei Schichten ab.

2. Der **Hauptstamm des N. facialis.**

Er teilt sich nach kurzem Verlauf unter der Glandula parotis in seine kräftigen Hauptäste:

Ramus temporalis (I),
Ramus zygomatico-orbitalis (II),
Ramus bucco-labialis superior (III),
Ramus bucco-labialis inferior (IV),
Ramus colli (V).

Diese Äste versorgen die übrige oberflächliche Facialismuskulatur, also den Sphincter colli superficialis, das Platysma, mit Ausnahme der 2. Schicht des Nackenplatysma, den Sphincter colli profundus und alle seine Derivate. Die Verzweigung der Äste ist im Gegensatz zu den Rami auriculares posteriores sehr kompliziert. Häufig bilden Zweige miteinander Anastomosen, wodurch komplizierte Nervengeflechte entstehen. Vielfach gehen auch Äste des N. facialis Anastomosen mit dem N. trigeminus ein.

Ramus temporalis (I) und Ramus zygomatico-orbitalis (II) sind zwei eng zusammengehörende Nervenäste. Sie versorgen zusammen den dorsalen Abschnitt der Pars intermedia und den M. auriculo-labialis, die orbito-fronto-auriculäre Muskulatur, den M. orbicularis oculi und den M. levator labii et nasi, also sämtliche Derivate der Pars intermedia des Sph. colli profundus (vgl. I. Teil). Untereinander stehen die beiden Äste durch zahlreiche Anastomosen in Verbindung, wodurch der Nervenplexus in der Schläfengegend zustande kommt; zu den übrigen Hauptästen des N. facialis (Rami buccales und Ramus colli) hingegen haben sie keine Beziehung. Es besteht also eine auffallende Übereinstimmung zwischen der Nervenverzweigung des Ram. temporalis und Ram. zygomatico-orbitalis und dem zugehörigen, in zahlreiche selbständige Muskelindividuen differenzierten Muskelgebiet.

Ramus bucco-labialis superior (III) und Ramus bucco-labialis inferior (IV) gehören eng zusammen. Sie stehen miteinander durch Anastomosen in Verbindung und bilden dadurch den Nervenplexus in der Wangengegend. Die beiden Äste versorgen gemeinsam sämtliche Derivate der Pars oris des Sph. colli profundus (vgl. I. Teil), also den M. orbicularis oris, den M. buccinatorius, den M. mentalis und den M. maxillo-naso-labialis. Es besteht demnach eine auffallende Übereinstimmung zwischen der Nervenverzweigung der Rami bucco-labiales und der Differenzierung im Muskelgebiet der Lippen- und Wangengegend.

Der Ramus colli (V) versorgt 1. den Sphincter colli superficialis, 2. das Platysma, mit Ausnahme der 2. Schicht des Nackenplatysma, die, wie erwähnt, von einem Ast des Ram. auricularis posterior I versorgt wird, und 3. die nicht differenzierten Abschnitte des Sphincter colli profundus, nämlich die Pars auris, den ventralen Abschnitt der P. intermedia, die P. palpebralis und noch einen kleinen Teil der P. oris..

Die Beziehungen zwischen Ramus colli und Ramus bucco-labialis inferior sind nur lockere. Sie lassen sich deshalb nicht vergleichen mit den engen Beziehungen zwischen den beiden Rami bucco-labiales und den Beziehungen zwischen Ramus temporalis und Ramus zygomatico-orbitalis.

3. Die **Äste für die tiefen Facialismuskeln,** Ramus digastricus und Ramus stylo-hyoideus treten getrennt aus dem Foramen stylomastoideum heraus. Der Ramus digastricus innerviert den hinteren Bauch des M. biventer mandibulae und den M. jugulo-hyoideus, der, wie erwähnt, eine Abspaltung des Biventer ist. Der Ramus stylo-hyoideus versorgt den M. stylo-hyoideus.

Allgemeine Betrachtungen über die Facialismuskulatur.

Ich halte es für nützlich, nachdem ich im I. Teil und im vorliegenden II. Teil die Ergebnisse meiner Untersuchungen mitgeteilt habe, eine zusammenfassende, allgemeine Betrachtung über die Facialismuskulatur anzuschließen. Ganz besonders wird hierbei auf die hohe Stellung hinzuweisen sein, welche die Säuger in Bezug auf die Ausbildung und mannigfaltige Differenzierung der oberflächlichen Facialismuskulatur gegenüber den übrigen Vertebraten einnehmen. Auf welchem Wege die Ausbildung der Ge-

sichtsmuskulatur bei den Säugern vor sich ging und welche Momente dazu geführt haben mögen, sind wichtige Fragen der Facialismuskelforschung. Es sei mir ferner gestattet, kurz auf die Methodik der morphologischen Forschung hinzuweisen.

P. Eisler versuchte in Bardeleebens Handbuch der Anatomie des Menschen, Band: Muskeln des Stammes, S. 193—196 die Differenzierung der Gesichtsmuskulatur beim Menschen auf rein mechanische, während der Embryonalentwicklung wirkende Ursachen zurückzuführen. Er vermutet, daß bei Embryonen von 13—14 mm Länge unter dem Einfluß der rasch zunehmenden Kopfkrümmung auf der einen, der Herzentwicklung auf der anderen Seite eine Raumbeschränkung des Facialismuskelblastems im Muttergebiet (im Bereiche des Hyoidbogens) eintrete. Deshalb überschreite nun ein Strom von Muskelbildungszellen die Grenze des Hyoidbogens und überschwemme die ganze Nachbarschaft, speziell die Kopfregion, wo infolge der raschen Vergrößerung des Kopfes (Hirnes) die Widerstände in dem oberflächlichen Mesenchym erheblich herabgesetzt werden. Durch das Ohr werde der Zellstrom in einen Hinterhaupts- und einen Gesichtsteil getrennt, die sich aber oberhalb des Ohres wieder vereinigen und aneinander hin scheitelwärts fließen. Die Zellmasse umfließe die Gesichtsöffnungen. Zugleich werde durch die Mund- und Augenöffnung eine neue Zerlegung des Zellstromes in einen Mandibular-, Maxillar- und Temporo-frontalteil bedingt. In der Mediane treffen die antimeren Ströme aufeinander. Nach der Darstellung von Eisler entsteht in diesen Blastemströmen ein kompliziertes Durcheinander, ein Aneinandervorbeifließen, ein Überholen der einen Ströme durch andere, ein Mitreißen von oberflächlichen durch tiefere Teile oder von schwächeren Komplexen durch stärkere Komplexe der gleichen Schicht, Ablenkungen aus der ursprünglichen Richtung usw. Andererseits sei die allgemeine Flächenvergrößerung der Unterlage weitgehend mitbestimmend für die Verteilung und Gestaltung der Blastemmasse. Die Strömung komme dann dadurch zum Stehen, daß die Blastemzellen in Muskelfasern auszuwachsen beginnen, woran sich unmittelbar die Sehnenbildung anschließe und damit die allmähliche Festlegung der Fasern. Es erfolge nun die Trennung der Muskeln zu mehr oder weniger selbständigen Einheiten und die Gewinnung ihrer definitiven Verlaufsrichtung fast ausschließlich durch das drei-dimensionale Wachstum der darunter liegenden Teile, d. h. durch gleichzeitige Höhen-, Längen- und Breitenzunahme von Schädel und Gesicht usw.

So glaubt also Eisler, die komplizierte Differenzierung der Gesichtsmuskulatur durch Annahme lediglich mechanischer, während der Embryonalentwicklung wirkender Faktoren erklären zu können. Zwar wird ja nicht von der Hand zu weisen sein, daß bei der Gestaltung der einzelnen Gesichtsmuskeln entwicklungsmechanische Faktoren mitwirken. Diese sind jedoch vorerst durch exakte Forschung genau festzustellen.

Der Hypothese von Eisler möchte ich entgegenhalten, daß doch auch bei den Reptilien und Vögeln die ganz gleichen Momente in Frage kommen, die Eisler für die Säuger als ausschlaggebend betrachtet. Tritt denn nicht auch bei den Embryonen der Reptilien und Vögel frühzeitig die rasch zunehmende Kopfkrümmung auf der einen und die Herzentwicklung auf der anderen Seite auf, die nun eine Raumbeschränkung des Facialismuskelblastemes im Bereiche des Hyoidbogens bewirken müßten! Auch bei den Sauropsiden-Embryonen müßte also, da die gleichen Vorbedingungen wie bei den Säugern vorhanden sind, ein Strom von Bildungszellen die Grenze des Hyoidboges überschreiten und sich auf die Kopfregion ausdehnen. Auch bei ihnen würden nun infolge der raschen Vergrößerung des Kopfes die Widerstände im oberflächlichen Mesenchym der Kopfregion erheblich herabgesetzt, und dadurch würde ein Abfließen des Bildungszellstromes begünstigt, welches Moment ja von Eisler besonders betont wird. Wir finden aber, wie die vergleichende Anatomie lehrt, die oberflächliche Facialismuskulatur bei den Reptilien und Vögeln noch vollständig auf die Halsregion beschränkt. Die Ausbreitung der Facialismuskulatur auf die Kopfregion bei den Säugern muß demnach in der Stammesentwicklung dieser höchsten Vertebratenabteilung begründet sein. Es bedeutet die Ausbildung der Gesichtsmuskulatur für die Organisation der Säuger eine wichtige Neuerwerbung.

Das vergleichend-anatomische Studium der Facialismuskulatur innerhalb der Vertebratenreihe gibt uns ein tieferes Verständnis dafür, wie aus einem dem N. facialis zugehörigen, ursprünglich auf die Region des Hyoidbogens beschränkten Muskelsegment im Laufe der Phylogenese sich schließlich die komplizierte, in zahlreiche Muskelindividuen gegliederte Gesichtsmuskulatur der Säugetiere und des Menschen entwickeln konnte. Es war vor allem G. Ruge, der in seinen ausgedehnten Untersuchungen »über das peripherische Gebiet des N. facialis bei Vertebraten (1896)« sich mit diesen Fragen beschäftigt hat.

Steigen wir in der Vertebratenreihe bis zu den **Selachiern** hinunter, so finden wir bei den primitivsten Vertretern dieser Gruppe, nämlich bei den Squaliden das dem N. facialis zugehörige Muskelgebiet *C2* (Ruge), die Muskulatur des 2. Visceralbogens (Hyoidbogen) als schmalen Muskelstreifen zwischen Spritzloch und 1. echter Kiemenspalte ausgedehnt. *C2* steht also hier im Dienste des Kiemenapparates. Es bildet einen Abschnitt des Constrictor superficialis arcuum visceralium. Vor ihm liegt *C1*, der Constrictorabschnitt des 1. Visceralbogens, das Muskelgebiet des N. trigeminus. Kaudalwärts vom Muskelabschnitt *C2* finden wir *C3*, den Constrictorabschnitt des 3. Visceralbogens (1. echter Kiemenbogen), das Muskelgebiet des N. glossopharyngeus. Daran schließen *C4—6* (bezw. *C4—C7—C8*), die Constrictorenabschnitte der folgenden Visceralbogen (2.—4., bezw. 2.—5.—6. echter Kiemenbogen), das dem N. vagus zugehörige Muskelgebiet. Bei den niedersten Squaliden finden wir im Muskelgebiet des N. facialis schon eine Differenzierung in verschiedene Muskelabschnitte. Wir haben bereits hier schon Organisationsverhältnisse, welche direkt zu den anderen Wirbeltierabteilungen überleiten.

Der Bau der Facialismuskulatur bei den übrigen Abteilungen der Fische läßt sich zurückführen auf den eben geschilderten, noch einfachen Grundplan. Weitere Differenzierungen stehen im Zusammenhang mit der Umgestaltung am Hyoidbogen und am Schädel, und mit der Ausbildung eines durch Skeletteile gestützten Kiemendeckels. Unter den Fischen erreichen namentlich die Teleosteer eine hochgradige, einseitige Differenzierung des Facialismuskelgebietes.

Für die Beurteilung der Facialismuskulatur der **Amphibien** müssen wir daher auf indifferentere Zustände zurückgreifen. Von Befunden, wie sie die Squaliden aufweisen, läßt sich das Verhalten der Facialismuskulatur bei den Perennibranchiaten und Derotremen herleiten. Hier finden wir den ursprünglich einheitlichen Constrictor superficialis in die den einzelnen Visceralbogen zugehörigen Muskelabschnitte geschieden. *C2*, die Constrictorportion des Hyoidbogens, also das Facialisgebiet, hat große Selbständigkeit erlangt und bedeutende Differenzierung erfahren. Auch hat es sich nach hinten über *C3*, das Muskelgebiet des N. glossopharyngeus ausgedehnt. Bereits bei diesen niedersten Amphibien ist eine Scheidung in eine oberflächliche Muskelschicht (*C2 dv*, Ruge) und eine tiefe Schicht (*C2 md* und *C2 h*, Ruge) eingetreten. Es sind also bereits hier schon die für die höheren Wirbeltiere charakteristischen Ver-

hältnisse angebahnt. Die Zustände bei diesen niederen Amphibien leiten zu den Befunden bei den Salamandrinen und Gymnophionen über. Ebenso können wir die einseitig differenzierten Zustände der Anuren ohne Schwierigkeiten auf Befunde der Urodelen zurückführen.

Die Ausbildung der Facialismuskulatur bei den **Reptilien** läßt sich auf Zustände beziehen, wie sie die niederen Amphibien aufweisen. Auch bei den Reptilien steht die tiefe Schicht *C2 md* und *C2 h* noch in primitivem muskulösem Zusammenhang mit der oberflächlichen Schicht *C2 dv*. Diese Abschnitte bilden noch deutlich ein einheitliches Muskelgebiet. Mit der Ausbildung einer Halsregion gewann die oberflächliche Schicht *C2 dv* an Ausdehnung. In zutreffender Weise ist diese Schicht bei den Reptilien ein Sphincter colli genannt worden. Er entspringt an der dorsolateralen Fascie und verläuft von dort zur ventralen Medianlinie, wo er sich in der Ventralaponeurose inseriert.

In ähnlichem Bau wie bei den Reptilien findet sich der Sphincter colli auch bei den **Vögeln** wieder. Er erreicht bei langhalsigen Vögeln eine mächtige Ausdehnung. In seiner ganzen Länge bedeckt er den längs verlaufenden M. cucullaris (Trapezius). Oft ist er mit ihm so innig verbunden, daß die Trennung der beiden Muskeln Schwierigkeiten bereitet. (Fälschlicherweise wurde zuweilen der M. cucullaris der Vögel dem Platysma der Säuger gleichgesetzt und zusammen mit dem Sph. colli als Hautmuskulatur aufgeführt.

Bei den **Säugern** sind im Gebiete der Facialismuskulatur sehr tiefgreifende Umgestaltungen eingetreten. Wir stoßen hier auf ganz neue Zustände. Während bei den Amphibien und Reptilien die oberflächliche Facialismuskulatur *C2dv* vollständig auf die Halsregion beschränkt ist, hat sie sich bei den Säugern auf den ganzen Kopf ausgedehnt und hier in eine große Zahl von Gesichtsmuskeln differenziert. Von der oberflächlichen Facialismuskulatur (Gesichtsmuskulatur) hat sich die tiefe Facialismuskulatur vollständig losgelöst. Nur die gemeinsame Innervation der beiden Muskelgebiete durch Zweige des N. facialis weist noch unzweideutig auf den ursprünglichen Zusammenhang hin. Auch deutet die Embryonalentwicklung noch darauf, daß wir in der Gesichtsmuskulatur und der tiefen Facialismuskulatur der Säuger ein genetisch einheitliches Muskelgebiet haben.

Von besonderem Interesse ist für uns die Gesichtsmuskulatur der Säuger. Sie muß ihren Ausgang von einem primitiven

Sphincter colli genommen haben, wie er sich ähnlich bei den recenten Reptilien im Grundplan erhalten hat. Bei meinen Untersuchungen an der Katze[1] habe ich diesen primitiven, auf die hintere Halsregion beschränkten Sphincter colli noch in Resten vorgefunden. Er besitzt in primitiven Befunden noch den ursprünglichen Verlauf von der Nackenlinie bis zur Ventralseite des Halses.

Dadurch, daß sich der primitive Sphincter colli auf das Gesicht ausdehnte, entstand der Sphincter colli profundus, der als transversale Muskellage von der Ohrgegend bis zur Mundspalte reicht. In primitiven Befunden bei der Katze schließt er in gleicher tiefer Lage nach vorn an den Sphincter colli primitivus an. Die Pars auris, die hinterste Portion des Sph. colli profundus vermittelt also den Übergang vom primitiven Sph. colli zum Sph. colli profundus.

In der Nackengegend spaltete sich vom primitiven Sph. colli das Platysma ab, das sich auf die Seitenfläche und Unterseite des Kopfes ausdehnte und als kräftige, längs verlaufende Muskelschicht bis zur Mundspalte vordrang. Bei der Katze hat sich in ursprünglichen Befunden der genetische Zusammenhang des Nackenplatysma mit seinem Stammgebiet, dem primitiven Sphincter colli noch erhalten.

Ventrale Partien des Sph. colli haben sich bei einer Reihe von Säugetieren über den unteren Rand des Platysma geschoben und bedecken nun dasselbe als transversal verlaufender Sphincter colli superficialis (vergl. Hund).

Auf diese Weise sind also bei den Säugern aus dem primitiven Sphincter colli (*C2dv*) die drei Hauptschichten der Gesichtsmuskulatur: Sph. colli profundus, Platysma und Sph. colli superficialis hervorgegangen. Im Gebiet des Sph. colli profundus und des Platysma ist hernach eine reiche Gliederung in selbständige Muskelindividuen eingetreten. Vielfach haben diese untereinander oder mit ihrem Stammgebiet den primitiven Zusammenhang bewahrt, so daß daraus noch der Gang der stattgehabten Differenzierung ermittelt werden kann, wie ich dies bei Katze und Hund durch eingehende Spezialuntersuchungen getan und nun in der vorliegenden Arbeit (im I. und II. Teil) dargelegt habe.

Da mit der Differenzierung der Gesichtsmuskulatur die Verzweigung des N. facialis in engstem Zusammenhang steht, leistet die Untersuchung der Innervationsbefunde bei der genetischen Unter-

[1] E. Huber. Über das Muskelgebiet des Nervus facialis bei Katze und Hund, nebst allgemeinen Betrachtungen über die Facialismuskulatur. Anat. Anz. Bd. 51, 1918, Abb. 1 u. 2.

suchung der Gesichtsmuskulatur unschätzbare Dienste. Es ist meines Erachtens eine der schönsten Aufgaben der Facialismuskelforschung, zu ermitteln, auf welchem Wege sich die Differenzierung in die hochspezialisierte, bei den einzelnen Säugerabteilungen in so verschiedener Weise ausgebildete und an die mannigfaltigsten Funktionen angepaßte Gesichtsmuskulatur vollzogen habe. Bei dieser Aufgabe erweist sich die genetische und vergleichend-anatomische Erforschung durch Präparation mit Messer und Pincette, unter Zuhilfenahme der Lupe weitaus am aussichtsreichsten.

Freilich wird die mikroskopische Untersuchung zur Lösung abgegerenzter Fragen, welche von der makroskopisch-vergl. anatomischen Forschung gestellt werden, wichtiges beitragen können. Es ist z. B. durch die mikroskopischen Untersuchungen von Aeby (1879), Rex (1887), Perregaux (1884) und Bovero (1902) die feinere Struktur der Lippenmuskulatur bei Primaten bekannt geworden.

Ferner läßt sich z. B. in Regionen, wo einzelne Muskelpartien schnige Reduktion erlitten haben, mit Hülfe des Mikroskopes der Verlauf der Sehnenfasern festellen und so die ursprüngliche Ausdehnung jener Muskelpartien ermitteln, was für den Nachweis von genetischen Zusammenhängen zwischen einzelnen Muskeln von großer Bedeutung sein kann usw. Zur Feststellung der gröberen Verhältnisse und für die Lösung von Fragen, welche das ganze Gebiet der Gesichtsmuskulatur betreffen, ist hingegen die mikroskopische Untersuchungsmethode unzureichend[1]. Das zeigen unter anderen Arbeiten z. T. die eben zitierten, besonders deutlich diejenige von Perregaux mit den Angaben, welche die Carnivoren und Nager betreffen. Den gleichen Mängeln begegnen wir in der Arbeit von Roy (Le muscle orbiculaire des lèvres. Thèse méd. de Bordeau 1890), die vornehmlich auf mikroskopischer Untersuchung basiert.

Fragen wir nun nach den **Ursachen**, die bei den Säugern zur Ausbildung einer Gesichtsmuskulatur geführt haben, so müssen wir deren eine ganze Reihe in Betracht ziehen. Wir sehen die Gesichtsmuskulatur zusammen mit anderen wichtigen, in der Stammesentwicklung der Säugetiere gemachten Neuerwerbungen auftreten. Eines der wichtigsten Momente war zweifellos die Erwerbung einer

[1] Schon G. Ruge hat 1887 in sehr zutreffender Weise darauf hingewiesen, daß bei einer wissenschaftlichen Bearbeitung der gesamten Gesichtsmuskulatur die moderne mikroskopische Technik bei weitem hinter der Präparation mittelst Messer und Pincette zurücksteht, und daß sich selbst mit guten Schnittserien die wichtigsten Fragen nicht lösen lassen.

beweglichen Kopfhaut. Dadurch konnte die auf die Kopfregion sich ausbreitende oberflächliche Facialismuskulatur in verschiedenen Regionen des Gesichtes Angriffspunkte erlangen.

Die Ausdehnung der oberflächlichen Facialismuskulatur bis zur Mundspalte und ihre Umbildung zur Wangen- und Mundmuskulatur steht in engem Zusammenhang mit dem Modus der Nahrungsaufnahme und der Bewältigung der Nahrung. Die Hauptleistung besteht bei den Säugern nicht in einem bloßen Ergreifen und Festhalten der Nahrung, wie bei den übrigen Wirbeltieren, sondern in der Zerkleinerung derselben. Erst wichtige für die Säuger charakteristische Umbildungen am Kieferapparat ermöglichten die Zerkleinerung der Nahrung. Es ist ja längst bekannt, daß das Unterkiefergelenk der Säuger demjenigen der übrigen Vertebraten nicht homolog ist. Bei den Säugern hat sich cranialwärts ein neues Kiefergelenk ausgebildet. Dies bedingte eine Verkürzung des Unterkiefers und somit auch eine Verkürzung der oberen Kieferpartien. Damit ging Hand in Hand eine Reduktion der Zahnzahl. Zugleich aber trat eine allmähliche Differenzierung des ursprünglich aus gleichartigen Zähnen zusammengesetzten Gebisses ein, das nun für die Zerkleinerung der Nahrung geeignet war. Von großer Bedeutung für die Nahrungsaufnahme war die Bildung eines Vorraumes der Mundhöhle durch Hautfalten. Die Wangen und die frei beweglichen Lippen, welche dieses Vestibulum oris begrenzen, erfuhren eine Muskularisierung namentlich durch den Sphincter colli profundus, aber auch durch das bis zur Mundspalte sich ausdehnende Platysma. Die vom Sph. colli profundus herstammenden Muskelpartien (Pars oris), erfuhren in der Folge eine starke Ausbildung. Weitere wichtige Funktionen bedingten bei verschiedenen Säugern eine reiche Gliederung und hohe Differenzierung dieser Muskulatur. Ich möchte da ganz besonders auf die fein differenzierte Mundmuskulatur der Anthropoiden und des Menschen hinweisen.

Mit der bedeutenden Entwicklung des Geruchsinnes bei den Säugetieren hängen Umgestaltungen in der Nasenregion zusammen. Vor allem ist da das knorplige Gerüst der Nase zu betrachten. Die knorplige Nasenkapsel ist zwar auch bei den übrigen Vertebraten vorhanden. Sie ist aber bei ihnen rings von Knochen umschlossen, vor allem von den Processus praenasales des Os intermaxillare, wie Gaupp bei den Amphibien und Reptilien nachgewiesen hat. Bei den Säugetieren sind diese knöchernen Fortsätze rückgebildet, wodurch die knorplige Nasenkapsel frei wurde. Zu diesem

nun frei beweglichen Organ traten Abschnitte des Sphincter colli profundus in Beziehung. Bei einzelnen Säugerabteilungen kam es in diesem Gebiete sogar zu einer außerordentlich hohen Differenzierung der Muskulatur. Ich weise da besonders auf die Ungulaten, Insektivoren und Proboscidier hin.

Zu den Augenlidern, die bei den Säugern eine große Beweglichkeit zeigen, traten Abschnitte des Sphincter colli profundus in Beziehung und bildeten den Orbicularis oculi. Durch diese Vervollkommung wurde ein besserer Schutz der Augen erreicht.

Mit der Vervollkommung des Gehörorganes und der Ausbildung einer durch Knorpelteile gestützten, Schall aufnehmenden, frei beweglichen Ohrmuschel ging die Ausbildung der Gesichtsmuskulatur in dieser Region Hand in Hand: Von der Nackengegend aus gewannen größere Abschnitte des Platysma Beziehung zur Ohrmuschel; andererseits bot diese dem vor dem Ohre ausgedehnten Sphincter colli profundus Angriffspunkte dar. So wurde die Ohrmuschel reichlich von Muskulatur umgeben, die sich in der Folge weiter ausbildete und in einzelnen Abteilungen der Säuger eine außerordentlich hohe Differenzierung erreichte, so bei den Carnivoren und Ungulaten.

Einen nicht geringen Einfluß auf die Gestaltung der Gesichtsmuskulatur wird bei den Säugetieren die mit der Ausbildung von Milchdrüsen in Zusammenhang stehende Säugefunktion gehabt haben. Zwar ist anzunehmen, daß zuerst das aus den modifizierten Hautdrüsen abgesonderte Sekret von den Jungen abgeleckt wurde, wie dieser Modus noch bei den recenten Monotremen ausgebildet ist. Bei den Marsupialiern wird durch einen M. compressor mammae des Muttertieres die Milch aus den tief in den kindlichen Darmtractus eingesaugten Zitzen ausgespritzt. Dabei ist, was Klaatsch[1] hervorhebt, jegliche aktive Beteiligung der jungen Tiere ausgeschlossen. Später freilich kommt ein aktives Saugen in Frage, indem die Jungen, selbst wenn sie dem Beutel schon entwachsen sind, zeitweise in denselben zurückkehren, um sich von der Mutter ernähren zu lassen. Bei den Placentaliern wurde diese Art des Säugens zum alleinigen Modus. Daß mit dem aktiven Saugen der Jungen eine Ausbildung der Lippen- und Wangenmuskulatur Hand in Hand gehen mußte, ist einleuchtend.

[1] H. Klaatsch. Die Bedeutung des Säugemechanismus für die Stammesgeschichte des Menschen. Korresp. Blatt der deutschen Gesellschaft für Anthropologie, Ethnologie und Urgeschichte. Jahrg. 1912, S. 114—126.

Ich habe im Vorausgehenden nur mit wenigen Andeutungen auf einige der wichtigen Momente hingewiesen, die bei den Säugern den Anstoß zu einer reichen Entwickelung und Weiterdifferenzierung der Gesichtsmuskulatur gegeben haben.

Man würde wohl erwarten, daß bei den Monotremen sehr einfache Zustände anzutreffen seien. Jedoch finden wir bei diesen niedersten Säugetieren neben sehr primitiven Befunden ganz eigenartige, sekundäre Befunde, die wohl nur durch Vergleich mit den in dieser Beziehung primitiver sich verhaltenden Marsupialiern und niederen Placentaliern ihre richtige Beurteilung finden. Verschiedene Ursachen haben bei den Monotremen zur eigenartigen Ausbildung der oberflächlichen Facialismuskulatur geführt. Besonders möchte ich hinweisen auf die merkwürdige Umbildung der Kiefer, auf die Modifikation der Schnauzengegend bei Echidna und die Schnabelbildung bei Ornithorhynchus, dann auf die Ausbildung des Stachelkleides bei Echidna, auf die enge Beziehung, welche die oberflächliche Facialismuskulatur zur Hautrumpfmuskulatur, dem Gebiet der Nn. thoracales anteriores gewann. Bei Ornithorhynchus wird außerdem die eigenartige Kopfbildung modifizierend auf die Ausbildung der Gesichtsmuskulatur gewirkt haben.

Daß bei den Monotremen ursprünglich der Sphincter colli profundus sich bis zur Mundspalte ausdehnte, davon zeugt bei Echidna noch die weit vorn an der stark verlängerten Schnauze isolierte Pars oris (»Primitiver Buccinator,« Ruge)[1] und bei Ornithorhynchus der Sphincter der Backentasche (Sph. buccae, Ruge). Das Platysma hat bei Ornithorhynchus am Kiefer Anheftung erlangt und steht dort in sekundärem Zusammenhang mit dem Sphincter buccae; anderseits haben ventrale Bündel des Platysma sogar Festheftung am Humerus gewonnen. Ein Teil des Sph. colli hat sich bei Echidna und Ornithorhynchus über das Platysma hinweggeschoben und bedeckt dasselbe als mächtiger Sphincter colli superficialis. Bei Echidna steht er ventral noch im genetischen Zusammenhang einerseits mit dem Sph. colli profundus und anderseits mit einem Muskelabschnitt, welcher dem primitiven Sph. colli gleichzusetzen ist. Die Ohrmuskulatur der Monotremen zeigt nur geringe Differenzierung. Ornithorhynchus besitzt ja überhaupt kein äußeres Ohr; bei Echidna hebt sich nur der Vorderrand der Ohrmuschel als deut-

[1] G. Ruge. Die Hautmuskulatur der Monotremen und ihre Beziehung zu dem Marsupial- und Mammarapparat. Jenaische Denkschriften V, 1895.

licher Wall von den benachbarten Hautpartien ab. Ein bewegliches Ohr, wie es die Marsupialier und Placentalier besitzen, existiert also auch bei Echidna noch nicht. Die ganze Ohrmuschel ist bei ihm vollständig in die Muskelmasse eingebettet.

So nehmen also die Monotremen durch ihre eigenartige Ausbildung der oberflächlichen Facialismuskulatur eine mehr selbständige Stellung ein, während anderseits ein engerer Anschluß der niederen Placentalier an die Marsupialier besteht.

Nachdem ich in kurzen Zügen die Entwicklung der Gesichtsmuskulatur bei den Säugern im allgemeinen erörtert und dabei die Sonderstellung der Monotremen gegenüber den Marsupialiern und Placentaliern hervorgehoben habe, möchte ich hier nun auf einige Punkte hinweisen, welche die **Primaten** betreffen. Diese Säugerordnung beansprucht ja unser größtes Interesse, da ihnen der Mensch selbst angehört. Eingehende Kenntnis der Gesichtsmuskulatur der Primaten verdanken wir namentlich den klassischen Untersuchungen von G. Ruge. Es war wohl begründet, daß G. Ruge zuerst eingehend die Prosimier (1885) untersuchte, um einen sicheren Ausgangspunkt für die Beurteilung der Primaten (1887) zu gewinnen.

Die Prosimier zeigen im Bau der Gesichtsmuskulatur wichtige primitive Zustände, wie wir sie in den wesentlichen Zügen auch bei anderen niederen Säugerabteilungen (Marsupialier, Insektivoren, Carnivoren) finden. Es läßt sich also daraus noch der für die Säuger gemeinsame Grundplan herauserkennen. Anderseits schließen die niedersten Vertreter der Primaten, die Hapaliden, so eng an die Prosimier an, daß man sie eigentlich eher dieser Gruppe zuweisen möchte. In anderen Punkten aber leiten sie direkt zu den übrigen Plathyrrhinen und den Katarrhinen über. Bei diesen haben im Gebiete der Gesichtsmuskulatur bereits tiefgreifende Umgestaltungen Platz gegriffen. In einzelnen Regionen lassen sich keine sicheren Andeutungen des genetischen Zusammenhanges der neugegliederten Gesichtsmuskeln mehr nachweisen. Anderseits zeigen eine Anzahl Muskeln sekundäre Beziehungen zueinander. Dadurch treten zuweilen für die Beurteilung große Schwierigkeiten auf. Die genaue Kenntnis der noch ursprünglicheren Zustände bei den Prosimiern bildet daher in solchen Fällen eine unschätzbare Grundlage für die richtige Beurteilung der Befunde. Den Höhepunkt der Differenzierung zeigt die Gesichtsmuskulatur bei den Anthropoiden und vor allem beim Menschen, wo ein Teil dieser Muskulatur als fein gegliederte »mimische Muskulatur« die vielen Abstufungen

im Gesichtsausdruck bewirkt und dadurch auch die kleinsten Regungen des Gemütes erkennen läßt[1]. Daß beim Menschen die Ausbildung der höheren geistigen Fähigkeiten, der Gesichtsausdruck, die Erwerbung und Vervollkommnung der artikulierten Sprache einen bedeutenden Einfluß auf die Gestaltung der mimischen Muskulatur gehabt haben, ist einleuchtend.

Es wäre aber verfehlt, wenn wir annehmen wollten, daß der Mensch in Bezug auf die gesamte Gesichtsmuskulatur hoch über allen übrigen Säugern stehe. Neben der feinen Ausbildung seiner Antlitzmuskulatur treffen wir namentlich im Gebiete der Ohrmuskulatur weitgehende Rückbildungen. Ziehen wir die Ohrmuskulatur anderer Säuger zum Vergleiche herbei, so sehen wir, wie dieses Gebiet z. B. bei den Carnivoren und Ungulaten eine reiche Gliederung erfahren hat. In der retroauriculären Muskulatur ist es zur Schichtenbildung und innerhalb dieser Schichten zur Ausbildung von selbständigen Muskelindividuen gekommen. Einzelne Partien haben sich auf die Ohrmuschel als Mm. auriculares proprii abgelagert. Innerhalb der präauriculären Muskulatur hat namentlich das in diese Muskelmasse eingelagerte Knorpelschildchen eine weitgehende Umgestaltung hervorgerufen. So zeigen die Carnivoren und ganz besonders die Ungulaten in Bezug auf die Ohrmuskulatur eine hohe Spezialisierung. Der kräftigen Entfaltung und reichen Gliederung der Ohrmuskulatur entspricht denn auch bei diesen Tieren eine große Beweglichkeit des äußeren Ohres.

Anderseits finden wir bei den Ungulaten eine hohe Ausbildung und weitgehende Anpassung der Muskulatur der Schnauze.

Aber auch bei sonst primitiven Säugerabteilungen sind einzelne Gebiete der Gesichtsmuskulatur hoch entwickelt. Bei den Insectivoren z. B. hat die Ausbildung der Schnauze zu einem rüsselartigen Spür- und Wühlorgan eine starke Differenzierung der Schnauzenmuskulatur, vor allem des M. maxillo-naso-labialis hervorgerufen.

Die höchste Differenzierung in Bezug auf die Schnauzen-

[1] G. B. Duchenne. Mécanisme de la physionomie humaine, ou Analyse électro-physiologique de l'expression des passions. 1866.

Ch. Darwin. Der Ausdruck der Gemütsbewegungen bei dem Menschen und den Tieren. Darwins gesammelte Werke. Bd. VII, 1877.

E. Bugnion. Les mouvements de la face ou le mécanisme de l'expression. Lausanne 1895.

H. Virchow. Gesichtsmuskeln und Gesichtsausdruck. Archiv f. Anat. u. Entwickl.-Gesch. Jahrg. 1908.

H. Krukenberg. Der Gesichtsausdruck des Menschen. 1922.

muskulatur zeigt unstreitig der Elephant, dessen Rüssel zu einem hochentwickelten Tast- und Greiforgan entwickelt ist.[1]

So haben also bei den verschiedenen Säugerabteilungen bestimmte Gebiete der Gesichtsmuskulatur eine besonders hohe Differenzierung erlangt.

Was nun die Gesichtsmuskulatur des Menschen anbetrifft, so können wir innerhalb der Primatenreihe in den Grundzügen alle wichtigeren Etappen erkennen, welche der Mensch, der höchste Vertreter der Primatenordnung in seiner Stammesentwicklung durchlaufen haben muß. Ferner deuten beim Menschen häufige regressive Varietäten noch auf diesen Entwicklungsgang zurück. Das Studium der Gesichtsmuskulatur bei den primaten Affen und das Studium der Varietäten an der menschlichen Gesichtsmuskulatur wirft deshalb Licht auf die Phylogenese des Menschen. Es läßt sich das wohl am besten an einigen Beispielen erläutern:

Bei den niedersten Primaten, den Hapaliden zeigt das Platysma noch die primitive Ausdehnung, wie ich es bei Katze und Hund vorgefunden habe, und wie es bei einer Reihe weiterer niederer Säuger bekannt ist. Es entspringt mit einer tiefen Lage von der dorsalen Medianlinie. Die oberflächliche Lage erreicht die Nackenlinie nicht mehr, sondern hat ventralwärts von ihr Anheftung an der Haut erlangt. Beide Ursprungsportionen vereinigen sich zur einheitlichen, geschlossenen Muskelplatte, welche unter dem Ohre vorbei zur Unterlippe und dem Mundwinkel verläuft und dort inseriert. In der Nackengegend entspringen der M. auricularis posterior

[1] Vergl. Boas und Paulli. The Elephant's Head. I. Part: The facial muscles and the proboscis. Jena 1908.

Dieses Werk geht aus von der Erforschung des Elephantenrüssels. Da die Muskeln des Rüssels mit der Muskulatur des vorderen Kopfendes im Zusammenhang stehen, mußte notwendigerweise auch diese mitbearbeitet werden. Um nun ein besseres Verständnis für die Gesichtsmuskulatur des Elephanten zu gewinnen, haben die beiden Autoren ihre Untersuchungen auf Vertreter weiterer Säugerordnungen ausgedehnt.

Wertvoll an der Arbeit ist besonders die genaue Darstellung der Rüsselmuskulatur des Elephanten und die Vergleichung mit der Schnauzenmuskulatur anderer Säugetiere. Im ferneren hat die Untersuchung z. T. wichtige Aufschlüsse über die Befunde an der Gesichtsmuskulatur bei Marsupialiern, Insectivoren, Ungulaten usw. gebracht. Dagegen bedeuten die im Werke niedergelegten Schlußfolgerungen, welche die genetische Stellung der Gesichtsmuskeln betreffen, einen Rückschritt für die Facialismuskelforschung. Sie müssen daher, wie ich bereits im I. Teil betont habe, entschieden zurückgewiesen werden.

und der M. auriculo-occipitalis im Anschluß an die Nackenportion des Platysma. Sie zeigen hier noch die enge Beziehung zu ihrem Muttergebiet. Die Hapaliden weisen also sehr ursprüngliche Zustände auf. Sie schließen in ihrem Verhalten eng an die Prosimier an. Bei den höheren Plathyrrhinen und bei den Katarrhinen bis hinauf zu den Anthropoiden und zum Menschen haben sich von diesem primitiven Nackenursprung des Platysma Andeutungen erhalten. So ist der beim Menschen häufig auftretende M. transversus nuchae ein Rest des Nackenplatysma. Nicht selten findet man diesen Muskel noch in primitivem Zusammenhang mit abnormen Nackenbündeln des Platysma und mit dem M. auricularis posterior. Zuweilen vermitteln von diesem aus Muskelbündel oder sehnig reduzierte Partien den Übergang zum M. occipitalis. Solche Befunde weisen zurück auf einen ursprünglich einheitlichen M. auriculo-occipitalis, wie er sich bei den Halbaffen und Affen noch findet. Die beim Menschen in diesem Gebiet recht häufig auftretenden Varietäten lassen sich also ohne Schwierigkeiten durch die vergleichend-anatomischen Tatsachen erklären. Das »normale« Verhalten des Platysma bei den Anthropoiden und beim Menschen, speziell seine Ausdehnung bis zur Brust- und Schulterregion ist also ein abgeleiteter Zustand. Ursprünglich sind Brust- und Schulterregion dem Platysma vollständig fremd, was ich an dieser Stelle besonders betonen möchte.

Vielfach stößt man nämlich in der Literatur noch auf die veraltete Auffassung, das beim Menschen auf die Brust- und Schultergegend ausgedehnte Platysma sei ein Rest des bei niederen Säugetieren weitverbreiteten Hautrumpfmuskels (Panniculus carnosus). Dieser Rest habe sich in der Halsgegend in primitiver Weise (als Platysma) erhalten, während er im Gesicht zum Aufbau der Gesichtsmuskulatur aufgebraucht worden sei. Diese Darstellung ist unrichtig. Wie aus Untersuchungen von G. Ruge[1], L. Tobler[2] u. a. hervorgeht, stammt der Panniculus carnosus der Säuger aus abdominalen Muskelpartien der Pectoralismuskulatur. Er gehört dem Gebiet der

[1] G. Ruge. Die Hautmuskulatur der Monotremen und ihre Beziehung zu dem Marsupial- und Mammarapparat. Jenaische Denkschriften V. 1895. — Zusammenhang des M. sternalis mit der Pars abdominalis des M. pectoralis major und mittelst dieser mit dem Achselbogen. Morphol. Jahrb. Bd. XXXIII, 1905. — Der Hautrumpfmuskel der Säugetiere, der M. sternalis und der Achselbogen des Menschen. Morphol. Jahrb. Bd. XXXIII, 1905. — Der Hautrumpfmuskel des Menschen. Morphol. Jahrb. Bd. XLVIII, 1914.

[2] L. Tobler. Der Achselbogen des Menschen, ein Rudiment des Panniculus carnosus der Mammalier. Morphol. Jahrb. Bd. XXX, 1902.

Nn. thoracales anteriores an. Das Platysma und die gesamte Gesichtsmuskulatur hingegen haben, wie meine vorangehenden Ausführungen zeigen, ihre Entstehung aus einem Abschnitt der Visceralskelettmuskulatur genommen. Sie gehören dem Gebiet des N. facialis an. Wie bereits betont, ist die Ausdehnung des Platysma kaudalwärts bis in die Brust- und Schultergegend beim Menschen nichts ursprüngliches. Die benachbarte Lage der unteren Platysma-Abschnitte zu den oberen Partien des Panniculus carnosus, der beim Menschen öfters in spärlichen Resten als Achselbogen und M. sternalis auftritt, ist also eine sekundäre Erscheinung. Platysma und Panniculus carnosus haben genetisch absolut nichts miteinander zu tun. Das Übereinstimmende der beiden Muskelgebiete besteht einzig und allein in der subcutanen Lagerung.

Betrachten wir nun ein Beispiel aus dem Gebiete des Sphincter colli profundus. Es möge uns die gleichen Erscheinungen veranschaulichen, wie das eben besprochene Gebiet des Platysma und seiner Abkömmlinge.

Bei den Prosimiern dehnt sich in primitiven Befunden (Varecia und Avahis) der Sphincter colli profundus als transversale, unter dem Platysma gelegene, tiefe Muskellage von der Ohrgegend bis zur Mundspalte aus. Ein von den hinteren Abschnitten dieser tiefen Schicht abgegliederter Muskel, der Depressor helicis steht bei verschiedenen Prosimiern noch in ursprünglichem Zusammenhang mit dem Auriculo-labialis. Andererseits zeigt er genetische Beziehung zur orbito-fronto-auriculären Muskulatur, die sich bei Avahis und Lepilemur nach vorn in den Levator labii et nasi fortsetzt. Dieser besitzt seinerseits ursprüngliche Beziehung zu dem supraorbitalen Abschnitt des Orbicularis oculi. So ist bei Avahis und Lepilemur der primitive, vom Ohre aus über die Orbita zur Schnauze verlaufende Muskelzug noch erhalten, ähnlich wie ich ihn bei der Katze vorgefunden habe. Bei den übrigen Prosimiern und namentlich bei den Primaten ist in diesem Gebiet größere Sonderung eingetreten, indem der Auriculo-orbitalis größere Selbständigkeit erlangt hat. Bei den Primaten gliedert er sich in verschiedene selbständige Muskelindividuen. Innerhalb der Primatenreihe läßt sich die allmählige Differenzierung deutlich verfolgen. Die Umbildung ist im wesentlichen auf die Ausbildung des Schädeldaches zurückzuführen. Durch die Zunahme des Vorderhirnes traten Stirn- und Scheitelgegend stärker hervor. Dadurch erfolgte am orbito-auriculären Muskelzug in der Mitte eine Durch-

trennung der Fasern. Es bildeten sich schließlich zwei vollkommen selbständige Muskelabschnitte. Der vordere derselben, der am Supraorbitalrande entspringt und an der Stirne endet, ist der M. frontalis. Die hinteren Muskelbündel des Orbito-auricularis haben in der Schläfen- und Scheitelgegend feste Anheftung erlangt. Von dort ziehen sie zur Ohrmuschel und bilden so den M. auricularis anterior und den vorderen Abschnitt des M. auricularis superior. Bei den Anthropoiden und beim Menschen hat die Differenzierung den höchsten Grad erreicht. Zuweilen verlaufen bei ihnen Frontalis und Auricularis anterior et superior streckenweise sogar parallel zu einander senkrecht zum Schädeldach empor. Neben diesen progressiven Befunden treffen wir beim Menschen als häufige Varietät primitive Zustände, wo die Bündel des M. auricularis anterior bogenförmig zum Supraorbitalrande verlaufen und dort unmittelbar in die Bündel des M. frontalis übergehen. Sie bilden auf diese Weise einen ausgeprägten M. auriculo-orbitalis. Solche primitive Befunde lassen darauf schließen, daß der Mensch in seiner Phylogenese einen Entwicklungsgang durchgemacht hat, wie er in einzelnen wichtigen Etappen sich noch bei den recenten Vertretern der Prosimier und Primaten herauserkennen läßt. In gleicher Weise ließen sich auch die übrigen Abschnitte des Sph. colli profundus betrachten. Die wenigen angeführten Beispiele mögen aber genügen.

Wie befremdend mutet uns demgegenüber die Bemerkung an, die P. Eisler im Handbuch der Anatomie des Menschen, Bd. Muskeln des Stammes 1912, S. 191, macht:

»Die Gegenbaur-Rugesche Hypothese hat viele Anhänger gefunden: Meines Erachtens mit Unrecht, denn sie kann vor einer ernsthaften Kritik nicht bestehen. Durch die geschickte Aneinanderfügung von Bildern ist eine Entwicklungsreihe konstruiert, aber die Bilder sind alle von fertigen Zuständen genommen. Die Reihe zeigt also zunächst nichts weiter als eine Anzahl mehr oder minder komplizierter Differenzierungen der oberflächlichen Kopfmuskulatur. Die Momente, die eine genetische Verbindung der Bilder herstellen sollen, sind zum Teil wiederum aus den fertigen Zuständen ad hoc construiert, alle aber auf eine vage anthropozentrische Zielstrebigkeit gegründet. Eine Umbildung mit dem Ziel einer Steigerung der Leistungsfähigkeit im Verlaufe der Phylogenese ist meines Erachtens für streng kausales Denken unannehmbar.«

Der Vorwurf, daß Ruge und Gegenbaur »durch geschickte Aneinanderfügung von Bildern eine Entwicklungsreihe

konstruiert« hätten, verdient entschiedene Zurückweisung. Wer G. Ruge's Arbeiten über die Prosimier und Primaten[1] studiert hat, der muß anerkennen, daß eingehende, sorgfältige Einzelforschungen es Ruge ermöglichten, die sekundären, differenten Zustände von den primitiven, indifferenten Zuständen zu scheiden. So konnte er Schritt für Schritt den Weg, welchen diese Differenzierung bei den verschiedenen Vertretern der Primatenreihe genommen haben mußte, an Hand der tatsächlich bestehenden vermittelnden Befunde aufdecken. Freilich bereitet die Entscheidung, was primitiv und was abgeleitet ist, oft die größten Schwierigkeiten. Nur ausgedehnte, vergleichend-anatomische Untersuchungen mit weitgehender Berücksichtigung der Innervationsverhältnisse können da vor schweren Mißgriffen bewahren. Je mehr Formen untersucht sind, besonders primitive Formen, welche dem Grundtypus der Säuger näher stehen, um so sicherer wird die Beurteilung. Ausgerüstet mit den auf breiter vergleichend-anatomischer Basis gewonnenen Kriterien war es Ruge möglich, aus der Fülle der Varietäten beim Menschen zu erkennen, welche Zustände hier primitive und welche abgeleitete darstellen. Durch die zahlreichen vermittelnden Befunde konnte er den stattgehabten Gang der Differenzierung dartun. Ruge hat uns da den richtigen Weg gewiesen. Seine Erkenntnisse beruhen auf streng methodischer Forschung und reicher Erfahrung. Von bloß »geschickter, also willkürlicher (!) Aneinanderfügung von Bildern« kann somit nicht gesprochen werden. Zwar war sich Ruge wohl bewußt, daß im einzelnen noch vieles der Ergänzung und Berichtigung bedürfe. Da bereits bei den niedersten Primaten und bei den Prosimiern die Gesichtsmuskulatur z. T. abgeleitete Zustände aufweisen, war es notwendig, durch Untersuchung von Vertretern weiterer niederer Säugerabteilungen tiefere Einsicht zu gewinnen. Weitgehende Klärung haben nun namentlich die primitiven Befunde bei den Carnivoren, ganz besonders diejenigen der Katze gebracht: Bei ihr lassen sich ja einerseits die Hauptschichten der Gesichtsmuskulatur, Sphincter colli profundus, Platysma und Sphincter colli superficialis noch vom primitiven Sphincter colli ab-

[1] Ich beziehe mich da speziell auf G. Ruge. Dieser Autor hat ausgedehnte Untersuchungen über die Prosimier und Primaten durchgeführt, deren wichtigste 1885 und 1888 veröffentlicht wurden (vergl. Literaturverzeichnis, I. Teil). Die Originalarbeiten gehen also auf Ruge zurück. Gegenbaur hat dann in seinem »Lehrbuch der vergleichenden Anatomie der Wirbeltiere« die Ergebnisse der Ruge'schen Forschungen übernommen.

leiten, und andererseits sind die einzelnen Gesichtsmuskeln noch im ursprünglichen Zusammenhang untereinander und mit ihrem Stammgebiet, dem Platysma und Sph. colli profundus anzutreffen. Diese primitiven Befunde bei der Katze ermöglichten eine Neubeurteilung der Befunde bei den Vertretern weiterer Säugerordnungen, so auch der Prosimier und niederen Primaten.

Wenn Eisler bei der Kritik der Rugeschen Arbeiten hervorhebt, daß die Bilder aus »fertigen Zuständen« genommen seien, so möchte ich dem gegenüber betonen, daß uns die Befunde an der Gesichtsmuskulatur der Halbaffen und Affen nur für den Moment als fertige Zustände erscheinen, daß sich aber doch diese Formen mitten in der Entwicklung und Umbildung befinden. Dabei zeigen einzelne niedere Vertreter der untersuchten Tiere noch recht einfache Zustände, während andere in der Differenzierung schon weiter vorgeschritten sind und wieder andere eine hohe Differenzierung bereits erreicht haben. Die Formzustände, wie sie sich bei den letzteren vorfinden, können wir nicht anders entstanden denken, als durch allmähliche Entwicklung, indem sie Entwicklungsstadien durchliefen, wie wir sie bei den primitiveren Vertretern noch ausgeprägt finden, und so bis hinauf zu den höchsten Vertretern des Primatenstammes. Es wäre gewiß eine nicht befriedigende Darstellung, wollten wir die durch genaue, mühsame Präparation aufgedeckten Befunde einfach als »mehr oder minder komplizierte Differenzierungen« nebeneinander stellen. Eine fruchtbare und dankbare Arbeit hingegen ist es, sie nach bestimmten, zwingenden Gesichtspunkten, streng methodisch aneinander zu reihen. Daß diese Methodik der morphologischen Forschung, wie A. Naef[1] zutreffend betont, seine vollste Berechtigung hat, zeigen ja zur Genüge die großen Erfolge, welche sie in der vergleichenden Anatomie und Paläontologie gezeitigt hat. Ohne Anwendung dieser Methode läge ja das ganze reiche Tatsachenmaterial unverarbeitet und ohne logische Verknüpfung vor uns.

Gewiß hat Eislers Bemerkung, daß »eine Umbildung mit dem Ziel einer Steigerung der Leistungsfähigkeit im Verlaufe der Phylogenese für streng kausales Denken unannehmbar sei« ihre Berechtigung, wenn wir am Ausdruck »Ziel« festhalten; denn damit knüpfen wir an die Betrachtungsweise die

[1] A. Naef. Idealistische Morphologie und Phylogenetik. (Zur Methodik der systematischen Morphologie) Jena 1919.

»Vorstellung einer Zielstrebigkeit«. Zielstrebigkeit in der phylogenetischen Entwicklung wollen wir aber von vornherein ausschließen! Nicht zu leugnen aber ist eine Umbildung mit dem Ergebnis einer Steigerung der Leistungsfähigkeit im Verlaufe der Phylogenese. Dafür liefert uns die Paläontologie eine Menge der schönsten Beispiele, an denen wir Schritt für Schritt die Entwicklung in einer ganz bestimmten Richtung mit dem Ergebnis einer Steigerung der Leistungsfähigkeit verfolgen können. Anderseits können wir doch die hohe Differenzierung und große Leistungsfähigkeit hochstehender recenter Vertreter der verschiedenen Tierabteilungen nur als Ergebnis einer langen Phylogenese mit allmählicher Steigerung der Leistungsfähigkeit betrachten.

Ich verweise hier auf ein altbekanntes, markantes Beispiel aus der Paläontologie, auf die Pferdereihe. Beim Studium der zahlreichen, bis jetzt aufgefundenen fossilen Vertreter der Equiden, die, wie ich besonders betonen möchte, keineswegs alle zu einer direkten Verwandtschaftsreihe aneinander gegliedert werden dürfen, läßt sich Schritt für Schritt die Umbildung vom 5-zehigen, plantigraden Ungulaten bis zum 1-zehigen, digitigraden recenten Pferde verfolgen. In Bezug auf die Bewegungsart bedeutet diese Umbildung im Verlauf der Phylogenese der Equiden eine Steigerung der Leistungsfähigkeit. Die höchste Ausbildung zeigt das recente Pferd. Es hat, wie sich O. Abel[1] ausdrückt, den idealen Anpassungstypus an die schnellfüßige Bewegungsart in Grassteppen erreicht.

Wie wir innerhalb der Primatenreihe unverkennbar den Vorgang einer Höherdifferenzierung der Gesichtsmuskulatur, speziell der Antlitzmuskulatur erkennen können, die bei den höchsten Vertretern der Reihe, beim Menschen, den Höhepunkt erreicht hat, gerade so haben wir in der Pferdereihe den Vorgang einer ganz eigenartigen Umbildung und Höherdifferenzierung der Extremitäten. Dieser Vor-

[1] O. Abel, Grundzüge der Paläobiologie der Wirbeltiere, 1912, S. 641: »In sehr vielen Fällen ist es gelungen, durch vergleichende Analyse der Anpassungen das mechanische Prinzip einer Adaption zu erkennen, und wir können jene Form, welche diesem Prinzip am besten entspricht, als einen idealen Anpassungstypus bezeichnen. So ist der Gliedmaßenbau des Pferdes oder einer Gazelle ein Beispiel eines idealen Anpassungstypus an die schnellfüssige Bewegungsart in Grassteppen usw. . . .« (Pferd und Gazelle stellen also in Bezug auf die Bewegungsart Endglieder von zwei nebeneinander verlaufenden Entwicklungsreihen dar. Auf zwei verschiedenen Wegen ist bei diesen Tieren die höchste Leistungsfähigkeit erreicht worden.)

gang hat unter den Equiden beim recenten Pferde zum höchsten Grade der Vervollkommung geführt. Keinem Zoologen oder Paläontologen wird deswegen einfallen, zu behaupten, diese Betrachtungsweise sei auf »vage Zielstrebigkeit« in Bezug auf die Ausbildung des heutigen Rennpferdes (!) gegründet.

Aus der vergleichenden Anatomie und Paläontologie ließen sich eine Menge Beispiele dieser Art anführen. Immer werden wir also bei morphologischen Untersuchungen diese Betrachtungsweise im Auge behalten müssen. Immer werden wir versuchen müssen, durch genaues Studium der Organisation bei den einzelnen Vertretern einer ganzen Abteilung den stattgehabten Entwicklungsgang und die Ursachen, die zu dieser Entwicklung geführt haben mögen, herauszuerkennen. Unterstützt durch die embryologische Forschung wird die genetisch-vergl. anatomische Forschung zur richtigen Erkenntnis führen. Natürlich dürfen dabei die entwicklungsmechanischen Momente nicht außer Acht gelassen werden. Unzulässig aber ist, wie ich nochmals betonen möchte, die bestehenden Zustände bloß auf rein mechanische, während der Embryonalentwicklung wirkende Ursachen zurückzuführen.

Nachtrag.

Experimentelle Untersuchungen an Hunden und Katzen (E. Huber und W. Hughson, 1922) bestätigen die in der vorliegenden Abhandlung niedergelegten, durch morphologische Studien gewonnenen Resultate über die Innervation der Facialismuskulatur. Unsere Versuche waren folgende:

1. An narkotisierten Tieren legten wir die Gesichtsmuskulatur frei und reizten dann mit schwachem elektrischem Strom die Facialisäste.
2. An anderen Tieren wurde nach Durchschneidung der Facialisäste einerseits das Ausfallen der Funktion festgestellt, anderseits die Degeneration der zugehörigen Gesichtsmuskelgruppen verfolgt.

Ergänzung zum Literaturverzeichnis.

(Siehe I. Teil.)

Chaine, J., Relations du Digastrique. Bibliogr. anat. T. XII, 1903.
—— L'évolution du Digastrique. Bibliogr. anat. T. XVIII, 1908.
—— Quelques mots sur le Digastrique. Bibliogr. anat. T. XVIII, 1908/09.
—— Le Digastrique. Journal de l'Anat. et de la Physiol. T. 50. 1914—1919. (Zusammenfassende Arbeit.)
Duchenne, G. B., Mécanisme de la physionomie humaine, ou Analyse électrophysiologique de l'expression des passions. Paris 1876.
—— De l'Electrisation localisée et de son application à la Pathologie et à la Thérapeutique. Paris 1872, p. 852—879: Paralysie de la septième paire.
—— Physiologie der Bewegungen nach elektrischen Versuchen und klinischen Beobachtungen: übersetzt von C. Wernicke. Berlin 1885, S. 625 bis 663: Bewegungen des Gesichts.
Huber, E., Über das Muskelgebiet des Nervus facialis beim Hund, nebst allgemeinen Betrachtungen über die Facialismuskulatur. I. Teil: Oberflächliche Facialismuskulatur (Gesichtsmuskulatur). Morph. Jahrb. Bd. 52. 1922, S. 1—110.
Krukenberg, H. Der Gesichtsausdruck des Menschen. 1922.
Naef, A., Idealistische Morphologie und Phylogenetik. (Zur Methodik der systematischen Morphologie.) Jena 1919.
Rouvière, H., Etude sur le développement phylogénique de certains muscles sus-hyoidiens. Journal de l'Anat. et de la Physiol. T. XLII. Paris 1906.
—— A propos de l'évolution du Digastrique. Bibliogr. anat. T. XVII, 1908.
Süssmayr, G., Über die Gesichtsmuskulatur einiger Primaten. (Eine vergleichend-anatomische Studie.) Diss. med. München 1888.

Druck von Breitkopf & Härtel in Leipzig.

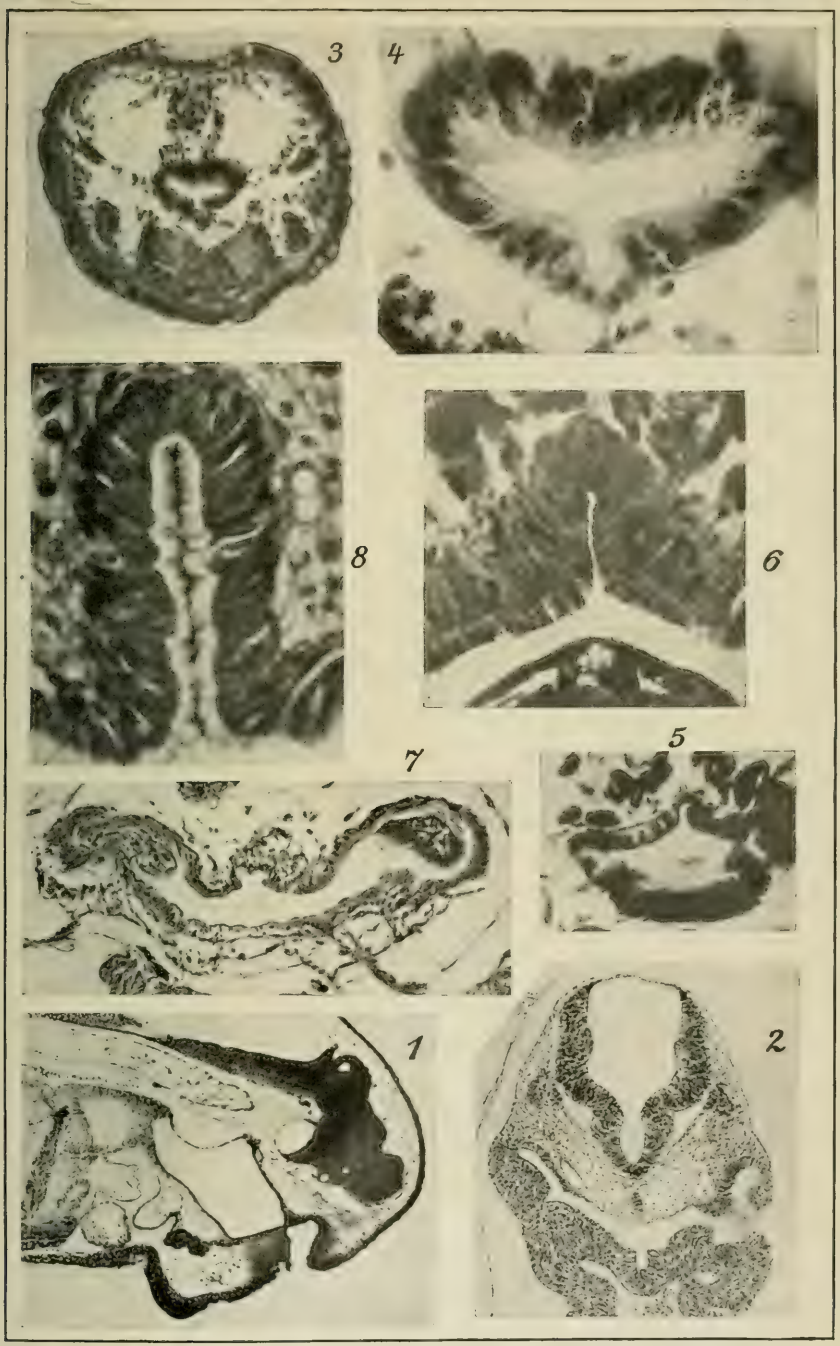
3
4
8
6
5
7
1
2

GEGENBAURS
MORPHOLOGISCHES JAHRBUCH

EINE ZEITSCHRIFT FÜR ANATOMIE UND ENTWICKLUNGSGESCHICHTE

ZWEIUNDFÜNFZIGSTER BAND
ERSTES HEFT
MIT 37 FIGUREN IM TEXT UND 2 TAFELN

LEIPZIG
VERLAG VON WILHELM ENGELMANN
1922

Ausgegeben am 11. August 1922

Inhalt.

Seite

Ernst Huber, Über das Muskelgebiet des Nervus facialis beim Hund, nebst allgemeinen Betrachtungen über die Facialis-Muskulatur. I. Teil. Mit 37 Figuren im Text 1

Carl Rabl, Entenkeimscheiben (1916). Zu der Arbeit: »Über den Primitivstreifen und Kopffortsatz der Ente«. Mit Tafel I u. II 111

Mitteilung.

Im Interesse einer raschen und sichern Veröffentlichung liegt es, daß die Manuskripte völlig **druckfertig** eingeliefert werden, da mit nachträglichen Einschaltungen und ausgedehnten Abänderungen während der Korrektur Zeitverlust und sonstige Unzuträglichkeiten verbunden sind. Bei der Disponierung der Zeichnungen ist darauf zu achten, daß der Raum des im Morpholog. Jahrbuch üblichen Tafelformates nicht überschritten wird. Als **Textfiguren** bestimmte Zeichnungen sind auf **besonderen** Blättern beizulegen. Die Beigabe farbiger Tafeln ist nach Möglichkeit einzuschränken. **Für die Beiträge werden vom vorliegenden Heft ab für den Druckbogen M. 40.— Honorar gezahlt. Dissertationen** können **nicht** honoriert werden. Anstatt der bisherigen 40 Sonderabzüge erhalten die Herren Autoren 60 Sonderabzüge ihres Beitrages kostenlos.

VERLAG VON WILHELM ENGELMANN IN LEIPZIG

In Kürze erscheint:

Zeitschrift für wissenschaftliche Zoologie

119. Band, 4. Heft

Mit 68 Figuren im Text und 1 Tafel. 136 Seiten gr. 8.

Inhalt:

Walter Speyer, Die Muskulatur der Larve von Dytiscus marginalis L. Ein Beitrag zur Morphologie des Insektenkörpers. Mit 26 Figuren im Text und Tafel VII. — Hans Hoffmann, Über die Entwicklung der Geschlechtsorgane bei Limax maximus L. Mit 28 Figuren im Text. — Paula Hertwig, Beobachtungen über die Fortpflanzungsweise und die systematische Einteilung der Regenwurmnematoden. Mit 14 Figuren im Text.

Georg Webers Allgemeine Weltgeschichte

in 16 Bänden

Dritte Auflage

Vollständig neu bearbeitet

von

Ludwig Rieß

Erster Band:

Die ägyptisch-mesopotamische Kulturgemeinschaft und die Herausbildung des Gegensatzes von Europa zu Asien (bis 494 v. Chr.)

Mit ausführlichem Inhaltsverzeichnis und Register

XV und 673 Seiten. Gr. 8°

Zweiter Band:

Von den Perserkriegen zum Hellenismus und zur Vorherrschaft der römischen Republik (492 bis 133 v. Chr.)

Mit ausführlichem Inhaltsverzeichnis und Register

XIV und 715 Seiten. Gr. 8°

Dritter Band:

Umwandlung der weltbeherrschenden römischen Republik in ein Kaisertum zur Verteidigung gegen Germanen und Parther. Überwindung des Polytheismus durch die jüdische Diaspora, die griechische Philosophie und das Christentum. (133 v. Chr.–326 n. Chr.)

XVI und 725 Seiten. Gr. 8°

Vierter Band:

Ausbildung der Staatskirche, des Kalifats und der germanisch-romanischen Völkergemeinschaft (325–814)

XV und 640 Seiten. Gr. 8°.

Band I–IV geh. z. Zt. je M. 120.–, in Leinen geb. mit Schutzhülse je M. 200.–

Aus den Besprechungen:

. . . Man legt diesen ersten Band mit dem Vertrauen aus der Hand, daß ein schwieriges Werk, das sowohl Darstellungskraft wie geduldige Kleinarbeit verlangt, einen Meister gefunden hat, der in seiner Person Eigenschaften verbindet, die man häufiger getrennt als vereint findet. Dr. H. van Loon, Kölnische Zeitung Nr. 1161, Dezember 1919.

. . . Die Sprache ist durchweg von angenehmem Fluß. Die neue Geschichtsforschung ist in ihren Ergebnissen berücksichtigt, und wo die Quellen Lücken aufweisen, baut der Verfasser vorsichtig die Übergänge. Die Freunde der Weltgeschichte, die Lehrer vorab, erhalten in dem neuerstandenen Weber ein Geschichtswerk, das seines Schöpfers würdig ist. Schweizerische Lehrerzeitung Nr. 13. 1920.

Verlag von Wilhelm Engelmann in Leipzig

Demnächst erscheint:

Georg Webers Weltgeschichte

in

übersichtlicher Darstellung

23. Auflage

Bis 1914 bearbeitet von

Prof. Dr. O. Langer †

Von 1914 bis auf die Gegenwart fortgeführt von

Prof. Dr. K. Gutwasser

in Leipzig

800 Seiten gr. 8

Geheftet M. 190.—;
in Leinen gebunden mit Schutzhülse M. 290.—.

Aus den Besprechungen der 22. Auflage:

Ein altes Buch, dessen zahlreiche Auflagen seine Brauchbarkeit zur Genüge bewiesen haben. Pädagogischer Jahresbericht.

Ein so bekanntes und weit verbreitetes Buch wie das Weber'sche bedarf eigentlich keiner Empfehlung, es hat auch neueren Erscheinungen gegenüber noch immer seinen Platz behauptet. Seine Vorzüge sind: Trotz des tiefen Hineindringens in die Geschichte aller Staaten und Völker wohltuende Kürze, klare Übersichtlichkeit und darum leichte Orientierungsmöglichkeit. So ist das Buch ein praktisches Hand- und Nachschlagebuch für jeden Gebildeten und darum allen Kollegen wohl zu empfehlen.
Preußische Lehrer-Zeitung.

Druck von Breitkopf & Härtel in Leipzig.

GEGENBAURS
MORPHOLOGISCHES JAHRBUCH

EINE ZEITSCHRIFT FÜR ANATOMIE UND ENTWICKLUNGSGESCHICHTE

ZWEIUNDFÜNFZIGSTER BAND
ZWEITES HEFT
MIT 14 FIGUREN IM TEXT UND 4 TAFELN

LEIPZIG
VERLAG VON WILHELM ENGELMANN
1922

Ausgegeben am 21. November 1922

Grundziffer 12 = 12 Schweiz. Francs

Inhalt.

Seite

H. Stieve, Angeborener Zehenmangel beim Menschen. Mit 1 Textfigur und Tafel III 143

Anton Stöckli, Beobachtungen über die Entwicklungsvorgänge am Rumpfskelett des Schweines. Zugleich ein Beitrag zur Wertung und Technik von Aufhellungspräparaten mit Stückfärbung. Mit 9 Figuren im Text 153

Ignaz Gessner, Die Gliederung der Rippen bei den Säugetieren. Mit 4 Figuren im Text und Tafel IV 197

Erich Richter, Über den Bau der Sternalrippen der Säugetiere. Mit Tafel V und VI 221

Mitteilung.

Im Interesse einer raschen und sichern Veröffentlichung liegt es, daß die Manuskripte völlig **druckfertig** eingeliefert werden, da mit nachträglichen Einschaltungen und ausgedehnten Abänderungen während der Korrektur Zeitverlust und sonstige Unzuträglichkeiten verbunden sind. Bei der Disponierung der Zeichnungen ist darauf zu achten, daß der Raum des im Morpholog. Jahrbuch üblichen Tafelformates nicht überschritten wird. Als **Textfiguren** bestimmte Zeichnungen sind auf **besonderen** Blättern beizulegen. Die Beigabe farbiger Tafeln ist nach Möglichkeit einzuschränken. **Für die Beiträge werden vom vorliegenden Heft ab für den Druckbogen M. 40.— Honorar gezahlt. Dissertationen** können **nicht** honoriert werden. Anstatt der bisherigen 40 Sonderabzüge erhalten die Herren Autoren 60 Sonderabzüge ihres Beitrages kostenlos.

VERLAG VON WILHELM ENGELMANN IN LEIPZIG

Demnächst erscheint:

Bibliotheca zoologica II

von

Professor Dr. **O. Taschenberg**

Lieferung 26/27, Schluß des Textes

Sachregister folgt in Kürze

VERLAG VON WILHELM ENGELMANN IN LEIPZIG

Lehrbuch

der

Histologie

und

Histogenese

nebst Bemerkungen über
Histotechnik und das Mikroskop

von

Dr. univ. med. Josef Schaffer
o. ö. Professor der Histologie a. d. Universität in Wien

Zweite, verbesserte **Auflage**

Mit 600 zum Teil farbigen Abbildungen im Text
und auf 14 meist lithograph. Tafeln

VIII und 536 Seiten gr. 8

Grundziffer: Geheftet: 25 = 25 Schweizer Francs;
in Leinen gebunden: 28 = 28 Schweizer Francs

Der Inlandpreis ergibt sich aus Grundziffer × Schlüsselzahl (z. Zt. 210)
des Buchhändler-Börsenvereins

Aus den Besprechungen:

. . . Es ist die beste Histologie in deutscher Sprache, die wir heute haben.

H. Bluntschli.
Frankfurter Zeitung.

. . . Das Buch hilft einem Bedürfnis ab, denn wir haben in deutscher Sprache nicht seinesgleichen.

Naturwissenschaftliche Wochenschrift.

Hier hat einer der Berufensten zur Feder gegriffen und auf den ersten Wurf vollkommene Arbeit geschaffen . . . Der Text des Buches ist von klassischer Kürze, dabei klar, deutlich und erschöpfend. In vollkommener Weise ergänzen ihn die zahllosen vortrefflichen Abbildungen.

Narath
Deutsche Zeitschrift für Chirurgie.

Verlag von Wilhelm Engelmann in Leipzig

Georg Webers Weltgeschichte

in

übersichtlicher Darstellung

23. Auflage

Bis 1914 bearbeitet von

Prof. Dr. O. Langer †

Von 1914 bis auf die Gegenwart fortgeführt von

Prof. Dr. K. Gutwasser

in Leipzig

XII u. 779 Seiten gr. 8°

Grundziffer: Geheftet: 6 = 6 Schweizer Francs;
in Leinen gebunden: 9 = 9 Schweizer Francs

Der Inlandpreis ergibt sich aus Grundziffer × Schlüsselzahl (z. Zt. 210) des Buchhändler-Börsenvereins

Aus den Besprechungen der 22. Auflage:

Ein altes Buch, dessen zahlreiche Auflagen seine Brauchbarkeit zur Genüge bewiesen haben. Pädagogischer Jahresbericht.

Ein so bekanntes und weit verbreitetes Buch wie das Weber'sche bedarf eigentlich keiner Empfehlung, es hat auch neueren Erscheinungen gegenüber noch immer seinen Platz behauptet. Seine Vorzüge sind: Trotz des tiefen Hineindringens in die Geschichte aller Staaten und Völker wohltuende Kürze, klare Übersichtlichkeit und darum leichte Orientierungsmöglichkeit. So ist das Buch ein praktisches Hand- und Nachschlagebuch für jeden Gebildeten und darum allen Kollegen wohl zu empfehlen. Preußische Lehrer-Zeitung.

Vorliegendes Heft enthält eine Ankündigung von Wilhelm Engelmann in Leipzig über »Höber, Physikal. Chemie der Zelle und der Gewebe, I. Teil.«

Druck von Breitkopf & Härtel in Leipzig.

GEGENBAURS
MORPHOLOGISCHES JAHRBUCH

EINE ZEITSCHRIFT FÜR ANATOMIE UND ENTWICKLUNGSGESCHICHTE

ZWEIUNDFÜNFZIGSTER BAND
DRITTES HEFT
MIT 33 FIGUREN IM TEXT

LEIPZIG
VERLAG VON WILHELM ENGELMANN
1923

Ausgegeben am 16. Februar 1923 Grundziffer: 9 = 9 Schweizer Franken

MUSEUM

Inhalt.

Seite

Friedrich Plattner, Über die ventral-innervierte und die genuine Rückenmuskulatur bei drei Anthropomorphen. (Gorilla gina, Hylobates syndactylus und Troglodytes niger.) Mit 4 Figuren im Text. . . . 241

Philipp Simon, Die Appendices epiploicae am Colon des Menschen und der Säugetiere. Mit 12 Figuren im Text 281

Jar. Wenig, Die Entwicklung des sekundären Gaumens der Säuger. Mit 17 Figuren im Text 303

Mitteilung.

Im Interesse einer raschen und sichern Veröffentlichung liegt es, daß die Manuskripte völlig **druckfertig** eingeliefert werden, da mit nachträglichen Einschaltungen und ausgedehnten Abänderungen während der Korrektur Zeitverlust und sonstige Unzuträglichkeiten verbunden sind. Bei der Disponierung der Zeichnungen ist darauf zu achten, daß der Raum des im Morpholog. Jahrbuch üblichen Tafelformates nicht überschritten wird. Als **Textfiguren** bestimmte Zeichnungen sind auf **besonderen** Blättern beizulegen. Die Beigabe farbiger Tafeln ist nach Möglichkeit einzuschränken. **Für die Beiträge werden vom vorliegenden Heft ab für den Druckbogen M. 4000.— Honorar gezahlt. Dissertationen** können **nicht** honoriert werden. Anstatt der bisherigen 40 Sonderabzüge erhalten die Herren Autoren 60 Sonderabzüge ihres Beitrages kostenlos.

VERLAG VON WILHELM ENGELMANN IN LEIPZIG

Archiv für Zellforschung

Herausgegeben von

Prof. Dr. Richard Goldschmidt

2. Direktor des Kaiser-Wilhelm-Instituts für Biologie in Berlin-Dahlem

17. Band, 1. Heft

104 S. gr. 8. Mit 20 Textfiguren und 8 Tafeln

Grundziffer: 18 = 18 Schweizer Franken

Inhalt: Karl Wagner, Über die Entwicklung des Froscheies. Mit Tafel I–IV. — Franz Schrader, A Study of the Chromosomes in three Species of Pseudococcus. With Plate V and VI. — Friedrich Kröning, Studien zur Chromatinreifung der Keimzellen. Die Tetradenbildung und die Reifeteilungen bei einigen Nematoden. Mit Tafel VII und VIII. — Hans Loewenthal, Cytologische Untersuchungen an normalen und experimentell beeinflußten Dipteren Calliphora erythrocephala. Mit 20 Abbildungen im Text. — Referate: Schrader, F., The chromosomes of *Pseudococcus nipae*. — Detlefsen, J. A. and E. Roberts, Studies on Crossing over. I. — Ernst, A., Die Nachkommenschaft aus amphimiktisch und apogam entstandenen Sporen von *Chara crinita*. — Brachet, A. Traité d'embryologie des vertébrés.

GEGENBAURS
MORPHOLOGISCHES JAHRBUCH

EINE ZEITSCHRIFT FÜR ANATOMIE UND ENTWICKLUNGSGESCHICHTE

ZWEIUNDFÜNFZIGSTER BAND
VIERTES HEFT
MIT 39 FIGUREN IM TEXT UND 1 TAFEL

LEIPZIG
VERLAG VON WILHELM ENGELMANN
1923

Ausgegeben am 16. Februar 1923 Grundziffer: 10 = 10 Schweizer Franken

Inhalt.

Seite

Jar. Wenig, Über die Rinnen im proximalen Abschnitt des Verdauungstraktus der Wirbeltiere und der Oligochaeten. Mit 18 Figuren im Text und Tafel VII 327

Ernst Huber, Über das Muskelgebiet des Nervus facialis beim Hund, nebst allgemeinen Betrachtungen über die Facialis-Muskulatur. II. Teil. Mit 21 Figuren im Text 353

An die Leser des Morphologischen Jahrbuches.

Druckreife Manuskripte werden bis auf weiteres an die Verlagsbuchhandlung von Wilhelm Engelmann in Leipzig, Mittelstr. 2, eingeschrieben erbeten. Über das Weitererscheinen der Zeitschrift sowie über die Bildung eines Schriftleitungsausschusses wird das nächste Heft berichten.

Leipzig, den 16. Februar 1923.

Wilhelm Engelmann.

Im Interesse einer raschen und sichern Veröffentlichung liegt es, daß die Manuskripte völlig **druckfertig** eingeliefert werden, da mit nachträglichen Einschaltungen und ausgedehnten Abänderungen während der Korrektur Zeitverlust und sonstige Unzuträglichkeiten verbunden sind. Bei der Disponierung der Zeichnungen ist darauf zu achten, daß der Raum des im Morpholog. Jahrbuch üblichen Tafelformates nicht überschritten wird. Als **Textfiguren** bestimmte Zeichnungen sind auf **besonderen** Blättern beizulegen. Die Beigabe farbiger Tafeln ist nach Möglichkeit einzuschränken. **Für die Beiträge werden vom vorliegenden Heft ab für den Druckbogen M. 4000.— Honorar gezahlt. Dissertationen** können **nicht** honoriert werden. Anstatt der bisherigen 40 Sonderabzüge erhalten die Herren Autoren 60 Sonderabzüge ihres Beitrages kostenlos.

VERLAG VON WILHELM ENGELMANN IN LEIPZIG

Zeitschrift für wissenschaftliche Zoologie

Herausgegeben von

Ernst Ehlers

Professor an der Universität zu Göttingen

120. Band, 1. Heft

146 S. gr. 8. Mit 22 Textfiguren und 4 Tafeln

Grundziffer: 12 = 12 Schweizer Franken

Inhalt:

H. Giersberg, Untersuchungen über Physiologie und Histologie des Eileiters der Reptilien und Vögel; nebst einem Beitrag zur Fasergenese. Mit 14 Figuren im Text und Tafel I—III. — Walther Arndt, Untersuchungen an Bachtricladen. Ein Beitrag zur Kenntnis der Paludicolen Korsikas, Rumäniens und Sibiriens. Mit 8 Figuren im Text und Tafel IV.

120. Band, 2. Heft

134 S. gr. 8. Mit 38 Textfiguren und 3 Tafeln

Grundziffer etwa 12 = 12 Schweizer Franken

Inhalt:

Helmuth Hertling, Untersuchungen über die Typhlosolis und ihre Vascularisierung der terricolen Oligochaeten. Mit 16 Figuren im Text und Tafel V bis VII. — Georg Holste, Das Gehirn von Dytiscus marginalis L. Mit 22 Figuren im Text.

Verlag von Wilhelm Engelmann in Leipzig

Georg Webers Weltgeschichte

in

übersichtlicher Darstellung

23. Auflage

Bis 1914 bearbeitet von

Prof. Dr. O. Langer †

Von 1914 bis auf die Gegenwart fortgeführt von

Prof. Dr. K. Gutwasser

in Leipzig

XII u. 779 Seiten gr. 8°

Grundziffer: Geheftet: 6 = 6 Schweizer Franken;

in Leinen gebunden: 9 = 9 Schweizer Franken

Der Inlandpreis ergibt sich aus Grundziffer × Schlüsselzahl (z. Zt. 1400) des Buchhändler-Börsenvereins

Aus den Besprechungen:

Die neue Umarbeitung und Fortführung bis zur Gegenwart läßt das bekannte Webersche Buch wieder jeder Konkurrenz durch ähnliche Geschichtswerke standhalten. . . . ein praktisches Hand- und Nachschlagebuch zur schnellen Orientierung für jeden Gebildeten. Literarische Neuigkeiten.

Druck von Breitkopf & Härtel in Leipzig

VERLAG VON WILHELM ENGELMANN IN LEIPZIG

FRIEDRICH DANNEMANN

Wissenschaftlicher Mitarbeiter des Deutschen Museums in München

Die Naturwissenschaften

in ihrer Entwicklung und in ihrem Zusammenhange

Zweite, vermehrte und verbesserte **Auflage**

In vier Bänden. Gr.-Oktav

1. Band: Von den Anfängen bis zum Wiederaufleben der Wissenschaften. Mit 64 Abbildungen im Text und einem Bildnis von Aristoteles. (XII, 486 S.)

2. Band: Von Galilei bis zur Mitte des 18. Jahrhunderts. Mit 132 Abbildungen im Text und mit einem Bildnis von Galilei. (X, 508 S.)

3. Band: Das Emporblühen der modernen Naturwissenschaften bis zur Entdeckung des Energieprinzips. (XI, 432 S.)

4. Band: (Schluß) Das Emporblühen der modernen Naturwissenschaften seit der Entdeckung des Energieprinzips. (Im Druck.)

Jeder Band ist in sich abgeschlossen und einzeln käuflich

Grundziffer: Bd. I—III geheftet je 12.50; in Leinen geb. je 14.50.

AUS DER WERKSTATT GROSSER FORSCHER

ALLGEMEINVERSTÄNDLICHE, ERLÄUTERTE ABSCHNITTE AUS DEN WERKEN HERVORRAGENDER NATURFORSCHER ALLER VÖLKER UND ZEITEN

Vierte Auflage

Mit 70 Abbildungen im Text, größtenteils in Wiedergabe nach den Originalwerken und 1 Spektraltafel

XII und 437 Seiten gr. 8

Grundziffer: Geheftet 12.50; in Leinen gebunden 14.50

Aus den Besprechungen:

Ähnlich wie Cantors Vorlesungen über Geschichte der Mathematik ein „standard work“ allerersten Ranges bleiben werden, so wird auch Dannemanns Werk von bleibendem Wert sein, das für den Geschichtsforscher wie für den Mediziner, für den Lehrer wie für den Techniker großen Nutzen haben und dessen Lektüre für jeden, der sich für die Naturwissenschaften interessiert, eine Quelle hohen Genusses bilden wird.

Monatsschrift für höhere Schulen.

VERLAG VON WILHELM ENGELMANN IN LEIPZIG

Lehrbuch der Histologie und Histogenese

nebst Bemerkungen über Histotechnik und das Mikroskop

von

Dr. univ. med. Josef Schaffer

o. ö. Professor der Histologie an der Universität in Wien

Zweite, verbesserte Auflage der „Vorlesungen"

Mit 600 zum Teil farbigen Abbildungen im Text und auf 14 lithographierten Tafeln. — VIII und 536 Seiten gr. 8

Grundziffer: Geheftet 25.—, in Leinen gebunden 28.—

Gehirn und Rückenmark

Leitfaden für das Studium der Morphologie und des Faserverlaufs

von

Dr. med. EMIL VILLIGER

Professor e. o. an der Universität Basel

Achte bis zehnte Auflage

Mit 262 zum Teil farbigen Abbildungen im Text. VII u. 328 Seiten Lex.-8

I. Teil: **Morphologie** — II. Teil: **Faserverlauf** — III. Teil: **Faserverlauf durch den Hirnstamm, nach Schnittserienpräparaten**

Grundziffer: In Leinen gebunden mit Schutzhülse 16.—

In Kürze erscheint:

Einführung in die Vererbungswissenschaft

In zwanzig Vorlesungen für Studierende, Ärzte, Züchter

von

Prof. Dr. Richard Goldschmidt

Mitglied des Kaiser-Wilhelm-Instituts für Biologie Berlin-Dahlem

Vierte, neubearbeitete **Auflage**

Mit 178 Abbildungen im Text

XII und 547 Seiten. gr. 8

Grundziffer: Geheftet etwa 20; in Leinen gebunden etwa 23

Vorliegendes Heft enthält eine Ankündigung über „Newcomb-Engelmanns Populäre Astronomie", 7. Auflage und den Verlagskatalog 1811—1922 von Wilhelm Engelmann in Leipzig.

Druck von Breitkopf & Härtel in Leipzig.

Gegenbaurs Morpho
Band 52, 192
OCT 9 1924
MAR 7 1961



AMNH LIBRARY
100130378